This is a digital copy of a book that was preserved for generations on library shelves before it was carefully scanned by Google as part of a project to make the world's books discoverable online.

It has survived long enough for the copyright to expire and the book to enter the public domain. A public domain book is one that was never subject to copyright or whose legal copyright term has expired. Whether a book is in the public domain may vary country to country. Public domain books are our gateways to the past, representing a wealth of history, culture and knowledge that's often difficult to discover.

Marks, notations and other marginalia present in the original volume will appear in this file - a reminder of this book's long journey from the publisher to a library and finally to you.

Usage guidelines

Google is proud to partner with libraries to digitize public domain materials and make them widely accessible. Public domain books belong to the public and we are merely their custodians. Nevertheless, this work is expensive, so in order to keep providing this resource, we have taken steps to prevent abuse by commercial parties, including placing technical restrictions on automated querying.

We also ask that you:

+ *Make non-commercial use of the files* We designed Google Book Search for use by individuals, and we request that you use these files for personal, non-commercial purposes.
+ *Refrain from automated querying* Do not send automated queries of any sort to Google's system: If you are conducting research on machine translation, optical character recognition or other areas where access to a large amount of text is helpful, please contact us. We encourage the use of public domain materials for these purposes and may be able to help.
+ *Maintain attribution* The Google "watermark" you see on each file is essential for informing people about this project and helping them find additional materials through Google Book Search. Please do not remove it.
+ *Keep it legal* Whatever your use, remember that you are responsible for ensuring that what you are doing is legal. Do not assume that just because we believe a book is in the public domain for users in the United States, that the work is also in the public domain for users in other countries. Whether a book is still in copyright varies from country to country, and we can't offer guidance on whether any specific use of any specific book is allowed. Please do not assume that a book's appearance in Google Book Search means it can be used in any manner anywhere in the world. Copyright infringement liability can be quite severe.

About Google Book Search

Google's mission is to organize the world's information and to make it universally accessible and useful. Google Book Search helps readers discover the world's books while helping authors and publishers reach new audiences. You can search through the full text of this book on the web at `http://books.google.com/`

A propos de ce livre

Ceci est une copie numérique d'un ouvrage conservé depuis des générations dans les rayonnages d'une bibliothèque avant d'être numérisé avec précaution par Google dans le cadre d'un projet visant à permettre aux internautes de découvrir l'ensemble du patrimoine littéraire mondial en ligne.

Ce livre étant relativement ancien, il n'est plus protégé par la loi sur les droits d'auteur et appartient à présent au domaine public. L'expression "appartenir au domaine public" signifie que le livre en question n'a jamais été soumis aux droits d'auteur ou que ses droits légaux sont arrivés à expiration. Les conditions requises pour qu'un livre tombe dans le domaine public peuvent varier d'un pays à l'autre. Les livres libres de droit sont autant de liens avec le passé. Ils sont les témoins de la richesse de notre histoire, de notre patrimoine culturel et de la connaissance humaine et sont trop souvent difficilement accessibles au public.

Les notes de bas de page et autres annotations en marge du texte présentes dans le volume original sont reprises dans ce fichier, comme un souvenir du long chemin parcouru par l'ouvrage depuis la maison d'édition en passant par la bibliothèque pour finalement se retrouver entre vos mains.

Consignes d'utilisation

Google est fier de travailler en partenariat avec des bibliothèques à la numérisation des ouvrages appartenant au domaine public et de les rendre ainsi accessibles à tous. Ces livres sont en effet la propriété de tous et de toutes et nous sommes tout simplement les gardiens de ce patrimoine. Il s'agit toutefois d'un projet coûteux. Par conséquent et en vue de poursuivre la diffusion de ces ressources inépuisables, nous avons pris les dispositions nécessaires afin de prévenir les éventuels abus auxquels pourraient se livrer des sites marchands tiers, notamment en instaurant des contraintes techniques relatives aux requêtes automatisées.

Nous vous demandons également de:

+ *Ne pas utiliser les fichiers à des fins commerciales* Nous avons conçu le programme Google Recherche de Livres à l'usage des particuliers. Nous vous demandons donc d'utiliser uniquement ces fichiers à des fins personnelles. Ils ne sauraient en effet être employés dans un quelconque but commercial.

+ *Ne pas procéder à des requêtes automatisées* N'envoyez aucune requête automatisée quelle qu'elle soit au système Google. Si vous effectuez des recherches concernant les logiciels de traduction, la reconnaissance optique de caractères ou tout autre domaine nécessitant de disposer d'importantes quantités de texte, n'hésitez pas à nous contacter. Nous encourageons pour la réalisation de ce type de travaux l'utilisation des ouvrages et documents appartenant au domaine public et serions heureux de vous être utile.

+ *Ne pas supprimer l'attribution* Le filigrane Google contenu dans chaque fichier est indispensable pour informer les internautes de notre projet et leur permettre d'accéder à davantage de documents par l'intermédiaire du Programme Google Recherche de Livres. Ne le supprimez en aucun cas.

+ *Rester dans la légalité* Quelle que soit l'utilisation que vous comptez faire des fichiers, n'oubliez pas qu'il est de votre responsabilité de veiller à respecter la loi. Si un ouvrage appartient au domaine public américain, n'en déduisez pas pour autant qu'il en va de même dans les autres pays. La durée légale des droits d'auteur d'un livre varie d'un pays à l'autre. Nous ne sommes donc pas en mesure de répertorier les ouvrages dont l'utilisation est autorisée et ceux dont elle ne l'est pas. Ne croyez pas que le simple fait d'afficher un livre sur Google Recherche de Livres signifie que celui-ci peut être utilisé de quelque façon que ce soit dans le monde entier. La condamnation à laquelle vous vous exposeriez en cas de violation des droits d'auteur peut être sévère.

À propos du service Google Recherche de Livres

En favorisant la recherche et l'accès à un nombre croissant de livres disponibles dans de nombreuses langues, dont le français, Google souhaite contribuer à promouvoir la diversité culturelle grâce à Google Recherche de Livres. En effet, le Programme Google Recherche de Livres permet aux internautes de découvrir le patrimoine littéraire mondial, tout en aidant les auteurs et les éditeurs à élargir leur public. Vous pouvez effectuer des recherches en ligne dans le texte intégral de cet ouvrage à l'adresse `http://books.google.com`


1837
ARTES
VERITAS
SCIENTIA
LIBRARY OF THE
UNIVERSITY OF MICHIGAN
E PLURIBUS UNUM
TUEBOR
SI QUAERIS PENINSULAM AMOENAM
CIRCUMSPICE

1837
ARTES
VERITAS
SCIENTIA
LIBRARY OF THE
UNIVERSITY OF MICHIGAN
E PLURIBUS UNUM
TUEBOR
SI QUAERIS PENINSULAM AMOENAM
CIRCUMSPICE

610.5
R3
O6

RECUEIL

D'OPHTALMOLOGIE

BOURLOTON, Imprimeries réunies, B.

RECUEIL
D'OPHTALMOLOGIE

PARAISSANT TOUS LES MOIS

SOUS LA DIRECTION DES DOCTEURS

GALEZOWSKI
Professeur libre d'ophtalmologie à Paris.

CUIGNET
Médecin principal à l'hôpital de Lille.

AVEC LE CONCOURS DE MM.

RICHET
Professeur à la Faculté de Paris.

GOSSELIN
Professeur à la Faculté de Paris.

LOURENÇO
Profess. libre d'ophtalmologie à Rio-de-Janeiro.

COLLABORATEURS PRINCIPAUX

TRÉLAT, professeur à la Faculté de Paris.
GUENEAU DE MUSSY, médecin de l'Hôtel-Dieu.
GARIEL, professeur agrégé à la Faculté de Paris.
DAGUENET, médecin-major à Besançon.
L. LABBÉ, chirurgien de l'hôpital Beaujon.
CUSCO, membre de l'Académie de médecine.
BOGGS, de la Faculté de Paris, membre du Collège royal de Londres.
GILLET DE GRANDMONT, professeur libre d'ophtalmologie.
ALF. FOURNIER, professeur à la Faculté de Paris.
HUCHARD, médecin des hôpitaux.
HACHE, docteur de la Faculté de Paris.
E. MARTIN (de Marseille).
BAUDON, médecin-major à Nice.
YVERT, médecin-major.
Dr MENGIN, à Caen.
Dr PARENT, chef de clinique.
Dr LATTEUX, chef de laboratoire de la Faculté.
Dr DEHENNE, professeur libre d'ophtalmologie.
Dr FONTAN, médecin professeur de la marine à Brest.
SEDAN, médecin-major à Coléah.

SECRÉTAIRE DE LA RÉDACTION : LE DOCTEUR PARENT

TROISIÈME SÉRIE. — QUATRIÈME ANNÉE. 1883.

PARIS
ANCIENNE LIBRAIRIE GERMER BAILLIÈRE ET Cie
FÉLIX ALCAN, ÉDITEUR
108, BOULEVARD SAINT-GERMAIN, 108
Au coin de la rue Hautefeuille

1883

DESMARRES, SA VIE ET SES ŒUVRES

par le docteur X.-A. GALEZOWSKI.

C'est une tâche triste et glorieuse à la fois, qui m'incombe aujourd'hui, de venir raconter la vie de mon vénéré maître, le docteur Desmarres, dont la perte m'a causé une si vive et si poignante douleur. Mieux que tout autre, puisque j'ai eu l'honneur de vivre à ses côtés durant de longues années, je puis parler de cet homme illustre entre tous, et dont la bonté égalait le génie. Qu'il me soit permis d'exprimer ici toute ma profonde reconnaissance pour la bienveillante protection qu'il m'a accordée, pour les sages conseils et pour les précieuses leçons qu'il ne cessa jamais de me prodiguer.

Plusieurs journaux ont publié des biographies de Desmarres, dont la plus intéressante et la plus complète est sans contredit celle du Dr Warlomont, dans les *Annales d'oculistique*. J'essaierai, à mon tour, de faire connaître les œuvres scientifiques de Desmarres, sa vie et ses actes, ceux qui lui étaient dictés par son esprit et par son cœur.

Les premières années de l'enfance ont une influence ineffaçable sur toute notre vie ; il en fut ainsi pour Desmarres. A l'âge où d'autres enfants continuent paisiblement leurs études, surveillés par la tendre sollicitude de leurs parents, insouciants de l'avenir, Desmarres dut quitter brusquement le collège d'Évreux, sa ville natale, à la suite de revers de fortune éprouvés par ses parents. Il avait alors (1827) dix-sept ans, et comme il était l'aîné de quatre enfants, ce fut lui qui dut travailler pour subvenir aux besoins de toute la petite famille. Hélas, il n'avait même plus, pour le consoler des fatigues d'une rude journée de labeur, les douces caresses d'une mère ; la sienne était morte depuis plusieurs années déjà, sans avoir eu le temps de faire germer dans cette jeune âme les deux trésors qu'une mère seule peut y déposer ; la tendresse et la douceur.

Malgré ces chagrins des premières années, et peut-être

147547

même à cause de ces chagrins, Desmarres se mit au travail avec une ardeur et un courage héroïque. C'était sa généreuse nature qui le poussait, ou peut-être l'éclat de sa gloire future qu'il entrevoyait à travers les brumes de l'avenir, éclairait-il déjà le chemin qu'il devait suivre et ranimait-il son espoir! Après la Révolution de 1830, il vint à Paris et entra, comme employé, aux domaines de la couronne. C'est là que sa prodigieuse activité morale et physique se manifesta d'une façon éclatante. Suivant une réelle vocation, il se mit, pendant les quelques heures de liberté que lui laissait son emploi, à étudier la médecine, et pour payer les frais de ses études, il trouvait encore le moyen de donner des leçons de violon.

Son violon! ce n'était pas une occupation pénible pour lui que d'en jouer. Peu de personnes savent combien il l'aimait. A l'époque où j'avais le bonheur d'être son élève, il s'entretenait souvent amicalement avec moi et en repassant les principaux événements de sa jeunesse, il me parlait de son cher violon, de ce violon qui avait été le compagnon de ses misères, le confident sur lequel il exhalait en plaintes amères les tristesses de son cœur. Il s'était d'abord servi du pauvre instrument comme d'un gagne-pain et puis, peu à peu, il s'était attaché à lui en raison même des grands progrès qu'il faisait, car ce merveilleux esprit se révélait sous toutes les formes et j'ai la conviction qu'il eût été certainement aussi grand comme musicien qu'il l'a été comme médecin.

Cet amour pour son cher compagnon devient bientôt une véritable passion, et c'est alors que voulant rester maître de sa volonté et craignant de succomber à un entraînement, tout intellectuel et noble qu'il fût, que Desmarres eût le rare courage de briser son cher violon et de renoncer à jamais à la musique, cette maîtresse adorée, pour retourner fidèle et soumis à la science, sa grave et légitime compagne. Il se plaisait souvent à me raconter cette scène, car elle lui rappelait le moment où, nouvel Hercule, il avait courageusement choisi la voie qui devait le conduire à la gloire. Sentant que la passion pour son violon l'envahissait chaque jour davantage, il comprit la nécessité de se défaire, un jour où

l'autre, de ce fidèle camarade. Mais lorsque après une journée de labeur écrasant, il revoyait l'instrument chéri, qu'il en jouait pour se distraire et pour reposer son cerveau fatigué, alors il se taxait d'ingratitude, car il avait fini par regarder son violon comme un être vivant, et il se disait que c'eût été une mauvaise action que de chasser ce consolateur, ce compagnon modeste et soumis, qui vibrait si bien à l'unisson de son âme. Mais aussitôt la raison intervenait et lui démontrait trop clairement, hélas ! que cette passion le rendrait égoïste, et qu'il avait devant lui un autre avenir et une autre tâche sublime entre toutes à remplir, c'est celle de rendre la lumière et la joie à des infortunés, à des aveugles.

Fatigué de ces luttes incessantes, il résolut un jour d'en finir; il le brisa en mille morceaux et c'est ainsi qu'il en finit avec son talent musical ; son instrument, il ne devait plus le revoir. J'ai cru devoir reproduire en entier cette scène dramatique, dont je n'ai pas oublié le moindre détail, car je trouve qu'elle donne une idée frappante de la nature de Desmarres. D'aucuns trouveront peut-être que cette passion pour son violon était un enfantillage, mais les hommes de cœur y verront la preuve d'une sensibilité exquise, et connaîtront enfin ce cœur *d'enfant*, qu'on ne devinait pas de prime abord, sous la rudesse un peu voulue, causée en partie par les combats de la vie.

Sa vocation était scientifique, et à partir de ce moment il en fit son choix de prédilection et abandonna à jamais la musique; la médecine qui est à la fois une science et un art, et qui doit en outre s'inspirer à chaque pas des préceptes de la philosophie, la médecine, dis-je, qui passionne plus que les autres sciences, qui pousse à la recherche de la vérité et qui donne la consolation d'apporter le soulagement à l'humanité souffrante, c'est cette science qu'il choisit, c'est à elle qu'il s'adonna corps et âme.

Desmarres fut pendant longtemps attaché au service de Samson à la Pitié et de Guéneau de Mussy à l'Hôtel-Dieu. Le premier de ces maîtres avait fondé depuis peu un cours de clinique des maladies des yeux. Il la fréquentait assidûment

ainsi que le dispensaire de Sichel, et c'est au contact de ce maître éminent, qu'il se décida à embrasser l'ophtalmologie. Entre temps il avait très brillamment passé sa thèse de doctorat (23 juillet 1839) et entra chez Sichel en qualité de chef de clinique où il resta quatre années consécutives. En 1843, il se sépara de son maître et fonda sa propre clinique, rue Saint-Germain-l'Auxerrois, où il commença ses cours publics.

Telle est la force du génie que du premier coup il passa maître. Bientôt tout ce que la France et l'étranger contenaient d'ophtalmologues distingués afflua à sa clinique; de toutes parts on venait écouter ce professeur ardent, convaincu, je dirai même inspiré, qui exposait avec une clarté incomparable ses merveilleuses découvertes, et qui faisait naître l'enthousiasme parmi cette jeunesse attentive, heureuse de comprendre et de voir de nouveaux horizons s'ouvrir devant elle.

Non content de donner toute sa science acquise, et d'exposer de nouvelles théories, il chercha et réussit à élucider plusieurs problèmes difficiles de l'ophtalmologie. Qu'il me soit permis de citer : 1° paracentèse dans le glaucôme; 2° nitrate d'argent mitigé pour les ophtalmies purulentes et granuleuses; 3° iridectomie et iridorrexie; 4° pinces à fixer; et plusieurs questions dont quelques points étaient encore obscurs, mais au fond desquels son œil chercheur sut découvrir le germe de grandes et nouvelles idées. Nous lui devons, en effet, l'application de la paracentèse dans ce qu'il appelait alors aquo-capsulite, et qui n'était, en réalité, que le glaucôme. Il eut d'autant plus de mérite à établir ces vérités, que l'ophtalmoscope n'avait pas encore été découvert. C'est en effet, en 1847, qu'il fit paraître son *Traité des maladies des yeux*, où nous trouvons, pages 681 et 761, les détails suivants sur la manière dont il envisageait le glaucôme :

« La choroïdite chronique subaiguë est caractérisée par la pupille déformée, dilatée et immobile. Le fond de l'œil d'une légère teinte sale grise ou verdâtre, et la dureté du globe de l'œil, qui produit souvent la sensation d'une bille de marbre

quand on le touche à travers la paupière. » Et plus loin à la page 681, il ajoute :

« Le seul moyen qui puisse soulager le malade à l'instant, pendant cette période aiguë c'est la ponction (paracentèse) aussi large que possible des staphylômes ou celle de la cornée. Il ne se passe pas ordinairement dix minutes, lorsque cette petite opération a été bien faite, sans que le malade en éprouve un immense soulagement. »

On voit par là, que Desmarres a toujours été préoccupé de faire tomber la pression interne, qui est comme on sait, le phénomène principal du glaucôme.

C'est en employant cette même méthode de paracentèse, et en étudiant ses effets, que de Græfe est arrivé à sa grande découverte de l'iridectomie dans le glaucôme.

Un des plus grands mérite, de Desmarres est d'avoir démontré l'inocuité relative de l'iridectomie, et d'avoir simplifié cette méthode opératoire. Il existait, en effet, à cette époque, un très grand nombre de procédés opératoires, tels que, incision ou iridectomie, décollement, ou iridodialise, excision ou iridectomie, enclavement, korectopie, etc., et l'on était réellement embarrassé, lorsqu'on était forcé de faire un choix entre ces différents procédés.

Desmarres, avec son esprit lucide, sut immédiatement discerner le meilleur d'entre eux, et n'hésita pas à rejeter tous les autres, dont il jugeait l'application complètement inutile. Il ne conserva que l'iridectomie et une autre variété de cette même opération, qui lui est propre et à laquelle il a donné le nom d'iridorrhée, ou pupille artificielle par déchirement.

Dans un remarquable travail qu'il fit paraître dans l'*Atlas médico-chirurgical*, numéro de janvier 1850, sous le titre : *Opérations qui se pratiquent sur les yeux*, il a exposé tout au long ses théories, qui font encore loi aujourd'hui.

Il avait une telle foi dans ces deux procédés, qu'il écrivait dans son *Traité* ces paroles si expressives : « J'affirme avec conviction que les procédés d'*excision* et de *déchirement* s'appliquent à tous les cas pathologiques dans lesquels la

pupille artificielle doit être faite; j'ajoute que cette opération, épouvantail des chirurgiens, et dont le succès est pour eux l'exception, est ainsi ramenée à une simplicité et une facilité d'exécution telles, que je ne sais par quel mot faire passer ma conviction à cet égard, dans l'esprit du lecteur. »

Les grands succès qu'il obtenait dans ses opérations, tenaient aussi, en partie du moins, à l'heureuse innovation qu'il avait introduite dans sa pratique chirurgicale, et qui consistait à maintenir le globe de l'œil à l'aide d'une pince à mors, dite pince à fixer. On sait en effet que ce procédé, qui est aujourd'hui indispensable dans toutes les opérations, n'avait jamais été employé avant lui, dans la crainte d'ajouter une nouvelle blessure à l'œil opéré.

Mais ce n'est pas seulement dans la chirurgie que Desmarres s'est fait sa brillante et universelle renommée.

Esprit éminemment observateur, jugement droit et perspicace, il excella dans l'art si difficile de la thérapeutique oculaire. Et ce ne fut pas là son moindre mérite, car, élevé aux doctrines purement théoriques de l'école de Beer, il ne voulut cependant pas se renfermer dans les principes dont il avait été premièrement imbu, et il se passionna, avec son goût ardent pour la vérité, pour les grands maîtres cliniciens de l'école de Paris, tels que Andral, Dupuytren, Velpeau, Bérard, Récamier, Bouillaud, Cruveilhier, Samson et Guéneau de Mussy, oncle de notre illustre confrère et ami. S'inspirant de leurs doctrines, et y ajoutant son expérience personnelle il transforma de fond en comble la méthode curative alors en vigueur, pour y substituer la méthode expérimentale, qui devait être le point de départ de nouvelles recherches et de nouveaux progrès. C'est ainsi qu'il introduisit dans la pratique oculaire l'usage des crayons au nitrate d'argent mélangé au nitrate de potasse, qui portent aujourd'hui le nom de *crayons mitigés*, et dont tous les oculistes ont reconnu l'utilité.

En énumérant toutes ces idées nouvelles, toutes ces précieuses recherches, tous ces intéressants aperçus, on com-

prend l'immense succès qu'obtint à son apparition l'ouvrage dans lequel il sut les réunir et les développer dans un style si pur et si clair, qui en faisait encore ressortir l'intérêt. Son *Traité théorique et pratique des maladies des yeux* eut bien vite une réputation universelle et fut traduit dans toutes les langues. Nous en trouvons des extraits dans plusieurs publications étrangères de l'époque, entre autres dans le *Boston Medical and Surgical Journal*, edited by Smith (1847), etc., etc.

Sa remarquable dextérité opératoire et son diagnostic si sûr et si prompt lui assurèrent la première place parmi les ophtalmologistes contemporains. L'écho de ses succès lui attira un si grand nombre de malades qu'il fût bientôt forcé de choisir pour sa clinique un plus vaste local et il s'installa dans la rue Christine, où il resta plusieurs années, jusqu'au moment où la situation de sa fortune lui permit de faire l'acquisition d'un bel hôtel rue Hautefeuille où il resta jusqu'à la fin de sa carrière médicale. Il y recevait chaque année de six à sept mille malades indigents, et dans l'accomplissement de cette œuvre si éminemment charitable, il sut puiser des matériaux précieux pour ses recherches scientifiques et son enseignement.

Desmarres fut un professeur attrayant, dont la qualité première fut une vive clarté, une grande précision. Il employait de préférence des phrases courtes et concises, et il savait toujours trouver le mot pour caractériser exactement sa pensée et frapper l'imagination de l'auditeur. Il ne cherchait pas l'effet, mais il ambitionnait surtout d'être bien compris. Nature supérieure, il cherchait avant tout la vérité, et la saisissait avec joie, d'où qu'elle vînt. C'est ainsi qu'il gagna l'estime et l'affection de ses nombreux élèves, parmi lesquels se trouvaient plusieurs hommes déjà célèbres à cette époque, au nombre desquels il faut placer en première ligne de Græfe.

Attiré par la grande réputation de Sichel et de Desmarres, il voulut voir à l'œuvre ces deux hommes éminents, et compléter les premières connaissances ophtalmologiques qu'il avait puisées à l'école de Vienne. Il vint donc s'installer pour

quelque temps à Paris. Entraîné par l'esprit d'innovation et la brillante pratique chirurgicale de Desmarres, il s'attacha à lui presque exclusivement et devient bientôt son collaborateur assidu et dévoué. Il resta auprès de lui pendant deux ans, et dans leurs fréquents cntretiens, ils soulevaient successivement les questions les plus délicates et les plus nouvelles. C'est à la réunion de ces deux incomparables intelligences que nous devons sans nul doute la connaissance des lois de la pression intra-oculaire, qui devait plus tard amener de Græfe à la plus grande découverte ophtalmologique du siècle, à l'opération du glaucôme. Desmarres conserva toujours la plus grande estime et la plus sincère amitié pour cet illustre élève, dont il était si justement fier.

Qu'il nous soit permis de placer à côté de de Græfe, quelques noms d'hommes de talent venus de tous les points du globe, pour travailler sous la direction de Desmarres, et que nous relevons dans le livre que notre cher maître à laissé entre nos mains; Anagnastakis, d'Athènes; Quaglino, de Milan; Raymont, de Turin; Cervera, Delgado Jugo, de Madrid; Librecht, Deneffe, de Gand; Lebrun, de Belgique; Gossetti, de Venise; Wolfring, de Varsovie; Bjorken, de Stockholm; etc., etc.

Si je me suis étendu longuement sur ses travaux, sur la clinique et surtout sur les nombreuses découvertes de Desmarres, c'est que j'ai tenu à ce que la postérité lui rendit pleine et entière justice, et que l'on n'oubliât pas, comme cela arrive malheureusement trop souvent pour les novateurs, que les plus merveilleux moyens curatifs et opératoires en usage aujourd'hui, émanent de son génie.

Je reprends ici le récit de sa vie intime, car Desmarres a laissé un grand nombre d'amis que cette partie de mon travail intéressera certainement.

Desmarres eut à surmonter pendant de longues années, de bien cruelles épreuves. En 1862, il perdit sa première femme, la courageuse et vaillante compagne de ses jours de combat et de détresse. Elle lui laissait deux fils, dont l'un avait déjà embrassé la carrière ophtalmologique. Voulant donner à ce dernier un gage précieux de son affection, il lui

céda sa clinique, qui était encore dans toute son éclat. Mais ce sacrifice qu'il avait fait avec joie lui pesait chaque jour davantage ! Je n'avait pas cru tant l'aimer, me disait-il souvent ! C'était sa plus grande distraction, c'était le foyer près duquel son esprit se ranimait. Là, il se sentait toujours jeune, car il y retrouvait tous les souvenirs de sa jeunesse ; là, il était heureux, car, par le travail opiniâtre qu'il y faisait, il oubliait toutes ses peines, tous ses deuils passés ! Et c'est volontairement qu'il s'était privé de cette unique et chère consolation ! Ces pensées s'amoncelaient chaque jour davantage dans son âme, qu'elles eussent fini par assombrir définitivement, si un événement heureux n'était venu les chasser.

Desmarres épousa le 28 mai 1863, la fille du célèbre peintre Robert Fleury, membre de l'Institut, et sœur de Tony Robert-Fleury. Ce fut une nouvelle vie qui commença pour Desmarres. Sa charmante compagne, douée d'un esprit élevé, et d'une instruction profonde savait, à force de discrète délicatesse, éviter toute contrariété, tout froissement à son mari, et lui créa un intérieur des plus agréables. De ce second mariage, Desmarres laisse un fils, encore fort jeune qui, grâce aux principes et aux leçons qu'il reçoit de sa noble mère, sera digne du glorieux nom qu'il porte.

Malgré le charme de son foyer, malgré la tendresse dont l'entourait sa femme et son enfant, malgré le dévouement et la fidélité de quelques bons amis, Desmarres devenait chaque jour plus sombre. Peut-être avait-il le pressentiment de la maladie qui devait l'emporter ; peut-être encore les quelques heures de liberté qu'il s'était accordées en quittant sa clinique, lui pesaient-elles plus qu'il ne l'eut prévu. Il y avait tant de chagrins amassés dans ce pauvre cœur, qu'ils réapparaissaient comme des fantômes, aussitôt que l'esprit n'était pas occupé ; et Desmarres, qui s'était défait de sa clinique pour suivre l'élan de sa générosité habituelle, se trouva fort malheureux, lorsqu'il comprit toute l'étendue de son sacrifice. Pour tromper son inaction relative, qui n'était que relative, car son hôtel de la rue Joubert était chaque jour rempli de malades, Desmarres se mit à étudier la peinture

sous la direction de son illustre beau-père M. Robert Fleury. Il s'y adonna avec l'ardeur qu'il déployait dans tous ses actes, et il réussit à faire de charmants tableaux, ce qui n'a rien de surprenant, lorsque l'on songe, qu'en lui, l'homme de science était doublé d'un véritable artiste.

Comme le voyageur s'arrête de temps à autre pour contempler les phénomènes de la nature, ainsi lorsque j'avais l'honneur d'être l'élève de Desmarres, je m'arrêtais souvent dans mon travail pour étudier cet être vraiment extraordinaire. Tout était exubérant en lui; l'intelligence comme le cœur, et lorsqu'il ne trouvait pas à dépenser en prodigue ces deux facultés, il était, si j'ose m'exprimer ainsi, accablé sous leur poids; s'il avait eu une nature plus étroite, il se fut certes, trouvé parfaitement heureux.

Possesseur d'une grande fortune, ayant une ravissante propriété à Saint-James, où il passait les étés, entouré d'une famille charmante, il paraissait sombre et préoccupé. Activée par ces tristes dispositions, la maladie de cœur dont il souffrait depuis quelques années se développait rapidement. Il comprit immédiatement la gravité de son mal, et il en éprouva une peine profonde, car l'idée de quitter les êtres qu'il chérissait lui déchirait l'âme! Je le vois encore dans le pavillon de son jardin de Saint-James, cloué sur sa chaise-longue par la maladie, et m'exprimant dans un regard navré, et par un serrement de main éloquent, l'immensité de sa douleur. Il me fit alors l'impression jusqu'à présent ineffaçable d'un lion mourant! Il n'eut pas même la consolation de recevoir jusqu'à la fin, les soins si éclairés et si touchants de son ami, le docteur Delpech, qui le précéda de quelques jours dans la tombe. L'agonie de Desmarres fut longue et pénible entre toutes. Il avait des étouffements affreux, contre lesquels il luttait avec l'étonnante force vitale qui lui restait, ne comprenant pas que la nature, qu'il avait si souvent domptée, put lui résister. Sa malheureuse femme lui prodigua, pendant sa longue maladie, des soins vraiment maternels, épiant, dans ses yeux, ses moindres désirs, qu'elle réalisait aussitôt! Mais, hélas! tout fut inutile. A la suite d'une hémorrhagie

cérébrale, Desmarres expira le 21 août 1882, entre les bras de celle qui avait été pour lui un ange de charité.

Voici l'énumération des travaux publiés par Desmarres, que nous empruntons aux *Annales d'oculistique*, dans lesquelles la plus grande partie de ses mémoires a été publiée ou résumée.

Epicanthus accidentel temporaire, survenu pendant le cours d'une conjonctivite purulente et ayant disparu après, t. VI, p. 236.

Sur une nouvelle méthode d'employer le nitrate d'argent dans quelques ophtalmies, t. VII, p. 45, 105, 259.

Mémoire sur les dacryolithes et les rhinolithes ou pierres formées à la surface de la conjonctive, dans les voies lacrymales, et le canal nasal, t. VII, p. 149; t. VIII, p. 85, 201; t. IX, p. 31.

Sur la guérison des taches anciennes de la cornée par l'ablation des lamelles opaques, t. IX, p. 96.

Kératectomie ou abrasion de la cornée dans les opacités anciennes de cette membrane. Recherches et expériences sur cette opération, t. X, p. 5.

Note sur la kératoplastie, t. X, p. 183.

De la cataracte pigmenteuse ou uvéenne et de son diagnostic différentiel, t. XIII, p. 132.

De l'emphysème des paupières, t. XIV, p. 97.

Synchisis étincelant. Ramollisement du corps vitré avec étincelles apparentes au fond de l'œil, t. XIV, 220.

Examen des yeux ou ophtalmoscopie, t. XVI, p. 63, 122, 291.

Nouvel instrument pour l'extirpation des tumeurs des paupières, t. XVI, p. 111.

Nouvelle observation de synchisis étincelant, t. XVIII, p. 23.

Recherches pratiques sur la paracentèse de l'œil, t. XVIII, p. 255.

Formule pour la préparation des crayons de nitrate d'argent et de nitrate de potasse, t. XX, p. 157.

Observations pratiques (I. *De l'iritis considérée comme symptôme de la présence d'un corps étranger dans l'inté-*

rieur de l'œil. — II. *Microphtalmos double opéré de cataracte et de pupille artificielle*), t. XXIII, p. 7.

Cholestéritis de l'œil, t. XXIV, p. 195.

Guérison du ptérygion par un nouveau procédé, dit de dérivation, t. XXV, p. 207.

Extraction des cataractes fausses membraneuses secondaires au moyen du serre-tête, t. XXVI, p. 166.

Notes sur la phlébotomie oculaire, t. XXVIII, p. 153.

Du larmoiement, t. XXXI, p. 86.

De l'exophtalmos produit par l'hypertrophie du tissu cellulo-adipeux de l'orbite, t. XXXIV, p. 273, 283.

Inflammation des os et du périoste de l'orbite, t. XXXIV, p. 275.

Ankyloblépharon artificiel dans un cas de paralysie rebelle de la septième paire, t. XXXIV, p. 276.

Oblitération du sac lacrymal au moyen du chlorure de zinc, t. XXXVIII, p. 44.

Indications et contre-indications de l'oblitération du sac lacrymal, t. XXXVIII, p. 44.

Tumeur fibro-plastique de la chambre antérieure, etc., t. XXXVIII, p. 100.

Compte-rendu de la traduction du *Traité pratique des maladies de l'œil* de M. Mackenzie, faite sur la 4e édition par Warlomont et Testelin, t. XXXVIII, p. 103.

Note sur une espèce peu connue de tumeur de la chambre antérieure, t. XXXVIII, p. 191.

TUMEUR ÉRECTILE DE LA PAUPIÈRE

CHEZ UN PETIT ENFANT.

Par le professeur RICHET.

Il s'agit d'un petit enfant de huit mois chez lequel sa mère aperçut, trois semaines environ après sa naissance, une petite tache large comme une simple piqûre de puce sur la pau-

pière supérieure de l'œil droit. Voyant la petite tache persister, cette femme consulta le médecin de son village, qui lui conseilla de ne pas s'en préoccuper, quant à présent, et de laisser passer l'hiver avant de songer à aucun traitement.

Pendant ce temps, la tache grossissait assez rapidement, s'étalait de proche en proche, prenant tous les caractères d'une tumeur érectile. C'est alors qu'elle se décida à conduire son enfant, alors âgé de quatre mois à l'Hôpital des Enfants, dans le service de M. de Saint-Germain. Celui-ci pratiqua une petite opération sur la nature de laquelle cette femme ne nous renseigne que d'une façon très incomplète, elle nous parle de deux piqûres par lesquelles se serait écoulé un liquide brun. Il semble probable que M. de Saint-Germain a fait une injection de perchlorure de fer dans la tumeur.

Quoi qu'il en soit, trois semaines plus tard, elle lui ramenait son enfant dont le mal n'avait éprouvé aucune amélioration. Dans l'intervalle, quelques personnes lui avaient conseillé de voir M. le docteur Galezowski. Notre confrère, devant l'insuccès des injections de perchlorure de fer, vaccina la tumeur, petite opération qui n'amena non plus aucun résultat.

C'est dans ces conditions que cette femme est venue me trouver ces jours derniers.

Voici l'état actuel de l'enfant : tumeur de la grosseur d'une aveline, occupant la paupière supérieure droite dans les deux tiers de son étendue, remontant dans le sillon oculo-palpébral, intéressant autant la muqueuse que la peau qui est d'un rouge pourpre. Cette tumeur augmente de volume dès que l'enfant pousse quelques cris ; elle diminue sous la pression des doigts pour reprendre ses dimensions ordinaires dès que toute pression a cessé, phénomène qui nous prouve, sans doute possible, la nature sanguine de son contenu, lequel se trouve renvoyé par la compression dans le torrent circulatoire. Nous avons donc affaire à une tumeur érectile artérioso-veineuse, formée par de nombreuses flexuosités vasculaires qui font saillie à travers la peau très amincie.

Cette affection est beaucoup plus sérieuse qu'on ne serait tenté de le croire au premier abord, car elle gagne constamment de proche en proche, tendant continuellement à s'étendre. Si dans le cas présent, elle n'a pas fait plus de progrès, cela tient à la nature de la région où elle s'est développée, région dont les tissus sont isolés. Il n'en eût pas été ainsi si elle eût siégé, par exemple, sur la joue. C'est ainsi que, gagnant toute une région, peu à peu ses tumeurs arrivent à s'ulcérer, et déterminent des hémorrhagies mortelles chez les enfants.

De là, la nécessité d'intervenir toujours promptement pour éviter semblables accidents.

L'anatomie pathologique de ces tumeurs est due surtout à M. Robin qui en a donné, le premier, une description exacte. Pour l'étudier convenablement, il faut prendre la tumeur au début : on voit alors les vaisseaux capillaires subir de véritables dépressions sur leurs parois latérales, dépressions en doigt de gant résultant de l'infiltration graisseuse des parois vasculaires, de telle sorte que le sang passe dans une sorte de lac artérioso-veineux. Puis les vaisseaux malades, se laissant de plus en plus distendre par le sang, constituent des flexuosités plus ou moins nombreuses. Follin a même ajouté que quelques-unes d'entre elles se perforaient, communiquant ainsi les unes avec les autres. Il s'établirait ainsi une sorte de tissu aréolaire. Le fait est-il exact ? Est-ce une illusion? Toujours est-il que si l'on pratique une injection liquide quelconque dans quelque point que ce soit de ces tumeurs, le liquide se répand dans toutes ces flexuosités.

Un autre point très important, c'est que l'altération des parois vasculaires ne commence que là où le vaisseau pénètre dans la tumeur, et cesse au point où il en sort, ledit vaisseau restant absolument sain dans tout le reste de son étendue. De là l'indication formelle de dépasser les limites de la tumeur dans toute opération que l'on pratique sur elle.

Les procédés opératoires que l'on a proposés contre les tumeurs érectiles sont des plus nombreux, 50, 60 peut-être.

Le plus mauvais de tous, et c'est par lui que j'en commence l'énumération, est l'incision pure, simple ou multiple, suivie d'une application de perchlorure de fer ou de tout autre liquide irritant pour enflammer la tumeur. On arrive par là à déterminer la suppuration et parfois la septicémie. Jean-Louis Petit considérait l'extirpation comme le meilleur procédé; le moyen est bon, en effet, mais à la condition de le faire suivre de la réunion immédiate, ce qui n'est pas possible dans toutes les régions. Ici, notamment, le procédé n'est pas applicable; il y aurait une perte de substance impossible à combler sans amener une étroitesse considérable de la paupière.

Quelques-uns ont conseillé l'emploi des caustiques tels que la pâte de Vienne; cela ne vaut rien, car on risque presque à coup sûr de déterminer des hémorrhagies dangereuses; à peine pourrait-on agir ainsi, si l'on avait affaire à une toute petite tache. Le chlorure de zinc est un assez bon moyen, mais il n'est guère applicable que dans les régions couvertes où les difformités cicatricielles ne sont pas visibles.

Nous passons maintenant aux procédés oblitérants. Velpeau ayant imaginé de passer une aiguille fine au travers des artères pour les oblitérer par la formation d'un caillot autour de l'aiguille, ce procédé fut immédiatement appliqué aux tumeurs érectiles. On les lardait alors avec une série d'aiguilles à insectes, espérant que la coagulation du sang oblitérerait promptement tous les vaisseaux. Le moyen était bon, mais la tumeur durcie ne disparaissait pas; et, de plus, il n'est pas applicable dans toutes les régions, car il peut amener la gangrène de la tumeur et déterminer la perforation de la paupière.

On a essayé aussi les injections d'acide nitrique ou de nitrate acide de mercure; mais ces injections sont passablement douloureuses, elles déterminent une inflammation assez vive, l'oblitération n'est pas constante et de plus elles entraînent parfois des accidents graves, voire même mortels par la pénétration du nitrate acide de mercure dans les vaisseaux, au delà de la tumeur. Aussi ces injections sont-elles justement tombées en désuétude.

J'arrive maintenant au moyen qui me paraît le meilleur, surtout dans le cas actuel, c'est-à-dire les injections coagulantes avec le perchlorure de fer. Lorsque dans les tumeurs érectiles on a recours au perchlorure de fer, on a remarqué que l'effet était complètement différent selon qu'on l'employait neutre ou acide, très fort ou dilué. Lorsqu'il est acide ou très fort, il produit ce que l'on a appelée des caillots chimiques indestructibles, lesquels forment une sorte de corps étranger persistant dans la tumeur. L'emploie-t-on, au contraire, neutre ou dilué à 6, 7 ou 8 degrés, comme MM. Gombault et Giraldès, il donne lieu à la formation d'un caillot physiologique constitué par du sang presque pur, lequel caillot a toutes les propriétés du coagulum et se trouve, à un moment donné, repris par la circulation et dissous.

C'est donc à ce dernier moyen qu'il faut avoir recours pour attaquer les tumeurs érectiles. Mais il faut bien savoir que, même après la guérison parfaite, après la disparition de toute tumeur, il reste en son lieu et place une petite tache blanche, parfois même une petite nodosité; aussi, faut-il avoir soin d'en prévenir les parents de l'enfant. Il suffit alors, dès que l'enfant guérie est devenue une jeune fille, d'un léger maquillage pour rendre à la peau sa teinte rosée ordinaire.

Ici donc, je vais employer les injections de perchlorure de fer absolument neutre et ramené au degré voulu pour une simple coagulation. Mais comme cette coagulation est très variable selon les individus, il est d'une sage précaution d'extraire une gouttelette de sang du malade à opérer et de l'essayer avec le perchlorure de fer pour en élever ou en diminuer la force selon les résultats obtenus. En général, chez l'enfant la puissance coagulante du perchlorure de fer est de 6 à 7 degrés. La coagulation est, ou peut être, à peu près instantanée. C'est donc là le procédé que nous allons mettre en œuvre[1].

Professeur RICHET.

1. *Gaz. des hôpitaux*, 1883.

DE L'ÉTIOLOGIE DE LA CATARACTE

Par le docteur GALEZOWSKI.

L'influence de la fièvre typhoïde sur la formation ou le développement de la cataracte a été déjà signalée par d'autres auteurs, entre autres par le docteur Romieu (de Liège)[1].

Une jeune fille de vingt-sept ans, qui a joui d'une bonne vue avant la maladie, contracte une fièvre typhoïde, et, quelques mois après la guérison, sa vue diminue progressivement, par suite de la cataracte pointillée. Un jeune homme âgé de vingt-trois ans contracte une fièvre typhoïde grave. Pendant une convalescence très longue, il s'aperçoit que sa vue faiblit d'une manière progressive; le docteur Romieu constate chez lui une cataracte pointillée aux deux yeux.

Ainsi, ces quelques faits semblent prouver que la fièvre typhoïde peut, dans certains cas, prédisposer au développement de la cataracte.

La petite vérole volante peut aussi avoir une influence semblable sur la formation de la cataracte, si on juge par quelques observations très rares, il est vrai, que l'on trouve dans la science. Les deux faits les plus authentiques, sont ceux de M. Romieu (de Liège) et de M. le professeur Panas. Ce dernier fait se trouve rapporté dans la thèse de doctorat de M. Ullmann, et nous le reproduisons en entier :

Observation. *La cataracte développée à la suite de la petite vérole : opération et guérison.* La nommée B... (Mathilde), âgée de trente ans, domestique, est entrée dans son service à l'Hôtel-Dieu, salle Sainte-Agnès, lit n° 21, le 16 août 1880, pour une cataracte double, étoilée du côté droit. Cette femme, très vigoureuse, a toujours joui d'une excellente santé; son père et sa mère, âgés de soixante à

1. Romiée, *Journ. de méd. de Bruxelles*, 1876.

soixante-dix ans ont également toujours été bien portants et possèdent encore une vue excellente; elle a un frère et une sœur plus jeunes qu'elle, et ils ne présentent non plus aucune altération de la vision.

Jamais cette femme n'a eu de manifestations de scrofule infantile, de syphilis, de rhumatisme, ni d'aucune autre diathèse. Sa dentition est régulière, les dents sont très développées.

La menstruation, établie à onze ans 1/2, a toujours été régulière depuis.

Au mois de février de cette année, elle a contracté une variole qui l'a condamnée à rester au lit durant trente à quarante jours environ. Elle avait été vaccinée il y a sept ans, et la variole n'a laissé de cicatrices très appréciables sur aucune partie du corps. Néanmoins elle nous rapporte que sa figure se tuméfia et que les yeux furent fermés durant dix à quinze jours. D'après le témoignage du médecin qui lui a donné des soins durant cette maladie, elle a eu beaucoup de délire et un peu d'œdème, durant quelques jours.

Jouissant auparavant d'une très bonne vue elle fut très surprise, au moment où elle ouvrit les yeux pour la première fois, de s'apercevoir que sa vision avait baissé surtout du côté gauche.

Son médecin constata à ce moment une double cataracte et au mois d'avril, sur ses conseils, elle entra à l'hôpital de la Charité, où elle fut opérée du côté gauche par M. le professeur Trélat. Il pratiqua l'extraction de la cataracte avec large iridectomie supérieure. Les suites furent très bonnes.

Elle est entrée à la clinique du professeur Panas, le 16 août et, à son entrée, on constatait l'état suivant : La cornée et la conjonctive des deux yeux sont saines et ne présentent aucune trace de pustules varioliques.

L'œil gauche, opéré au mois d'avril, présente une pupille largement dilatée, très noire, à la partie inférieure de laquelle on voit une très mince membranule transversale. En éclairant le fond de l'œil on reconnaît d'abord que la choroïde est très pigmentée, la malade est en effet très brune. La

papille présente une excavation physiologique normale, sa moitié interne paraît un peu plus blanche que l'autre.

Autour de la papille, le pigment paraît comme troublé et forme un petit cercle brunâtre très mince, comme s'il y avait eu, à une époque assez récente, une légère péripapillite. Les vaisseaux paraissent petits. Néanmoins la choroïde et la rétine ne présentent aucune lésion notable.

Le champ visuel est normal. La perception des couleurs est très étendue, le bleu paraît moins étendu que le rouge et surtout que le vert. Acuité visuelle assez bonne ; le malade lit à 2 mètres ce qui devrait être lu à 6 mètres. L'acuité visuelle sans correction est de 1/3; le verre correcteur est le n° 8 +. Pour les objets rapprochés elle est égale à 1/4 moyennant correction avec une lentille biconvexe de 3 dioptries. Tonus de l'œil normal.

L'œil droit présente une cataracte étoilée à cinq branches des plus remarquables. Cette étoile est recouverte par des couches corticales, transparentes, ce qui donne au cristallin l'aspect d'un presse-papier excavé. L'éclairage latéral ou au miroir permet de voir que cette étoile est formée de cinq branches opaques dont les axes blancs crayeux se réunissent au centre et séparent des secteurs plus transparents indiquant que le noyau est plus clair à sa partie centrale. Du sommet des branches on voit partir des prolongements opaques linéaires et très déliés allant vers la périphérie. L'éclairage latéral permet encore de voir que les couches corticales postérieures s'opacifient à leur tour formant une cataracte corticale postérieure.

L'œil ne présente aucune autre lésion. T. normal = 1/5.

Le champ visuel est presque aussi étendu que du côté gauche et peut être pris à la craie. Le sens chromatique est très étendu aussi, et présente la même disposition que du côté gauche.

Acuité visuelle bonne = 1/18.

La malade n'a jamais souffert dans les yeux, elle n'a pas eu de névralgie, de sensations lumineuses subjectives ; enfin aucun signe qui puisse indiquer une altération des membranes.

Les veines ciliaires antérieures ne sont pas dilatées. L'iris est très mobile, la pupille facilement dilatable. Les urines, de quantité normale, ne présentent ni albumine ni sucre.

Depuis son entrée dans le service, l'état de la vision n'a pas changé; la cataracte dans sa partie étoilée est restée tout à fait stationnaire, mais les couches corticales postérieures sont bien plus opaques et empêchent complètement de voir le fond de l'œil.

L'opération a été faite le 19 novembre 1880. Extraction facile du cristallin cataracté. Il est compact dans toute son étendue, et toutes les parties transparentes sauf l'étoile sont dures, bien qu'elles aient conservé leur transparence normale.

X. Causes locales, traumatisme et altérations oculaires. — L'influence des causes locales sur le développement de la cataracte est incontestable. Nous en voyons journellement des preuves dans les blessures des différentes parties du globe, et en particulier du cristallin, qui sont suivies presque invariablement de la formation de la cataracte, soit immédiatement, soit au bout d'un certain nombre de mois et d'années même.

Dans le travail que nous avons publié précédemment sur les cataractes traumatiques, nous avons démontré l'influence de toute blessure qui porte soit directement soit indirectement sur la capsule et qui met l'humeur aqueuse directement en contact avec les couches corticales : un ramollissement de ces dernières et leur opacification en est la conséquence habituelle.

Mais le traumatisme et la contusion ne produisent pas toujours leur effet immédiat; et on observe des cas, dans lesquels la cataracte ne se développe que plusieurs années après un coup, une contusion ou une blessure reçue sur l'œil. Ces faits sont difficiles à constater; mais, en ce qui me concerne, j'ai eu l'occasion de faire une suture scléroticale à un ouvrier qui avait reçu une large blessure à la région ciliaire; l'œil guérit et la vue est revenue au bout de un an et demi. Pendant plus de huit ans consécutifs, j'ai eu l'occasion de le

revoir de temps en temps et de constater l'intégrité parfaite de son cristallin. Ce n'est qu'au commencement de l'année courante que la cataracte s'est développée dans l'œil blessé, par conséquent un peu plus de dix ans après la blessure, et on ne peut pas la rapporter à aucune autre cause, ni à une cause constitutionnelle, d'autant plus que l'autre œil reste complètement sain.

Voici les détails de cette intéressante observation.

Observation.

Blessure du cercle ciliaire, suture scléroticale. Guérison. Développement de la cataracte dix ans après la blessure.

M. Blondeau, âgé de quarante-cinq ans, me fut amené à la clinique, en 1872, pour une blessure très grave de l'œil droit. Par une fausse manœuvre, il s'est fendu l'œil avec un foret rond. L'œil saigna beaucoup et en écartant les paupières nous avons pu découvrir une large plaie scléroticale, béante, située à 4 millimètres du bord interne de la cornée, parallèle presque dans toute son étendue au rebord de cette dernière. Cette plaie était longue de 12 millimètres, ses bords étaient réguliers, un peu écartés et à chaque mouvement du globe on voyait s'écouler une certaine quantité du corps vitré. Séance tenante, nous avons appliqué deux sutures scléroticales et nous réunîmes la plaie. Les suites de l'opération furent on ne peut plus satisfaisantes, un des fils tomba le 6e jour; un autre fut enlevé par moi le 8e et la plaie fut guérie. Néanmoins la vue ne revint pas de suite, car les milieux de l'œil restaient remplis du sang épanché. Je voyais le malade une ou deux fois par mois, toujours à peu près dans le même état : fond de l'œil trouble, flocons sanguins multiples. Vers la fin de l'année 1873, on pouvait déjà apercevoir assez nettement la papille, lorsqu'en janvier 1874 le malade fut pris d'un gros furoncle à la joue droite, qui l'a fait souffrir énormément pendant plus de 18 jours; c'est au moment où les dernières traces d'inflammation de la joue disparaissaient, que sa vue est revenue complètement. Déjà, le 12 mars 1874, j'ai pu constater la guérison complète de son œil blessé, l'acuité visuelle était revenue à 1, et les milieux de l'œil étaient redevenus complètement transparents, le cristallin ne présentait aucune trace d'opacité, ce que j'ai cherché toujours avec le

plus grand soin pendant toute la durée du traitement. Le malade conserva sa vue jusqu'en septembre 1882. A cette époque, il s'est aperçu que sa vue baissait très rapidement.

En l'examinant le 11 octobre dernier, j'ai pu constater le développement de la cataracte nucléaire, c'est par le noyau que la maladie avait débuté, tandis que les couches corticales antérieures étaient encore transparentes et ne présentaient même pas la moindre strie. Evidemment, il s'agissait d'une cataracte traumatique tardive, car rien dans la constitution, n'indiquait pas de disposition à la cataracte, d'autant plus que l'autre œil est resté jusqu'à présent complétement sain.

12 *décembre.* — Je pratique une opération. Les paupières ayant été écartées, je fais une ponction avec le couteau de Græfe, au bord externe de la cornée et, au même instant, je vois sortir une grande quantité de liquide qui n'était autre que le corps vitré liquéfié. Évidemment il existait une communication entre l'humeur aqueuse et le corps vitré, ce qui m'a décidé à changer de méthode opératoire. J'ai enfoncé le couteau de Græfe dans le cristallin, et je l'ai fendu d'abord de bas en haut et ensuite de droite à gauche. Les suites de l'opération ont été très simples, l'œil n'a point été enflammé et le malade a pu quitter la clinique le quatrième jour. Il vient me voir deux fois par semaine, et j'ai pu constater un ramollissement du cristallin avec quelques flocons dans la chambre antérieure. Nous obtiendrons donc la résorption du cristallin sur place et le rétablissement de la vision.

Pour se rendre un compte exact de l'étiologie des cataractes, il faut s'enquérir minutieusement de l'état des membranes internes des yeux.

En général, toutes les exsudations choroïdites, aiguës ou chroniques, glaucomateuses, atrophiques, etc., prédisposent au développement de la cataracte.

La myopie avec atrophie choroïdienne péripapillaire et les atrophies choroïdiennes du cercle ciliaire prédisposent aussi à l'opacification du cristallin, mais il faut dire, aussi, que ces cataractes sont le plus souvent périphériques, partielles, elles marchent lentement, et restent souvent stationnaires pendant toute la vie de l'individu.

Les maladies de la rétine et du nerf optique n'exposent

point à la formation de la cataracte, car ces membranes n'ont aucun rapport avec la nutrition du cristallin.

Nous devons excepter de cette règle le décollement de la rétine, et les affections syphilitiques et glycosuriques de la rétine; dans le décollement de la rétine, en effet, ce n'est point la rétine qui est primitivement malade, mais la choroïde, la cataracte ne doit pas être rapportée à la maladie de la rétine, mais à l'affection choroïdienne; quant aux rétinites syphilitiques et glycosuriques, elles se compliquent quelquefois d'opacité cristallinienne, mais ces dernières ne sont nullement occasionnées par une maladie de la membrane visuelle, elles sont le résultat de l'affection générale, constitutionnelle, et ne constituent en somme qu'une simple coïncidence.

Au point de vue étiologique, il importe beaucoup de connaître non seulement la fréquence des cataractes selon les différentes causes qui les ont produites, mais il faut savoir aussi toutes les différentes formes et variétés dans lesquelles elles se présentent, et quelle est la fréquence relative de chacune d'elles. Le tableau statistique que nous joignons à ce travail répondra le mieux à toutes ces questions.

CATARACTES.	POLAIRES POSTÉR.	LENTICULAIRES.	ZONULAIRES.	MOLLES.	CORTICAL. PART.	DESSÉCHÉES.	CAPSULAIRES	CAPS. PIGM.	NOIRES.	BRANLANTES.	PIER. PHOSPH.	LUXÉES.
Congénitales.....	48	46	25	«	6	«	85	18	»	»	»	»
	Polaires postér.	Nucléol. dures.	Zonulaires.	Molles.	Cortic. périph.	Desséch.	Capsul.	Capsul. pigm.	Noires.	Branl.	Pier. phosph.	Luxées.
D'ap. les différentes formes d'affection.	244	1646	»	166	1680	64	27	«	9	16	40	25
	Traum.	Second.	Choroïd.	Glaucomes.	Décol.	Glycom.	Gout.	Syphil.	Avec amaur.	Myop.	Rétinite pigm.	
D'ap. les diff. causes.	199	167	128	56	96	94	86	17	8	286	19	»
	Hommes.		Femmes.									
D'après les sexes...	2357		2419									
	1 à 10	10 à 20	20 à 30	30 à 40	40 à 50	50 à 60	60 à 70	70 à 80	80 à 90	90 à 100		
Selon les âges....	126	139	197	243	444	957	1538	734	85	9		

PARALYSIE DE L'ACOUSTIQUE ET DU TRIJUMEAU

PARÉSIE DU FACIAL, CARIE DU ROCHER

Par M. BERGER.

Deux leçons recueillies et publiées par M. Hache, interne des hôpitaux.

I

Messieurs,

Je vais vous entretenir aujourd'hui du jeune homme couché depuis quelques jours au numéro 29 de la salle Sainte-Vierge ; sourd de l'oreille gauche, il présente en même temps des modifications intéressantes de la motilité et surtout de la sensibilité du côté correspondant de la face.

Agé de 17 ans, blond, pâle, maigre et d'apparence chétive, ce malade nous dit avoir eu des maux d'yeux dans son enfance, sans présenter du reste d'antécédents tuberculeux bien nets, personnels ni héréditaires. Il a eu, il y a deux ans, une fièvre typhoïde pendant la convalescence de laquelle il a été pris de fièvre et de douleurs dans l'oreille gauche, qui ont duré trois semaines sans s'accompagner de suppuration et se sont terminées par une surdité complète de ce côté. A ce moment, le malade aurait présenté une paralysie sensitive dans la sphère du trijumeau, et cette anesthésie aurait disparu spontanément après la cessation des douleurs d'oreilles ; depuis ce moment la surdité a persisté sans changement, mais il y a deux mois sont survenues de nouvelles douleurs très vives dans la région temporo-pariétale correspondante et un engourdissement de la face du même côté.

En l'explorant aujourd'hui, nous constatons une insensibilité relative de la moitié gauche de la face et par conséquent une paralysie du trijumeau ; mais cette anesthésie existe à des degrés différents sur les différentes branches de ce nerf. Elle est surtout prononcée dans la zone de distribution de la branche ophtalmique de Willis : la racine du nez et la cornée sont absolument insensibles et l'on peut promener le doigt

à la surface de cette dernière sans que le malade cherche à se soustraire à ce contact, même par un clignement. L'aspect de cet œil est du reste absolument normal, sauf un peu d'épiphora, probablement dû à la paralysie du muscle de Horner, car le malade présente aussi des troubles du côté du facial, comme nous allons le voir dans un instant. J'insiste avant de passer outre sur l'absence de toute espèce d'altération de la cornée malgré son insensibilité, vous savez en effet que les paralysies du trijumeau se compliquent souvent d'accidents oculaires et vous pouvez en voir un exemple sur le malade qui est couché au numéro 45 de notre salle Sainte-Vierge et à propos duquel je reviendrai sur cette question. Les autres branches du trijumeau sont moins atteintes, il persiste un certain degré de sensibilité dans la zone du maxillaire supérieur et plus encore dans celle du maxillaire inférieur; le lingual est cependant complètement paralysé et le malade ne reconnaît pas le goût du vinaigre ou du sel que l'on dépose dans le sillon gingivo-lingual du côté malade. La sensibilité thermique est conservée dans toutes ces régions. L'examen de la motilité de la face fait reconnaître un léger degré de parésie faciale : nous avons déjà signalé le larmoiement par paralysie du muscle de Horner; la langue et la luette présentent en outre la déviation caractéristique. Quant à l'état de l'oreille, on reconnaît facilement que la surdité est de cause profonde, labyrinthique ou nerveuse, car le bruit de la montre appliquée sur l'apophyse mastoïde n'est pas perçu par l'oreille malade.

Si nous rapprochons, messieurs, les divers symptômes présentés par ce malade : surdité, paralysie du trijumeau et parésie faciale, nous serons portés à croire à une lésion du rocher qui aurait atteint en même temps le ganglion de Gasser, appliqué comme vous le savez sur son extrémité interne. La *carie du rocher* est en effet fréquente chez les strumeux et les jeunes sujets après la rougeole, la scarlatine et la fièvre typhoïde; mais d'autre part cette affection s'accompagne rarement de lésions du trijumeau et en outre elle est le plus souvent consécutive à un catarrhe purulent de

l'oreille moyenne qui devient fongueuse, ce qui n'a pas existé ici. Faut-il alors penser à une lésion centrale portant sur les noyaux d'origine du trijumeau, de l'acoustique et du facial? Mais les paralysies bulbaires sont presque toujours bien limitées au territoire d'un nerf déterminé ou de deux nerfs ayant leurs noyaux d'origine très voisins, ce qui n'est pas le cas pour l'auditif et le trijumeau dont les noyaux d'origine ne présentent aucune connexion immédiate : en outre, ces paralysies ont une marche différente. Il faut donc revenir à l'idée d'une affection du rocher et voici comment on peut s'expliquer sa lésion et ses effets : une ostéite lente restée subaiguë, détermine une surdité labyrinthique de la parésie faciale et en même temps elle s'accompagne d'un certain degré de méningite de voisinage et de compression du nerf étouffé en quelque sorte dans l'épaississement qu'ont éprouvé les méninges sur la face supérieure du rocher. Ce n'est qu'une hypothèse mais elle est rendue vraisemblable surtout par la douleur qui existe chez notre malade à la région temporale.

Le pronostic est grave, comme dans toutes les ostéites du rocher, surtout si l'on admet une méningite par propagation, qui peut d'un moment à l'autre évoluer vers la méningite aiguë ou déterminer un abcès du cerveau. Les seules indications thérapeutiques sont le traitement général antiscrofuleux (huile de foie de morue, quinquina) et les révulsifs locaux que nous appliquerons sans grand espoir.

II

PARALYSIE DU TRIJUMEAU DE CAUSE OBSCURE, KÉRATITE NEURO-PARALYTIQUE.

Messieurs,

Vous avez, au numéro 45 de la salle Sainte-Vierge, un exemple des lésions oculaires consécutives aux lésions nerveuses, mais la cause première de la lésion nerveuse est ici tout particulièrement difficile à déterminer.

Ce malade, âgé de 22 ans, grand, maigre et triste nous dit avoir toujours été bien portant, sauf quelques gourmes dans

son enfance. Il y a dix-huit mois, il a été pris, sans cause connue, de douleurs très vives dans la région temporale et sous-orbitaire, douleurs qui se sont bientôt accompagnées d'un peu d'obtusion de la sensibilité, et ont toujours été en augmentant, en se compliquant, à un moment donné, de strabisme externe, malgré l'avulsion des deux premières molaires et de plusieurs racines cariées du côté malade; une des racines enlevées portait une production pédiculée analogue à une cerise qui ne pouvait être qu'un de ces kystes radiculaires décrits par Magitot. Les opérations n'ayant amené aucun amendement, le dentiste fit la trépanation du sinus maxillaire par le fond de l'alvéole de la première grosse molaire qui en est toujours très voisine; le sinus ne contenait pas de pus et son ouverture ne modifia en rien l'état du malade. Outre les douleurs et l'obtusion de la sensibilité, le sujet a perdu presque complétement l'ouïe dès le début des accidents, et a éprouvé du côté de la face des troubles moteurs, des contractions musculaires passagères bientôt suivies de parésie. Il y a six semaines seulement que les accidents oculaires qui l'amènent à l'hôpital ont débuté par du larmoiement, de la rougeur et du trouble de la vision; mais la marche de ces accidents a été rapide et grave comme vous avez pu vous en convaincre.

En examinant aujourd'hui son œil, nous le trouvons dans l'état suivant : pas d'exophtalmie, paupières insensibles, un peu plus ouvertes que du côté opposé, conjonctive et cornée insensibles, pas de sensibilité profonde de l'œil à la pression, pas de changement notable de consistance. Il y a un staphylôme antérieur très net; la cornée est entourée d'une injection considérable formée par des vaisseaux conjonctivaux tortueux et mobiles et des vaisseaux sclérotícaux plus fins, plus rectilignes et plus profonds; elle est presque complètement opaque dans ses deux tiers inférieurs et cette opacité commence presque à sa partie centrale par une ulcération profonde vers laquelle convergent des vaisseaux développés dans la cornée elle-même et assez serrés pour constituer un pannus. L'iris peu mobile, paraît peu ou pas altéré, fait

important à noter, il n'y a ni douleurs oculaires, ni photophobie et le trouble de la vision ne tient qu'à l'opacité de la cornée. Nous avons affaire ici à une kératite interstitielle vasculaire avec ulcération centrale profonde faisant craindre la perforation de la cornée. Vous devez être frappés de l'indolence absolue qui acompagne des lésions aussi profondes, nous y reviendrons dans un instant.

Du côté de la face nous constatons une paralysie du trijumeau presque absolue dans la zone de la bronche ophtalmique, moins avancée dans celle du maxillaire supérieur, et à peine prononcée dans celle du maxillaire inférieur; toutefois cette paralysie ne supprime pas la sensibilité subjective, comme le prouve la persistance des douleurs névralgiques qui occupent surtout la tempe et la région du rameau nasal de l'ophtalmique. Ce malade présente en outre une parésie motrice et une surdité absolue du même côté; enfin, depuis quelques jours il a été pris d'un écoulement purulent par l'oreille correspondante, avec engorgement des ganglions situés derrière l'apophyse mastoïde dont le volume et la sensibilité prouvent qu'il y a là un travail inflammatoire rapide en train.

Dans la bouche, on constate l'absence des deux premières grosses molaires gauches et au fond de leurs alvéoles vides on aperçoit une sorte de canal obscur par lequel le stylet s'engage dans un trajet d'une longueur de 6 centimètres environ; des injections faites dans ce trajet ressortent par les fosses nasales ce qui prouve qu'il conduit dans le sinus maxillaire dont la cavité paraît en grande partie oblitérée car on ne peut y faire tourner un stylet recourbé en crochet; le rétrécissement du sinus peut être mis sur le compte soit d'une compression exercée de bas en haut sur ses parois par le kyste radiculaire dont nous avons parlé, soit d'une véritable hyperostose concentrique, résultat d'un ostéite chronique hypertrophiante consécutive à une périostite alvéolodentaire.

Si nous résumons les lésions que présente ce malade nous trouvons une névralgie faciale ancienne, une fistule du sinus

maxillaire et des altérations dentaires fort anciennes déjà, une paralysie sensitive et motrice qui a succédé à des phénomènes d'irritation, une surdité complète et un écoulement d'oreille, enfin des lésions oculaires graves, le tout localisé au côté gauche de la face.

Ces lésions oculaires consécutives à une névralgie et à une anesthésie dans la sphère du trijumeau constituent le plus clair et le plus intéressant de son histoire. Magendie, le premier, après avoir coupé le trijumeau dans l'intérieur du crâne, vit survenir l'opacification de la cornée, la suppuration et la perte de l'œil; Claude Bernard reprit plus rigoureusement ces expériences et conclut que la section intra-crânienne du trijumeau, surtout au-dessus du ganglion de Gasser, déterminait fréquemment chez les animaux la perte de la vision par altération de la cornée, ce qui permet de croire que le nerf préside à la nutrition de cet organe. Les mêmes phénomènes se produisent après la section au-dessous ou au niveau du ganglion, mais leur apparition est alors moins constante : le lendemain de la section, la conjonctive palpébrale et surtout bulbaire rougit et devient bientôt le siège d'un catarrhe muco-purulent; la cornée, opacifiée dès le deuxième ou le troisième jour, se boursoufle, se soulève et se détache plus ou moins complètement, le cristallin devenu opaque et l'iris venant former un staphylôme opaque en sortant par la perte de substances de la cornée et déterminant l'atrophie de l'œil, le tout sans douleur pour l'animal en expérience. Claude Bernard en faisait des troubles trophiques; pour Snellen au contraire ces accidents graves étaient déterminés par les traumatismes répétés auquel l'œil rendu insensible ne cherchait plus à se soustraire, et étaient conjurés par la suture des paupières et la fixation en avant de l'œil de l'oreille, restée sensible, de l'animal; on constate seulement sur la cornée dans ces conditions un peu de rougeur et des troubles seulement passagers. Le fait est vrai, mais les conclusions de l'auteur suédois, qui niait l'action trophique du trijumeau, étaient trop absolues; car Meissner en sectionnant alternativement la moitié externe et la moitié interne de ce nerf a pu obtenir l'anes-

thésie sans fonte purulente de l'œil dans le premier cas et la fonte purulente sans anesthésie dans le second, ce qui semblerait démontrer dans le trijumeau l'existence de deux ordres de fibres distinctes. En tous cas l'action trophique de ce nerf n'est plus contestable aujourd'hui.

Les observations des ophtalmologistes et des chirurgiens depuis Chassaignac ont fait retrouver ces faits expérimentaux en clinique, et on a décrit un groupe d'affections oculaires tenant à des lésions du trijumeau, surtout quand sa continuité est interrompue, sous le nom de *kératites névro-paralytiques;* elles succèdent par exemple à des lésions traumatiques, à des tumeurs orbitaires ou intra-crâniennes, à des affections des branches périphériques ou même à des opérations portant sur ces branches, comme la résection ou l'élongation (Tillaux-Czerny). Le plus souvent alors on voit survenir une phlyctène à laquelle succède un ulcère perforant, comme nous l'avons dit tout à l'heure; dans d'autres cas c'est une sorte de sphacèle ou de névrose totale ou partielle de la cornée qui se détache soit seulement dans ses couches superficielles; d'où la production d'un staphylôme opaque; soit en totalité et par la perte de substance qui se produit alors, l'œil se vide. Mais la kératite interstitielle vasculaire qui existe dans notre cas n'est notée nulle part et est insolite. Le pronostic, si on laisse les choses à elles-mêmes, est la perforation avec atrophie plus ou moins complète et rapide du globe de l'œil.

Si nous cherchons maintenant la cause de la paralysie et de la névralgie chez notre malade, nous verrons qu'elle est assez obscure; d'abord nous avions pensé que les dents cariées avaient déterminé une périostite alvéolo-dentaire et la formation d'un kyste des racines par lequel l'inflammation se serait propagée au maxillaire et aurait déterminé une hyperostase envahissant le canal sous orbitaire et comprimant le nerf, d'où névrite ascendante propagée au ganglion de Gasser et à la branche ophtalmique de Willis; mais le début de la surdité en même temps que la névralgie et l'écoulement purulent par l'oreille avec engorgement ganglion-

naire et paralysie faciale, nous font plutôt incliner maintenant vers une *carie du rocher* à début insidieux, anormal, avec altération du trijumeau au niveau de son passage sur le rocher et troubles trophiques consécutifs, l'affection du sinus et la carie dentaire étaient alors considérées comme de simples coïncidences.

Comme traitement il faudra établir un traitement général antiscrofuleux (huile de foie de morue et iodure de potassium) et combattre l'élément névralgique par les opiacés et l'électrisation du trijumeau par des courants continus centrifuges, le pôle positif étant derrière l'oreille et le pôle négatif au niveau de l'émergement d'une de ses branches. Pour guérir l'affection oculaire, nous allons faire la suture des paupières pour préserver la cornée du contact et de l'injure des corps étrangers en laissant l'angle interne un peu ouvert pour permettre les lavages et l'issue des liquides. Si par hasard on peut obtenir la guérison de la lésion osseuse, on pourra rouvrir plus tard les paupières et retrouver l'œil guéri avec une cornée plus ou moins complètement opaque; peut-être, au contraire, les lésions progresseront-elles malgré la suture palpébrale et verrons-nous la perforation se produire. Il faut concevoir de grandes craintes pour la vie de ce malade, du fait de l'existence probable d'une lésion osseuse voisine de la surface interne du crâne. M. HACHE.

MYXO-FIBROME DU NERF OPTIQUE

CONSIDÉRATIONS GÉNÉRALES SUR LES TUMEURS DU NERF OPTIQUE

Observation prise dans le service de M. le docteur Bouchez, médecin-chef à l'hôpital militaire de Philippeville

Par M. VERON, Louis, médecin aide-major de 1re classe

« La littérature est pauvre en observations de tumeurs du nerf optique »; c'est ainsi que Duvrez, l'auteur de l'article:

NERF OPTIQUE du *Dictionnaire encyclopédique des sciences médicales* entre en matière, en traitant ce sujet.

C'est devant cette pénurie de matériaux que nous nous sommes empressé de communiquer notre observation qui a été prise dans le service de M. Bouchez, médecin-chef à l'hôpital militaire de Philippeville, et qui agrandira ainsi dans son unité le cercle si restreint des tumeurs du nerf optique.

Il nous a été impossible de constituer un historique détaillé des tumeurs du nerf optique : elles sont peu nombreuses, disséminées çà et là dans les différents recueils d'ophtalmologie et dans les annales d'oculistique dont nous ne disposons pas.

Nous avons pu recueillir cependant un certain nombre d'observations de ce genre et permettre ainsi de tirer des conclusions mieux assises au point de vue du diagnostic, du pronostic et du traitement.

La thèse de M. Huc (1882) relate six cas de tumeur du nerf optique, dont quatre ont été tirés du traité des maladies des yeux de M. de Wecker. Le *Recueil d'ophtalmologie* de 1879 cite une observation qui a été lue au congrès des ophtalmologistes américains de Philadelphie ; le *Dictionnaire encyclopédique des sciences médicales* donne in extenso le compte rendu d'une observation de Knapp, extraite du tome LXIV des *Annales d'oculistique*. Enfin, la clinique de M. le Dr Bouchez vient tout récemment de posséder un bel exemple de tumeur du nerf optique. Les quatre premières observations consignées dans la thèse de M. Huc ont trait à des myxômes : deux appartiennent à de Græfe; le troisième est un myxôme gélatineux de Sichel fils, qui a été consigné dans la *Gazette hebdomadaire* de 1871, et la quatrième est un myxôme cystoïde dû à Rothmund et extraite du *Klinische Monatsblätter*. Tous ces myxômes ont été observés chez des sujets jeunes; tous ont eu une évolution lente avec perte graduelle de la vision, l'exophtalmos a été la règle et cet exophtalmos a été direct, le centre de rotation de l'organe coïncidant avec le centre de l'œil proéminent.

Ces tumeurs étaient indolores ou peu douloureuses et n'ont jamais intéressé le système moteur de l'œil; la voûte orbitaire

était intacte, et le doigt pénétrait entre cette voûte orbitaire et la tumeur. L'examen ophtalmoscopique a donné des résultats différents : Dans un cas, les veines rétiniennes étaient élargies et tortueuses, les artères étaient amincies et la papille gonflée. Dans un autre cas, l'ophtalmoscope dénotait une atrophie complète de la papille et l'examen à l'image droite décelait une forte hypermétropie. L'examen ophtalmoscopique n'a pas été fait dans les deux autres cas. Dans la cinquième observation de cette thèse, il s'agit d'un sarcôme angiolithique du nerf optique gauche : ici la cécité a été subite : le sujet s'aperçut tout d'un coup qu'il ne voyait pas de l'œil affecté; il éprouvait des douleurs dans le côté gauche de la tête; en dehors de ces deux phénomènes : cécité subite et douleurs, l'évolution a été en tout semblable aux tumeurs myxômateuses et l'examen ophtalmoscopique pratiqué par M. Galezowski a montré une atrophie simple et complète de la papille optique.

La sixième observation du docteur Huc est un fibro-sarcôme. Ici on cite une origine traumatique, car le sujet, qui est un enfant de sept ans, a reçu sur l'œil gauche un coup de bâton. Deux ans avant son entrée à l'hôpital et quelque temps après on remarquait une proéminence du globe oculaire; l'enfant est conduit chez M. le professeur Galezowski qui constate une atrophie du nerf optique et un œdème de la papille, en dehors de cela pas de douleurs, exorbitis assez considérable, motilité musculaire conservée, tumeur rétro-bulbaire élastique et résistante, pas de lésions de voisinage.

Dans tous les cas, on a eu recours à l'énucléation de l'œil; Dans le sarcôme angiolithique cette énucléation a été suivie trois jours après de méningite et de mort, de même que dans le fibro-sarcôme qui fait l'objet de la sixième observation. Il n'est pas parlé des suites du traitement dans les observations précédentes.

Dans l'observation de Georges Strawbridge (de Philadelphie), il s'agissait d'une femme de vingt-quatre ans chez qui la vue avait baissé graduellement, en même temps qu'elle éprouvait des douleurs névralgiques du côté droit; peu à peu l'exor-

bitis augmente mais la motilité du globe est conservée, puis la cécité devient complète.

L'examen ophtalmoscopique démontrait de l'hypermétropie et des traces de névrite; l'opération dont je ne donne pas ici le détail que l'on trouvera tout au long dans le *Recueil d'ophtalmologie* de 1879, fut faite avec conservation du globe oculaire, mais cette tentative fut infructueuse, car 24 heures après l'opération, la cornée devint terne, se rompit et laissa échapper le cristallin et une partie du corps vitré, le résultat final fut une atrophie du globe de l'œil. L'examen microscopique décela un gliôme, et l'opérée fut prise quelque temps après de symptômes cérébraux, indiquant une lésion centrale.

Le même *Recueil* cite une deuxième observation assez semblable à la nôtre, extraite des *Archives* de de Græfe en 1873. Il s'agit d'un enfant de dix ans atteint d'exophtalmos, le palper fit constater une tumeur; au moment de l'opération l'enfant pouvait encore compter les doigts à 15 pieds; les milieux de l'œil étaient transparents, la papille un peu gonflée, ses contours effacés un peu décolorés, la rétine comme voilée, ses veines injectées et tortueuses. On diagnostique une neurorétinite par suite de tumeur optique. M. Becker énucléa d'abord le globe oculaire et procéda ensuite à l'extirpation de la tumeur qu'il poursuivit jusqu'au voisinage du trou optique. L'opération eut de bonnes suites et l'enfant put sortir quelques jours après. L'examen de la pièce pathologique montra que le nerf optique, immédiatement en arrière du globe, se perdait dans une tumeur de forme ovalaire et mesurant 0,034 millim. de longueur sur 0,022 dans sa plus grande largeur; à l'autre extrémité de la tumeur réapparaissait un bout très court du nerf optique. La consistance de cette tumeur était dure et l'examen histologique montra que cette tumeur était un fibrôme myxomateux.

Voici maintenant notre observation :

OBSERVATION

Il s'agit d'un jeune indigène de dix-huit ans qui a eu un exophtalmos dont le début, selon lui, remonte à trois ans. L'affection a commencé par des douleurs légères localisées surtout dans la région orbito-temporale. Ces douleurs qui se présentaient sous forme intermittente ont augmenté avec les progrès de l'exophtalmos, puis la vue a diminué graduellement et au moment où il vient réclamer les soins du docteur Bouchez, sa cécité est complète, et il lui est impossible de distinguer le jour de la nuit.

L'état actuel est le suivant : Le malade a un exophtalmos de $0^{m},018$ c'est-à-dire que l'œil est aux trois quarts sorti de la cavité de l'orbite. Le bulbe oculaire distend les deux paupières qui ont perdu leurs rides et sont devenues insuffisantes pour faire l'occlusion complète de la fente palpébrale. Cet exophtalmos n'est pas tout à fait direct; il tend à se tourner en dehors, mais cette déviation est légère. La mobilité musculaire est diminuée mais conservée. Les mouvements en haut, en bas, en dedans et en dehors sont possibles; le plus difficile est le mouvement en dedans et en haut, ce qui tient à la déviation un peu en dehors du globe oculaire.

Les milieux de l'œil sont transparents, la conjonctive est un peu hyperémiée étant mal abritée par les paupières et accessible à l'irritation de l'air, cette injection conjonctivale provoque un peu de larmoiement.

La cornée est intacte; la pupille sensible aux instillations de l'atropine. A l'examen kératoscopique, on constate une hypermétropie forte. L'examen à l'ophtalmoscope fait par MM. Bouchez et Yvert révèle une atrophie de la papille; il y a de l'atrophie simple par compression sans névrite; le pourtour de la papille est net; les vaisseaux ne sont pas tortueux et il n'y a pas d'exsudats au pourtour; les artères ne sont pas oblitérées; la compression du nerf optique a donc lieu en arrière du point de pénétration des vaisseaux dans la rétine.

L'examen de l'œil et de ses milieux achevé, on procède à l'examen des parties constituantes de l'orbite; on enfonce le doigt sous l'arcade sourcilière, et, en déprimant, on sent une tumeur cylindrique qui paraît entourer le nerf optique. Cette tumeur est assez résistante, lisse, unie, mobile avec le globe de l'œil, non adhérente aux parois de l'orbite, sans souffle ni battements. — Rien du côté de la voûte osseuse de l'orbite aucune lésion de voisinage.

Il s'agissait donc, d'après le diagnostic de MM. Bouchez et Yvert, d'une tumeur du nerf optique, peu douloureuse, car les manœuvres qui ont été faites sur elle ont été insensibles. Quelle était sa nature? Le malade en est porteur depuis trois ans ; il est bien portant et a en somme une santé générale excellente : il y a donc tout lieu de croire qu'on a affaire à une tumeur bénigne. Est-elle de nature syphilitique? La syphilis est tellement dans les mœurs arabes que cette origine devenait plausible. Aussi, d'après les préceptes enseignés par M. le professeur Galezowski, le malade a été immédiatement soumis à un traitement spécifique; ce traitement est continué pendant vingt jours, et au bout de ce temps le sujet fatigué d'un séjour à l'hôpital qui ne lui a procuré aucune amélioration demande sa sortie. Il rentre six mois après absolument dans le même état si ce n'est que l'exorbitis paraît encore avoir augmenté. Devant cette situation M. le Dr Bouchez pratique l'ablation de l'œil et de la tumeur. Il fait au niveau de la commissure externe un débridement de 0, 02; il incise la muqueuse conjonctivale et dégage en haut et en bas sur tout le pourtour cornéen ; puis la muqueuse est prise en haut et en bas avec la paupière supérieure et inférieure dans les mors d'une petite pince hémostatique. Puis, saisissant le muscle droit externe il l'incise et son extrémité musculaire encore adhérente au globe est saisie entre les mors d'une pince pour pouvoir imprimer au globe de l'œil tous les mouvements voulus : le globe est détaché de son enveloppe conjonctivale; le droit supérieur est coupé, puis le doigt enfoncé entre le globe et la voûte sent très bien la tumeur qu'il peut contourner et suivre jusque dans les pro-

fondeurs de l'orbite. L'œil et la tumeur sont complètement énucléés et les muscles sont sectionnés; puis, le ciseau courbe suivant la paroi supérieure de la voûte de l'orbite jusqu'à son extrémité, va sectionner le nerf optique tout à fait à sa sortie du trou optique. M. le Dr Bouchez n'a point conservé le bulbe de l'œil, qui, comme je le dirai plus loin, aboutit presque toujours à l'atrophie, comme nous l'avons vu dans l'observation de Strawbridge (de Philadelphie). L'opération est suivie d'une hémorrhagie de moyenne intensité qui est facilement arrêtée par des lavages phéniqués et l'application d'une petite éponge dans l'orbite qui est maintenue jusqu'à la contre-visite. Le soir, l'hémorrhagie était arrêtée et M. le Dr Bouchez place, au fond de la cavité de l'orbite, un drain pour empêcher la rétention des liquides et éviter ainsi des complications qui peuvent devenir mortelles à cause de la proximité des méninges et de l'encéphale. Grâce à l'application de ce drain qui nous permettait de laver le fond de la plaie, les suites de l'opération furent toutes simples. Il n'y eut qu'un très fort œdème des paupières et un très abondant suintement séro-purulent. Une compresse d'eau froide constamment renouvelée est appliquée sur l'œil de l'opéré.

Dix jours après, l'œdème palpébral avait complètement disparu, la cavité orbitaire était comblée, la suppuration tarie, le travail réparateur achevé et le malade sortait complètement guéri quinze jours après l'opération.

Quelle était donc cette tumeur?

L'examen microscopique a donné les résultats suivants : La tumeur avait la forme d'une vessie natatoire de poisson c'est-à-dire ovoïde : elle occupe toute la longueur du nerf optique et mesure 0,05 dans son diamètre antéro-postérieur et 0,03 dans son plus grand diamètre vertical. Elle pèse 22 grammes. Sa surface est lisse, sa couleur gris rosée, sa consistance dure et élastique; c'est à peu près la consistance d'un testicule.

A la section de la tumeur au niveau de son pédicule on constate une première enveloppe fibreuse : c'est la névrilème ou gaine externe du nerf optique, puis on tombe sur une deuxième gaine qui est également lisse; on l'incise également

et on arrive sur un tissu comme pulpeux, jaune fauve ayant un peu l'apparence des muscles lisses. — Au bout de la tumeur on ne reconnaît pas du tout l'apparence du nerf optique.

On fait une section longitudinale de la tumeur; même aspect; on ne reconnaît pas la trace du nerf optique qui est complètement transformé en un tissu nouveau.

L'examen histologique de ce tissu néoplasique a été fait par M. le Dr Richard (de Philippeville) et en voici le contenu :

La tumeur est un myxôme. Les éléments de nouvelle formation occupent le tissu inter-fasciculaire et se sont eux-mêmes infiltrés dans les faisceaux entre les tubes nerveux qui sont dissociés soit un à un, soit par groupe de huit à dix et plus. Les tubes eux-mêmes, tout noyés qu'ils sont dans le tissu néoplasique, sont conservés en majeure partie, néanmoins, il y a des îlots entiers où on n'en retrouve plus trace, soit que le tissu nouveau les ait atrophiés, soit que la prolifération des éléments nouveaux ait pris une trop grande extension entre les tubes voisins. Il est à remarquer que c'est à la périphérie directement sous la membrane de l'enveloppe que l'on trouve le plus de faisceaux nerveux à peu près intacts, d'où il est permis de conjecturer que le processus a débuté dans l'épaisseur du nerf dans le tissu conjonctif interfasciculaire.

La tumeur est loin d'être formée de tissu muqueux puisque celui-ci n'est représenté que par endroits où l'on trouve des amas de grandes cellules pâles à noyau allongé, à nombreux prolongements anastomosés avec les cellules voisines. Dans des territoires plus étendus que les précédents, les cellules sont plongées dans un fin réticulum formé de fibrilles extrêmement fines entre-croisées dans tous les sens. Dans d'autres places enfin on a du tissu conjonctif fasciculé adulte.

Le tissu embryonnaire d'où ont émané probablement par transformations successives ces divers âges du tissu conjonctif n'est pour ainsi dire plus représenté; on ne le retrouve que sur un petit coin d'une préparation. Tout le tissu néoplasique est parcouru par des vaisseaux larges à parois

propres qui forment des flexuosités et cheminent parfois par groupes de trois ou quatre.

En résumé, nous avons à faire à un myxôme de date ancienne en voie de transformation fibreuse.

Entrons maintenant dans quelques considérations générales sur les tumeurs du nerf optique.

Étiologie. — D'après les neuf cas dont je viens de parler on pourrait peut-être conclure à quelques données étiologiques des tumeurs du nerf optique. Ces tumeurs se développeraient plus facilement dans le jeune âge : en effet, nous les trouvons chez ces sujets ayant depuis sept jusqu'à vingt-quatre ans, comme on l'a vu dans cette communication. Les six myxômes dont il est question dans cette observation ont évolué dans le jeune âge. Le premier avait vingt-trois ans, le deuxième avait vingt-quatre ans, le troisième seize ans, le quatrième treize ans, le cinquième dix ans et le sixième dix-huit ans.

Le gliôme de l'ophtalmologiste de Philadelphie avait atteint une jeune femme de vingt-quatre ans. Le fibro-sarcôme pris dans le service de M. le Dr Richet intéressait un tout jeune enfant de sept ans. Un seul cas de sarcôme angiolithique s'était développé chez un homme de cinquante ans. Quant à la tumeur dont parle Knapp, le diagnostic n'est pas signalé et le sujet qui en était porteur avait quarante ans.

Le sexe n'est pas un facteur étiologique dont on puisse tenir compte, puisque les neuf cas précités se sont également répartis sur les deux sexes.

Dans les observations que nous avons suivies, il n'est pas dit mot de la constitution ou tempérament, des maladies acquises ou héréditaires. Dans un cas seulement M. Galezowski, soupçonnant la nature syphilitique, a tenté sans succès le traitement spécifique.

L'origine traumatique est évoquée une seule fois. Il est donc impossible de constituer, avec aussi peu d'éléments, une étiologie sérieuse des tumeurs du nerf optique.

Symptomatologie. — Ce qui constitue le symptôme initial et prédominant des tumeurs du nerf optique, c'est l'exoph-

talmos. Cette proéminence du bulbe oculaire se fait sentir dès le début de l'affection et se développe en même temps que l'acuité visuelle diminue. Cet exophtalmos a comme caractère principal d'être direct; il est dû à l'élongation du nerf optique et à la prolifération du tissu nouveau qui pousse en avant le globe de l'œil.

Le symptôme douleur est peu accusé : il survient plutôt au début et disparaît souvent dans le cours de l'affection. Chez certains sujets cette douleur est vive; chez d'autres au contraire elle est vague et localisée, soit dans la région orbito-temporale soit dans toute la moitié latérale de la tête (hémicrânie).

Chez notre malade la souffrance était presque nulle et les manœuvres pratiquées pour le diagnostic ont été insensibles.

La perte de la fonction visuelle est rarement subite; dans un cas seulement de sarcôme angiolithique la cécité a été immédiate; le plus souvent la vue diminue à mesure que la néoplasie augmente; elle met un temps d'autant plus long à s'éteindre que la néoplasie est longue à évoluer.

La motilité musculaire est conservée, il n'y a qu'une simple gêne résultant de l'écartement des muscles, dû au développement de la tumeur. L'œil affecté peut être porté dans tous les sens, et la limitation de ses mouvements dans un côté est presque toujours due à un développement plus considérable de la tumeur du côté opposé. Cette motilité musculaire permet de conclure non seulement à l'intégrité du système moteur lui-même, mais encore à l'intégrité des filets nerveux qui président à leur fonctionnement. Le nerf optique est en effet, au milieu même des éléments de l'orbite et il est rare qu'une tumeur prenne un volume tel qu'elle puisse comprimer ces éléments entre elle et la voûte osseuse. Un caractère très important des tumeurs du nerf optique c'est qu'elles sont mobiles avec l'œil; quand on prend entre les doigts le bulbe oculaire et quand on imprime à ce bulbe différents mouvements, on sent que la tumeur suit exactement ces mouvements ce qui démontre nettement qu'elle est attenante au bulbe. De plus, les parois osseuses de l'orbite sont

presque toujours intactes et on peut passer le doigt entre la tumeur et la voûte orbitaire. Ce groupe de symptômes permet donc d'établir à peu près sûrement le diagnostic des tumeurs du nerf optique.

Diagnostic. — Ce diagnostic doit surtout être fait avec les tumeurs de la voûte orbitaire.

Ces tumeurs sont nombreuses : il nous est impossible de donner le détail de chacune d'elles; il suffit de tracer le tableau symptomatique général des tumeurs de l'orbite, pour montrer en quoi elles diffèrent des néoplasies du nerf optique. Dans les tumeurs de l'orbite, l'exophtalmos n'est pas une règle générale, et quand il existe, le plus souvent il est latéral, la limitation des mouvements de l'œil est habituellement partielle et cette perte de motilité siège du côté opposé au déplacement de la sphère oculaire.

Cette perte de la motilité musculaire, contrairement à ce qui arrive dans les tumeurs du nerf optique, est fréquente dans les tumeurs de la voûte osseuse, soit parce que un ou plusieurs muscles participent à l'altération morbide, soit qu'il y ait paralysie véritable par compression du nerf moteur. Dans certains cas de tumeur de l'orbite entraînant de l'exorbitis, les troubles musculaires précèdent presque toujours cet exorbitis; dans les tumeurs du nerf optique, au contraire, l'exophtalmos précède toujours les troubles de la motilité qui, dans ce cas, sont consécutifs à une distension exagérée des fibres musculaires.

Un symptôme très important dans le diagnostic de ces tumeurs, c'est que les tumeurs de l'orbite ne se déplacent pas avec le globe de l'œil, comme cela arrive dans les tumeurs du nerf optique.

En résumé, les troubles moteurs, nerveux, circulatoires et sécrétoires, se rencontrent plus spécialement dans les tumeurs de la voûte orbitaire. Ici, tous les éléments constituants de l'orbite peuvent prendre part au processus : tissu osseux, périostique, cellulaire, nerf, artères, veines, vaisseaux lymphatiques, etc., et amener pour sa part un certain nombre de symptômes qui éclairent le diagnostic. Il reste

donc aux tumeurs du nerf optique un groupe de signes certains qui permettront de ne pas les confondre avec une tumeur de la voûte orbitaire.

Anatomie pathologique. — Quelle est donc la nature des tumeurs du nerf optique?

Sur les observations que je relate dans cette communication, six ont trait à des myxômes, une, est un fibro-sarcôme, une autre un sarcôme angiolithique et une autre enfin est un gliôme. Il faut donc dire, avec Cornil et Ranvier, que le myxôme est la tumeur la plus commune au nerf optique. Ce tissu myxômateur peut, en vieillissant, devenir fibrôme, et en s'associant former le fibrôme myxômateur comme le démontrent l'observation consignée dans les *Archives* de de Græfe (1873), et celle du Dr Bouchez.

En somme : le myxôme, le sarcôme avec ses variétés, et le gliôme constituent la triade néoplastique qu'on rencontre habituellement dans le nerf optique. Je me contente de les citer sans en donner ici les détails histologiqnes.

Pronostic. — Le pronostic est tiré de la nature de la tumeur. Le plus souvent, avons-nous dit, on a affaire à un myxôme ou à une variété de myxômes. Habituellement ces tumeurs sont bénignes et à évolution lente.

Du reste, la bénignité du pronostic est fondée sur les caractères suivants : la lenteur de l'évolution du processus, la conservation de la motilité des muscles de l'œil, l'absence des troubles de l'innervation et de la circulation, l'âge du sujet et la persistance d'une bonne santé générale. Mais ce pronostic est quelquefois assombri par les suites du traitement chirurgical, qui peut parfois être suivi de méningite comme cela est arrivé dans trois cas.

Traitement. — Le traitement des tumeurs du nerf optique a toujours été le même. On a énucléé le globe de l'œil, mais les uns ont enlevé en même temps le globe de l'œil et la tumeur, les autres ont enlevé la tumeur en cherchant à conserver le globe oculaire.

Nous n'avons que deux cas de tentative de conservation du globe de l'œil, mais dans l'un d'eux, qui appartient à Straw-

bridge, l'œil s'est complètement atrophié. En raison des difficultés opératoires et du peu de chance que l'on a de conserver au malade un œil pouvant être de quelque utilité, nous croyons préférable, dans la grande majorité des cas, d'avoir recours à l'extirpation complète du contenu de l'orbite. Le procédé opératoire est décrit dans le manuel de médecine opératoire de Malgaigne.

Mais ce qui n'est pas dit, et ce qui doit l'être, c'est qu'on doit placer au fond de l'orbite, un drain comme celui qu'on place au fond du moignon des amputés pour assurer le libre écoulement des liquides.

L'érésipèle, la méningite, l'infection purulente, sont des conséquences qu'il faut à tout prix éviter et le drain est la meilleure façon de les prévenir; il porte les lavages phéniqués au fond de l'orbite et les ramène avec facilité. Grâce à cette pratique qui est familière au Dr Bouchez, il a obtenu les meilleurs résultats, puisque la guérison était complète quinze jours après l'opération.

Dr L. Véron.

DES ULCÈRES PROFONDS DE LA CORNÉE

ET DE LEUR TRAITEMENT ANTISEPTIQUE

Par le docteur L. GUAITA

Médecin oculiste au Grand-Hôpital de Bergame.

La kératite suppurative est une des maladies des yeux les plus fréquentes et les plus graves; on l'a beaucoup étudiée cliniquement et expérimentalement; bien des ouvrages ont déjà été publiés à ce sujet; et toutefois il y a encore bien des choses à dire à ce propos. La variété clinique de ces affections est telle que dans les traités d'oculistique et dans les monographies nous ne trouvons pas encore une classification uniforme, claire et précise des ulcères de la cornée. Rechercher

une classification simple et en même temps pratique des ulcères cornéens profonds, voilà un des buts de ce travail.

Le traitement des kératites suppuratives s'est bien modifié et il donne des résultats meilleurs et plus rapides, depuis quelques années; c'est-à-dire depuis l'introduction dans la thérapeutique oculaire de l'ésérine, ce précieux alcaloïde. Cet agent produit toutefois avec facilité la congestion de l'iris et du corps ciliaire et n'est pas toléré par tous les yeux atteints de kératite. Dans un article paru il y a trois ans dans les « *Annali d'Ophtalmologia* » et dans le *Recueil d'Ophtalmologie*, je m'efforçais de déterminer les indications et les contre-indications de l'ésérine dans les formes différentes de kératite et dans le glaucôme.

Et puisque, d'après les idées modernes de physio-pathologie, dans toutes les solutions de continuité suppurative du corps l'infection joue un grand rôle; puisque, d'après l'observation clinique et les expériences, on a prouvé que la kératite à hypopion est d'origine principalement infective, je tentais d'aider et de seconder les autres moyens de traitement des ulcères de la cornée par l'application rigoureuse et précise de la méthode antiseptique. Rechercher quelle est la meilleure méthode de traitement des formes différentes des ulcères profonds de la cornée, eu égard aux progrès récents de la thérapeutique oculaire, voilà l'autre but que je me suis proposé. Ce mémoire est fondé sur plus de cinquante observations cliniques d'ulcères de la cornée que j'ai traités dans ces derniers mois à l'aide de la méthode antiseptique associée aux autres moyens thérapeutiques actuellement en usage.

CLASSIFICATION ET DESCRIPTION DES ULCÈRES CORNÉENS PROFONDS.

Je vais distinguer les ulcères profonds de la cornée en trois catégories : ulcère perforant — ulcère à coup d'ongle — ulcère rongeant. Cette simple classification, fondée sur l'anatomie pathologique de la maladie, convient très bien, non seulement au point de vue clinique, mais aussi aux indications thérapeutiques.

ULCÈRE PERFORANT DE LA CORNÉE.

Synonymie. — *Ulcère cornéen sthénique et asthénique.* — *Abcès pustuleux exulcéré, etc.*

Cette forme d'ulcère cornéen est, sans doute, la plus fréquente. Je préfère à toute autre dénomination celle d'ulcère perforant non pas parce que cet ulcère est le seul qui puisse produire la perforation de la cornée ni parce qu'il aboutit toujours à la perforation complète; mais plutôt, parce qu'il est caractérisé par une plus grande tendance de l'ulcération à s'étendre en profondeur plus qu'à la surface; par suite de la grande rapidité avec laquelle la perforation se fait.

Cet ulcère est rarement tout à fait central, ou tout à fait périphérique; il occupe ordinairement la zone intermédiaire. Il se présente sous la forme d'une pustule, ou d'un petit abcès, qui s'exulcère bientôt après, et produit une solution de continuité qui s'approfondit rapidement. Cette solution de continuité a presque toujours une forme plus ou moins régulièrement ronde, n'est presque jamais bien ample et ses bords sont plats et coupés selon une ligne nette.

L'hypopion accompagne souvent cet ulcère mais il n'atteint presque jamais une hauteur considérable car la perforation, qui a bientôt lieu, en détermine l'évacuation et si l'on prévient la perforation et qu'on arrête le processus suppuratif le pus est rapidement absorbé. Dans un espace de temps variant entre trois et quinze jours et d'ordinaire entre la cinquième et la sixième journée, cet ulcère envahit toute l'épaisseur de la cornée; alors la membrane de *Descemet* qui est plus résistante se projette en avant sur le fond de l'ulcère (kératocèle hernie de la *descemetive*) mais à la fin elle se rompt aussi et pendant l'évacuation rapide de l'humeur aqueuse il advient presque toujours le prolapsus de l'iris. Une fois la perforation arrivée, le processus suppuratif s'arrête ordinairement et la réparation se fait plus ou moins rapidement; mais si un traitement bien approprié n'en dirige pas le cours, des

leucomes staphylomateux et des abcès staphylomes se forment souvent.

Cet ulcère peut être sthénique ou asthénique; la forme sthénique est la plus fréquente. Elle est accompagnée d'une forte injection périkératique et de leucocytes. Le fond et les bords de cet ulcère sont troubles et recouverts d'un détritus sale, jaunâtre, et autour de la solution de continuité il y a une zone de substance cornéenne troublée par l'infiltration purulente. Cet ulcère est toujours accompagné de douleurs dans la région des nerfs sensitifs oculaires et périoculaires; ces douleurs ne sont toutefois presque jamais si aiguës que celles de l'ulcère rongeant et se calment ordinairement une fois la perforation arrivée. Dans cette forme il y a souvent accroissement de la tension oculaire et de là dépendent en grande partie les douleurs, qui pour cela se calment de suite après la perforation; le prolapsus de l'iris aussitôt la perforation accomplie peut être une des suites de l'exagération de tension.

Dans la forme asthénique l'injection vasculaire est peu sensible; malgré la présence des leucocytes; les douleurs sont faibles et il y a bien souvent hypnothie du but bioculaire; les bords et le fond de l'ulcère ne sont pas ordinairement bien sales; quelquefois même ils sont tout à fait propres et luisants; la perforation arrive plus tard et il se détermine aussitôt un prolapsus de l'iris; mais dans ce cas, la cicatrisation se fait attendre d'une manière extraordinaire, la chambre demeure abolie pendant des jours et des semaines et l'iris finit encore par déborder par suite de quelque brusque mouvement de l'œil, ou de quelque pression accidentelle.

Toutefois la perforation de la cornée n'arrive pas constamment.

D'ordinaire, quand l'ulcère est bien traité dès le commencement, le processus suppuratif s'arrête et l'on prévient la perforation de la cornée. Il arrive cependant rarement, lorsque l'ulcère est négligé ou maltraité, qu'il s'arrête avant d'avoir produit la perforation; alors l'ulcère tend à se cicatriser, et il n'occupe jamais qu'une partie de l'étendue de

la cornée. Le processus en est donc moins grave que celui de l'ulcère rongeant et la nature en est moins maligne; mais toutefois il menace sérieusement l'œil, principalement à cause des suites des cicatrices staphylomateuses et lors même qu'il ne laisse que des synéchies antérieures, celles-ci constituent déjà un dommage assez grave pour l'œil qui reste toujours sujet à s'enflammer. Il est donc très important de prévenir la perforation de la cornée ou du moins le prolapsus de l'iris, et c'est vers ce but surtout que tous les efforts du traitement doivent être tournés.

On va voir, ensuite, que le moyen atteignant le mieux ce but est l'ésérine associée au pansement antiseptique.

Quant à l'étiologie, cette forme est de préférence rencontrée chez les sujets jeunes, lymphatiques ou scrofuleux; quelquefois même chez des individus d'un âge moyen, à constitution flasque et rhumatisante, et aussi chez les adultes anémiques et cachectiques. On peut quelquefois considérer un traumatisme comme cause occasionnelle, le plus souvent le début en est spontané, et l'on ne peut en trouver la cause occasionnelle.

Elle est plus fréquente au printemps et en automne, lorsque les changements d'atmosphère sont plus fréquents; je l'ai même rencontrée quelquefois chez des individus de bonne constitution qui souffraient d'ophtalmie granuleuse et avaient été longtemps traités pour cette maladie sans que des complications cornéennes se produisissent, ou seulement avec des complications de pannus ténu. Lorsque les granulations étaient déjà en voie de régression, lorsque la sécrétion morbide de la conjonctive avait diminué de beaucoup, il survenait des douleurs avec de la photophobie, l'infiltration purulente d'une portion bornée de la cornée se manifestait, suivie de la suppuration et de la perforation rapide de cette même portion.

ULCÈRE CORNÉAL A COUP D'ONGLE.

Synonymie. — *Ulcère annulaire.* — *Ulcère herpétique.* — *Ulcère catarrhal.* — *Ulcère par absorption, etc.*

Je préfère cette dénomination d'ulcère à coup d'ongle, comme exprimant avec une plus grande précision la forme anatomique de la lésion. On pourrait aussi l'appeler ulcère serpigineux, le dénominant, ainsi que les deux autres variétés d'après la marche du processus ulcératif ; mais cet ulcère ne grandit pas vraiment en tournoyant ; au contraire, il s'étend circulairement en suivant la périphérie cornéenne. En outre, sous le nom de *ulcus serpeus*, ulcère serpigineux, on indique quelquefois une variété particulière d'ulcère, dont je parlerai bientôt; d'autres fois on nomme de cette manière l'ulcère rongeant. J'ai donc cru devoir éviter la dénomination. d'ulcère serpigineux parce qu'elle n'est pas encore bien définie

Cet ulcère, moins fréquent que le précédent, occupe toujours la périphérie cornéenne. Il se présente ordinairement, dès son origine, comme une solution de continuité de la surface cornéenne ayant la forme d'un coup d'ongle. Cette ulcération s'étend toujours le long de la périphérie de la cornée avec une forme semi-lunaire de plus en plus approfondie.

D'ordinaire, le bord extérieur de l'ulcère atteint la périphérie de la cornée, quelquefois même il rejoint le limbe cornéen; ce bord est rigide, coupé à pic et régulièrement convexe; l'autre bord est moins nettement délimité, il est irrégulier et se confond avec la substance cornéenne saine.

L'ulcère à coup d'ongle n'atteint presque jamais une grande extension en largeur; il occupe, au plus, 3 ou 4 millimètres du rayon cornéen; il s'étend très variablement en longueur, depuis quelques millimètres jusqu'à une grande partie de la circonférence de la cornée. Dans quelques cas il finit par s'épancher autour de la cornée, grandissant au fur et à mesure, jusqu'à ne laisser libre qu'un petit disque central. Cette forme est excessivement rare, et je n'eus l'occasion de l'observer qu'une seule fois sur une femme herpétique.

Le professeur Quaglino l'observa aussi quelquefois et toujours sur des individus affectés d'herpétisme ; c'est pourquoi il propose de l'appeler ulcère *herpétique*, eu égard aussi à son aspect circulaire[1] caractéristique. A cette variété d'ulcère on pourrait aussi donner le nom d'ulcère *serpigineux*, eu égard à sa manière de progesser.

L'ulcère à coup d'ongle, ordinairement, n'occupe que un quart, un tiers, ou tout au plus la moitié de la périphérie cornéenne. Cet ulcère est toujours très profond, mais il n'arrive presque jamais à perforer la cornée.

L'ulcère à coup d'ongle est accompagné de douleurs plus ou moins violentes dans la région des nerfs oculaires. D'ordinaire le fond, les bords et les parties limitrophes de la solution de continuité sont infiltrés de pus ; dans quelques cas, cependant, l'ulcère présente des bords propres et luisants, et ce sont les cas les plus rebelles.

Cette forme d'ulcère se complique plus souvent que la précédente de congestion de l'iris et d'irritation ciliaire ; dans peu de cas on rencontre, toutefois, l'iritis grave.

L'ulcère à coup d'ongle est toujours accompagné d'une profonde injection vasale perikératique active, plus ou moins abondante, selon les cas, très fine et légère dans les formes luisantes, très abondante dans les formes accompagnées d'infiltration purulente.

Le processus de cet ulcère est presque toujours plus lent que celui de l'ulcère perforant. Lorsque le processus ulcératif est bien traité, il s'arrête sans perforer la cornée, puis la réparation commence et s'accomplit avec quelque lenteur, il ne reste d'ordinaire qu'une tache périphérique altérant peu la vue.

Dans quelques cas plus malins ou négligés depuis longtemps, l'ulcère finit par occuper un segment étendu de la cornée, tandis que l'autre partie s'infiltre de leucocytes, de manière à sembler en proie à la suppuration. Alors l'œil

1. Note, à la « Bibliographie », du mémoire du Dr Raffaele Castaldi, sur la genèse et sur le traitement de l'ulcère cornéen. *Annales d'Ophtalmologie*, année X, page 170.

présente un tel aspect qu'on peut le croire perdu ; mais dans ces cas, même, on peut toujours recouvrer quelque acuité, au moyen d'un traitement long et éclairé.

Cet ulcère atteint de préférence les individus adultes herpétiques, et même ceux qui, bien que ne présentant pas de maladies cutanées déclarées, ont pourtant la peau sèche, aride, facilement irritable, avec des capillaires veineux très dilatés, tels enfin que nos ancêtres les auraient crus atteints de *diatasis herpétique*. L'ulcère à coup d'ongle est presque constamment précédé de conjonctivite chronique; cette forme, cependant, de conjonctivite où les dérangements de la circulation prédominent, avec hypérémie de la conjonctive palpébrale et bulbaire, sensation de brûlure, légère photophobie, et sécrétion catarrhale, en un mot, la conjonctivite des individus herpétiques. Cet ulcère atteint aussi les yeux des anciens granuleux. On le rencontre aussi quelquefois chez les individus profondément anémiques, sans conjonctivite antérieure, et dans ce cas il est couvert d'un *détritus* blanc, reste superficiel et limité, et est accompagné d'un pinceau d'injection vasale profonde.

ULCÈRE RONGEANT DE LA CORNÉE

Synonymie. — *Ulcère infectant de la cornée.* — *Kératite à hypopion.* — *Kératite des moissonneurs.* — *Ulcus serpens cornea.* — *Abcès ulcéré progressif de la cornée.* — *Kératite nécrotique, etc.*

L'ulcère rongeant de la cornée est une maladie encore plus grave que les précédentes. Il me semble que l'appellatif de rongeant soit celui qui lui convient le mieux, car il répond bien exactement à la forme clinico-anatomique de ce processus qui tend à ronger la cornée en extension, plus qu'à s'approfondir pour la trouer dès le début. Le danger de cet ulcère réside dans la violence et l'opiniâtreté du processus destructif de la cornée, qui, s'il est une fois négligé, ne cède d'ordinaire que lorsqu'il a envahi complètement cette mem-

brane, de manière à en produire la complète destruction. La maladie au début ne paraît pas aussi grave ; elle se présente comme une petite ulcération suppurante tantôt dérivée d'un léger traumatisme, tantôt produite spontanément.

Cette ulcération intéresse toujours le centre de la cornée et elle débute de manières différentes, qu'elle soit traumatique ou spontanée.

Dans la forme traumatique c'est une légère abrasion ou blessure du centre cornéen, laquelle, loin de se fermer vitement, comme il arrive des blessures légères et superficielles de la cornée, s'entoure d'une nuance trouble à cause de l'infiltration purulente, tandis que ses bords deviennent irréguliers, boursouflés, jaunâtres; il se forme dans l'épaisseur du tissu de petits abcès, à peine visibles sans l'aide de la loupe. Ces très petits abcès ou gouttes de pus se trouvent dans l'épaisseur des couches superficielles de la substance propre de la cornée; ils se multiplient, confluent, s'ulcèrent, de manière à changer la solution de continuité en un ulcère en suppuration.

Des douleurs violentes accompagnent ce processus dès le commencement.

Dans les cas de début spontané, il se forme d'abord une infiltration purulente limitée, à une petite partie du centre cornéen. Une injection vasale périkératique ou légère mais profonde, et des douleurs d'une violence extraordinaire accompagnent la formation de cette légère infiltration. Après deux ou trois jours, parmi les lamelles de la couche propre de la cornée, au lieu de la filtration, se forment quelques très petits abcès semblables à ceux que nous venons de décrire; ils se multiplient, confluent, s'ulcèrent, et voilà l'ulcère formé, Il continue ensuite comme l'ulcère traumatique et ne s'en distingue plus.

La solution de continuité, quelle que soit la manière dont elle s'est formée, ne semble pas encore une chose bien grave. Toutefois bien que petite et pas très profonde, elle présente des bords irréguliers, boursouflés, jaunâtres, dans lesquels, si l'on observe avec attention, on découvre de très petits

abcès, qui, en se vidant augmenteront l'extension de l'ulcère. Une ligne légère d'hypopion paraît dès le commencement, bien que les couches profondes de la cornée soient encore intactes, elle s'accroît rapidement, tandis que l'ulcère s'étend à la surface. Des douleurs vives, sans proportion avec l'extension encore très limitée du processus suppuratif; marquent le progrès de la maladie; la tension oculaire est augmentée, l'injection vasale pérykératique ne se montre pas encore très abondante; mais elle est sombre, profonde, fine, à lignes tortueuses et enflées.

Le cours de l'ulcère rongeant est toujours rapide. Ordinairement l'ulcère et l'hypopion augmentent peu pendant les deux ou trois premiers jours; puis la suppuration avance rapidement, dans la cinquième et sixième journée la chambre antérieure est remplie de deux tiers de pus et l'ulcère a envahi plus de la moitié de la cornée.

Cette maladie, lorsqu'elle n'est pas traitée en temps et convenablement, aboutit presque toujours à la destruction de la cornée en totalité ou en grande partie. Il faut malheusement avouer, que quelquefois même cette maladie résiste aux traitements les plus éclairés et les plus énergiques commencés même en temps opportun.

Une bonne partie des cas au début cède aux applications thérapeutiques que j'indiquerai ensuite, et alors la suppuration s'arrête promptement et la guérison survient rapidement. Après deux ou trois jours de traitement, l'hypopion est complètement résorbé, l'ulcère est devenu propre et plus petit, et au bout de dix ou douze jours il ne reste pour toute trace de la maladie, qu'une petite tache centrale très limitée. Dans d'autres cas plus graves que les précédents, mais qui ne sont pas toutefois des plus opiniâtres, on arrive à arrêter le processus, au moyen d'une incision linéaire pratiquée au milieu de l'ulcère, la guérison a lieu encore assez rapidement; le jour qui suit l'incision on trouve déjà l'ulcère plus propre, et c'est à peine si la chambre rétablie contient quelque trace de pus. En une quinzaine de jours la cicatrice se ferme et se raffermit et il reste une petite tache centrale, limitée, qui

orte pour trace de l'incision dans son milieu une ligne lanche très subtile.

Dans ces cas qui sont relativement bénins, l'iris ne participe jamais au processus, ou il y joue un rôle minime; les douleurs se calment pour disparaître à jamais une fois l'incision faite, et la pupille reste tout à fait libre de synéchies.

Dans d'autres cas où l'on ne réussit pas à arrêter si rapidement la suppuration, le jour qui suit la blessure, on trouve l'ulcère stationnaire et l'hypopion reproduit pour la plupart; toutefois les douleurs ont diminué d'intensité. Dans de pareils cas, on réussit ordinairement à empêcher l'accroissement de l'ulcère, en rouvrant chaque jour l'incision déjà pratiquée, jusqu'à ce que l'hypopion ne se forme plus. Après quelques jours le processus suppuratif s'arrête, mais la cicatrisation se fait lentement; des complications du côté de l'iris se produisent et il reste souvent des synéchies.

Dans les cas plus malins ou dans les cas trop avancés, nonobstant l'incision, le jour suivant on trouve l'hypopion reproduit en grande partie et l'ulcération est plus sale et plus étendue. Le fond de cette dernière est formé d'une substance nécrosée, sale, jaunâtre, il est enflé et fréquemment recouvert d'une pseudo-membrane subtile, adhérente, qui laisserait soupçonner un processus diphtérique, et qui, examinée à l'aide du microscope, est composée d'un dépôt de fibrine, tantôt de forme granulaire, tantôt de forme vésiculaire, contenant entre ses réseaux quelques petits globules purulents, quelques cellules cornéennes déformées, et quelques éléments épithéliaux. La suppuration, la nécrose des éléments cornéens avance très rapidement, les douleurs sont très violentes, insupportables et l'on n'a aucun moyen d'empêcher la destruction de la cornée. Dans ces cas, si la marche ultérieure de la maladie n'est pas bien dirigée et surveillée par un bon traitement, il peut en résulter l'issue la plus fatale; et chez deux malades, qui ne voulurent plus se soumettre à aucun traitement, lorsque ils surent qu'il n'y avait plus rien à espérer pour la faculté visuelle, je fus forcé de démolir l'hémisphère antérieur de l'œil; chez le premier, parce qu'il

en naquit un phlegmon de l'œil; chez l'autre, parce qu'un staphylôme total allait se former avec augmentation de la tension. Par le traitement, toutefois, on peut obtenir une cicatrice plane et indolente, et dans quelques cas où l'on a sauvé une portion de cornée, l'on peut même rendre une faible acuité visuelle au moyen d'une iridectomie.

Voilà, après tout, une terrible maladie dans laquelle il faut lutter corps à corps contre la malignité du processus morbide et toujours dans l'incertitude d'une bonne issue, lors même qu'on emploie un traitement diligent et éclairé.

Cette maladie éclate chez les individus adultes. Wecker dit qu'il ne l'a jamais observée dans des malades âgés de moins de trente ans, et le plus grand nombre des auteurs confirment ce fait. En général, elle est plus fréquente chez les hommes que chez les femmes, à l'exception de certains pays, où ces dernières s'occupent de la moisson et de l'épluchage du riz.

(*A suivre.*) ♦

BIBLIOGRAPHIE

Formes atténuées de l'ophtalmie blennorrhagique. — M. Parizot, interne des hôpitaux de Lyon, admet les ophtalmies blennorrhagiques *catarrho-rhumatismales*, décrites par Cullerier et Rollet. Il publie dans le *Lyon médical* quatre intéressantes observations d'où il suit que, pour l'œil comme pour l'urètre, le virus blennorrhagique a bien des degrés d'action. Les formes ophtalmiques atténuées se rencontrent chez les blennorrhagiques dont l'écoulement est ancien déjà. Ces conclusions, qui nous semblent, d'ailleurs légitimes, ne doivent, bien entendu, faire négliger aucune des précautions recommandables pour éviter la contagion oculaire.

Calculs lacrymaux. Extraction, par le Dr Cornwell. — M. Cornwell parle d'un écrivain qui vint le consulter pour un larmoiement continuel de l'œil gauche, datant de 10 ans. Soupçonnant un rétrécissement du canal lacrymal, M. Cornwell en opéra le débridement, et retira, non sans étonnement, quatre calculs d'un gris noirâtre qui étaient disposés comme des grains de chapelet, le long des parois du canal. Le canal lui-même était dilaté.

Le plus petit de ces calculs, d'après une analyse de M. Curtis, contenant 28,3/100 de matières organiques et 71,7/100 de phosphate de chaux.

M. Cornwell fait remarquer la rareté de ces concrétions, rareté telle que, sur 25740 malades traités dans Brooklyn Eye and Ear Hospital depuis 13 ans, deux seulement ont présenté cette affection. Leur étiologie serait, d'après l'auteur, l'étiologie banale des calculs en général; cependant M. Cornwell ne croit pas qu'ils surviennent jamais à la suite de la dacryocystite ou d'un rétrécissement des voies lacrymales.

Les dacryolithes sont en effet assez rares; il en est à peine fait mention dans nombre de traités spéciaux. La seule description didactique qui en ait été donnée est un mémoire de Samelsohn, de Cologne, paru en 1880 et cité dans la revue d'Hayem (*Causes et anatomie pathologique de la lithiase lacrymale*). (*The Amer, journ. of the Med. sc., july* 1882.)

Kératite syphilitique. — D'après M. Denarié, interne des hôpitaux de Lyon, la syphilis acquise peut produire des lésions sur la cornée, et ces lésions peuvent se manifester sous la forme de gommes.

Ces gommes siégeraient de préférence près de la face postérieure de la membrane.

Elles se traduiraient par les signes physiques suivants: infiltration cornéenne plus ou moins étendue, présentant à son centre une tache opaque formée par un dépôt plastique, blanchâtre, épais, simulant un abcès; cette lésion serait précédée et accompagnée d'une inflammation subaiguë, se traduisant par un peu de photophobie, du larmoiement, des douleurs orbitaires et péri-orbitaires sourdes et une réaction très modérée sur l'iris.

Les gommes de la cornée seraient curables par un traitement antisyphilitique. (*Revue de thérapeutique.*)

Simulation de l'amaurose et de l'amblyopie, par le Dr Baudry. — L'auteur a publié un travail très intéressant au sujet de la simulation de l'amaurose et de l'amblyopie et il a passé en revue les principaux moyens de la dévoiler. Il a divisé son travail en trois parties. Dans la première partie, l'auteur traite spécialement de l'amaurose unilatérale simulée, et dans ce but il examine la direction des axes visuels et l'état de la pupille. Puis successivement il passe en revue: l'épreuve du verre convexe fort, le procédé de Javal, le procédé de Snellen, l'épreuve par le prisme et l'épreuve du stéréoscope, de même que l'épreuve par le prisme biréfringent du Dr Galezowski. Tous ces procédés sont analysés

avec le plus grand soin. L'auteur insiste avec raison sur la nécessité qu'il y a de faire surtout dans les amblyopies des épreuves successives avec plusieurs méthodes pour déjouer la supercherie. Néanmoins il y a des cas difficiles, dans lesquels nous pouvons soupçonner le mensonge sans pouvoir le montrer. « En l'absence des lésions ophtalmoscopiques ou autres, nous pouvons cependant nous trouver en face d'une diminution de l'acuité visuelle liée à une altération ou défaut de la nutrition générale ou à une lésion du centre nerveux. La marche générale de l'affection, son retentissement sur les autres fonctions, et le temps, seront les principaux éléments de notre diagnostic. Dans tous les cas, il nous sera extrêmement difficile de déterminer d'une façon certaine le degré d'amblyopie, puisque nous manquons ici des ressources et des indications précieuses que nous fournit la comparaison de l'organe normal avec l'organe déclaré malade. » Cette observation de M. Baudry est parfaitement exacte, car si nous avons toujours les moyens de distinguer la simulation d'une amaurose, il nous est presque impossible de la retrouver, lorsque le malade ne se plaint que d'un trouble de la vue plus ou moins marqué, et ce n'est qu'à force d'épreuves répétées et successives qu'on parvient à la reconnaître.

Dr GALEZOWSKI.

SOCIÉTÉ DE CHIRURGIE. *Séance du* 13 *décembre* 1882, présidence de L. LABBÉ[1].

Traitement de la conjonctivite granuleuse aiguë et chronique, par l'Abrus precatorius ou Jequirity, par le docteur CORDOSO DE MOURO (de Rio-Janeiro).

M. TERRIER lit le rapport suivant sur ce travail :

Le Jequirity (plante de la famille des légumineuses) est employé, au Brésil, de la manière suivante : les graines sont jetées dans l'eau bouillante pendant quelques heures ou dans l'eau froide pendant deux ou trois jours. Dès que la graine est ramollie on en retire l'enveloppe, et l'embryon, y compris les cotylédons probablement, est réduit en une poudre fine, qu'on laisse macérer vingt-quatre heures exposée à la rosée de la nuit; on filtre ensuite. Cette solution doit être mise au contact de la conjonctive, soit que le malade s'en baigne les yeux trois fois par jour, soit qu'on l'instille goutte à goutte comme un collyre, pendant trois jours consécutifs.

M. José Cordoso préfère appliquer sur la conjonctive, avec un pinceau, le principe extractif du Jequirity, pendant un temps plus

1. Ce compte rendu a été emprunté à l'*Union médicale*.

ou moins long. Quel que soit le mode d'emploi du médicament, son application détermine une inflammation plus ou moins vive de la conjonctive, suivie soit de suppuration, soit de formation d'une fausse membrane d'apparence diphtéritique, de trouble et de vascularisation de la cornée. Il en résulterait, au bout d'un temps variable, la disparition des granulations conjonctivales; mais, dans certains cas, l'inflammation, trop violente, aurait eu pour conséquence fâcheuse la perte complète de la vue.

M. Terrier a expérimenté, dans son service de l'hôpital Saint-Antoine, l'infusion de graines de Jequirity en lotions, trois fois par jour, pendant trois jours; il a constaté une inflammation intense de la conjonctive avec apparition de néo-membranes diphtéroïdes, trouble et vascularisation de la cornée; mais ces phénomènes, après avoir disparu peu à peu, ont laissé les granulations dans le même état qu'avant les applications de Jequirity.

D'autre part, M. de Wecker dit avoir obtenu des résultats surprenants, mais encore inédits, en badigeonnant les paupières renversées, avec l'infusion de Jequirity.

Comment agit le Jequirity? Est-ce simplement en déterminant une ophtalmie purulente, exactement comme le fait l'inoculation du pus blennorrhagique? M. de Wecker semble le croire, mais cette explication ne saurait satisfaire ceux qui considèrent l'ophtalmie granuleuse comme une ophtalmie parasitaire.

Le docteur Siboo Aranjo a examiné au microscope, soit les préparations de Jequirity soit des pseudo-membranes enlevées sur la conjonctive après l'action de l'infusion. Dans les préparations fraîches ou anciennes, il a trouvé des granulations, puis des spores et le mycélium d'une plante microscopique.

Dans les exsudats conjonctivaux, on trouve des corpuscules de pus (leucocytes), une substance fibrineuse, plus des granulations sphériques animées de mouvements (gomédées), enfin des spores en chapelets ou séparées (zooglées) et des tubes végétaux.

Y a-t-il une relation entre les productions microscopiques de l'infusion du Jequirity et l'action curative de cette substance sur les granulations conjonctivales? On peut se poser cette question surtout en présence des théories sur l'action de l'inoculation blennorhagique.

Quoi qu'il en soit, malgré le résultat négatif de son expérimentation personnelle, en tenant compte du *modus faciendi* tout spécial préconisé par le docteur José Cordoso, et des conditions dans lesquelles il agit, conditions qui lui permettent d'avoir des graines fraîches, M. le rapporteur pense que cette nouvelle médication mérite d'être expérimentée, car elle s'adresse à une affection essentiellement rebelle, trop souvent même incurable.

M. le rapporteur propose, en terminant : 1° d'adresser à l'auteur une lettre de remerciements; 2° de déposer son travail dans les Archives.

M. Desprès croit devoir reproduire au sujet du traitement des granulations conjonctivales par le Jequirity les objections qu'il a déjà présentées à propos du traitement de ces mêmes granulations par les inoculations de pus blennorrhagique. D'abord, les observations relatives à ce nouveau mode de traitement sont en trop petit nombre pour permettre d'en apprécier la valeur. Ensuite, il faudrait savoir s'il s'agit, dans ces observations, de granulations d'origine inflammatoire ou de granulations véritablement chroniques. Les premières, en effet, peuvent guérir par les applications de Jequirity comme elles guérissent, par les cautérisations avec le nitrate d'argent, avec les crayons de sulfate de zinc ou de cuivre, en un mot avec un caustique cathérétique quelconque. Mais les granulations conjonctivales chroniques proprement dites ne guérissent par aucun topique, elles ne cèdent qu'à l'excision.

C'est une erreur, suivant M. Desprès, de croire que les granulations conjonctivales sont d'origine parasitaire; elles ne sont autre chose que des bourgeons charnus, dont elles ont, d'ailleurs, la constitution histologique; ce sont des végétations analogues à celles que l'on rencontre sur les muqueuses, au voisinage de tous les orifices naturels. Tous les modes de traitement autres que l'excision ne donnent que des guérisons temporaires.

M. Terrier répond à M. Desprès que l'on ne saurait mettre en doute la curabilité des granulations conjonctivales par les inoculations de pus blennorrhagique; il pourrait montrer un malade devenu presque aveugle par suite de cette affection, et qu'il a guéri par cette méthode.

Quant à la constitution histologique des granulations et à leur nature parasitaire, cette nature a été constatée par des histologistes des plus compétents dont l'autorité est au moins égale à celle de M. Desprès.

Il a été constaté, en outre, que la conjonctivite granuleuse ne se rencontre pas au delà d'une certaine latitude. Enfin, on a expliqué d'une manière assez plausible la guérison de cette affection par les inoculations de pus blennorhagique, disant que le parasite des granulations serait détruit par celui de la blennorrhagie.

M. Desprès ne saurait assez protester contre cette invasion universelle du parasitisme dans la pathologie générale et locale. Les parasites sont aujourd'hui à la mode, on en met partout. On en fait les agents de toute contagion. Mais il faut remarquer que, dans l'espèce, ce ne sont pas les granulations qui sont contagieuses, mais la maladie qui a donné naissance à ces granulations. La

question de latitude ne prouve pas d'ailleurs davantage la nature parasitaire de la maladie.

M. Trélat lit le rapport suivant sur le travail **de l'élongation du nerf nasal contre les douleurs ciliaires**, par le Dr Badal (de Bordeaux).

Les douleurs dites *ciliaires*, c'est-à-dire qui ont leur siège ou leur point de départ dans le globe oculaire, peuvent être divisées en trois groupes : 1° névralgies proprement dites; 2° douleurs glaucomateuses; 3° douleurs ciliaires dues à un état inflammatoire des membranes de l'œil.

Le nerf nasal d'où émanent les filets nerveux qui se distribuent à l'œil, soit directement, soit par l'intermédiaire du ganglion ophtalmique, semble, *à priori*, devoir être celui des nerfs de l'orbite dont l'élongation donnera les meilleurs résultats pour combattre les douleurs ciliaires, quelle qu'en soit la cause.

La clinique établit la réalité de cette action curative ; elle montre, en outre, l'heureuse influence exercée par l'élongation sur les phénomènes pathologiques vaso-moteurs, sécrétoires et trophiques qui peuvent accompagner les douleurs en question.

Il suffit de faire porter l'élongation sur le nerf nasal externe à sa sortie de l'orbite. Il est sans importance que cette élongation soit suivie de la rupture du tronc nerveux, l'anesthésie cutanée, qui en est la conséquence, étant limitée à un territoire extrêmement restreint.

Il est permis de supposer, à en juger par les résultats déjà obtenus, que l'élongation du nerf nasal pourra, dans nombre de cas, être substituée à d'autres opérations infiniment plus graves, la névrotomie ciliaire en particulier, et que, dans certains cas, l'amputation ou l'énucléation du globe, ne devraient être pratiquées que si l'élongation préalable du nasal externe n'a pas donné de résultats.

Il sera intéressant de rechercher ce que peut donner cette opération, non seulement contre le symptôme *douleur*, mais encore dans le traitement de certaines formes de glaucome, d'ophtalmie sympathique, d'inflammation du tractus uvéal, et même dans le traitement de certaines affections de l'appareil lacrymal.

Les trois cas d'élongation, pratiqués jusqu'ici à la clinique ophtalmologique de Bordeaux, peuvent se résumer ainsi :

I. Femme de 33 ans, névralgie oculaire et péri-orbitaire gauche ; flux nasal muco-purulent extrêmement abondant; deux mois de traitement médical sans succès; élongation du sous-orbitaire ; peu d'amélioration. Quinze jours après, élongation du nasal; les douleurs disparaissent aussitôt; deux mois après, le catarrhe nasal a

complètement cessé et la muqueuse a repris son aspect normal.

II. Homme de 23 ans ; kératite à hypopion du côté droit, suivie d'irido-cyclite et d'occlusion pupillaire ; phtisie du bulbe, perte de la vision ; névralgie péri-orbitaire ; pannus ; amélioration passagère à la suite d'une péritomie ; rechute, douleurs ciliaires violentes ; élongation des filets terminaux du nasal externe ; dès le lendemain. amélioration évidente ; quelques jours après, les douleurs ont entièrement disparu.

III. Femme de 57 ans ; depuis 8 ans douleurs gastralgiques, rhumatismes noueux, névralgie péri-orbitaire gauche ; depuis 4 ans, glaucome chronique inflammatoire ; perte absolue de la vision œil très dur ; cornée rugueuse ; douleurs ciliaires violentes ; état général mauvais ; une large iridectomie ne donne aucun résultat, les crises augmentent d'intensité ; élongation du nasal externe ; résultat immédiat excellent ; quinze jours après, la malade peut quitter l'hôpital, complètement débarrassée de ses douleurs.

M. le rapporteur termine en proposant : 1° d'adresser à M. Badal une lettre de remerciements ; 2° de publier dans les *Bulletins* le résumé de ces observations.

Ces conclusions sont adoptées après un court échange d'observations de MM. Terrier, Giraud-Teulon et Trélat.

Séance du 27 *décembre* 1882. *Président* L. Labbé : **De la nécessité d'abandonner l'excision de l'iris dans l'extraction de la cataracte et de revenir à l'ancienne méthode française,** par M. le Dr Galezowski.

M. Terrier lit le rapport suivant sur ce travail :

On sait que l'ancienne méthode française consiste à tailler un grand lambeau cornéen pour l'extraction du cristallin opaque. Il y a donc nécessité, si l'on abandonne l'iridectomie dans cette opération, de tailler un grand lambeau cornéen.

Dans la méthode à lambeau, de Jacobson, mais surtout dans la méthode dite *linéaire combinée*, ou de Von Græfe, l'iridectomie était, elle est restée une véritable nécessité opératoire. Sans cette excision, le cristallin ne sortirait que fort difficilement en contusionnant l'iris et en l'entraînant mécaniquement, c'est-à-dire en exposant aux hernies et aux synéchies antérieures. De plus, s'appuyant sur les résultats extraordinaires fournis par l'iridectomie dans le glaucome aigu, on admit, toujours avec Von Græfe, que cette opération prévenait les accidents inflammatoires consécutifs à l'extraction. L'iridectomie n'avait donc pas un simple but mécanique, elle était encore antiphlogistique, d'où son importance : aussi l'acceptait-on sans conteste, et, on peut le dire, comme un

véritable article de foi, malgré quelques protestations, en particulier celles de Von Hasner.

Les choses se modifièrent quelque peu lorsque surgirent les transformations de la méthode linéaire. A l'incision linéaire, ou presque linéaire périphérique, faite dans le limbe scléro-cornéen, furent substituées des incisions toujours phériphériques, mais surtout dans la cornée. Il y avait là déjà les éléments d'un petit lambeau (Critchett, Bowmann). Bientôt ces lambeaux devinrent plus étendus (Liebreich, Warlomont et Lebrun, Maurice Perrin, de Wecker), et alors seulement les opérateurs discutèrent la valeur de l'iridectomie. Quelques-uns, quoique suivant les préceptes de Von Græfe, l'avaient déjà très réduite, Sichel fils, par exemple; d'autres la regardaient comme facultative (Maurice Perrin); d'autres, enfin, la crurent nuisible et l'abandonnèrent (Liebreich, Lebrun et Warlomont, de Wecker).

En fait, en revenant peu à peu à la taille des lambeaux, c'est-à-dire à la méthode dite de Daviel, on abandonna l'iridectomie ou on s'efforça de supprimer ce temps de l'opération de la cataracte. C'est ce que M. Galezowski vient de faire, à son tour, après beaucoup d'autres, en proposant d'abandonner l'iridectomie, en même temps qu'il substitue la taille d'un lambeau à la section linéaire qu'il avait pourtant préconisée en la modifiant quelque peu lui-même. Ce changement de M. Galezowski serait motivé par quelques insuccès opératoires et par des accidents de phlegmons oculaires survenus malgré l'usage méthodique des antiseptiques et du spray phéniqué. Le procédé nouveau proposé par M. Galezowski ne serait, suivant M. le rapporteur, qu'une variété de la méthode à petit lambeau.

Avec le couteau, M. Galezowski fait la ponction et la contre-ponction à la limite scléro-cornéenne ; puis, il taille un lambeau dont le sommet répond à deux millimètres du bord sclérotical. La lentille cristalline, affirme l'auteur, sans plus de détails, sort faciment, la pupille se dilate sous la pression du cristallin et laisse le passage libre; puis l'iris rentre tout seul à sa place, ou bien on le repousse à l'aide d'un stylet fin en argent.

Suivant l'auteur, le procédé à petit lambeau semi-elliptique aurait, sur celui de Daviel, l'avantage de permettre une coaptation plus facile et une cicatrisation plus rapide.

Ces résultats doivent-ils faire abandonner la méthode linéaire combinée, plus ou moins modifiée par les ophtalmologistes anglais, par exemple? Doivent-ils faire abandonner les procédés à petits lambeaux, préconisés dans ces derniers temps par divers chirurgiens, pour revenir à l'ancienne méthode de Daviel ou de Beer? « M. le rapporteur ne le croit pas, étant donné le petit

nombre de faits relatés par l'auteur et surtout l'absolue insuffisance des détails sur l'opération et sur les résultats obtenus. »

M. le rapporteur propose, en terminant, d'adresser des remerciements à l'auteur et de déposer son travail aux Archives. (Adopté).

M. Desprès a vu Desmarres et Nélaton pratiquer l'opération de la cataracte, d'après la méthode de Daviel, avec d'excellents résultats; aujourd'hui on semble vouloir revenir à cette méthode longtemps délaissée pour la méthode de M. de Græfe. C'est le cas de dire : *Multa renascentur quæ jam cecidere.*

CORRESPONDANCE

Nous recevons la lettre suivante de convocation pour la séance préparatoire de la Société des Ophtalmologistes de langue française.

Monsieur et très honoré Confrère,

Vous avez bien voulu nous aider de votre adhésion dans le projet de constitution d'une Société d'Ophtalmologistes français.

Plus de cinquante confrères ont répondu à notre appel.

La société existe donc virtuellement : Il ne reste plus qu'à lui donner une constitution définitive et conforme aux vœux de la majorité des adhérents.

C'est dans ce but que nous avons l'honneur de vous convoquer pour la première réunion qui aura lieu à Paris, le lundi 29 janvier 1883, à 8 heures du soir, dans la salle des séances de la Société de chirurgie, 3, rue de l'Abbaye.

Votre présence à cette première réunion sera d'autant plus nécessaire que l'on délibérera de suite sur les questions de constitution et de statuts.

Nous espérons que vous voudrez bien vous rendre à notre dernier appel avec l'empressement que vous avez mis à nous encourager une première fois.

Veuillez agréer, Monsieur et très honoré Confrère, l'expression de nos meilleurs sentiments confraternels.

Le 25 décembre 1882,

Dr Armaignac, Dr Chibret.

Voici la liste des adhérents de la Société :

MM. Abadie, de Paris.
Armaignac, de Bordeaux.
Audibert, de Montauban.
Badal, de Bordeaux.
Barde, de Genève.
Baudon, de Nice.
Baudry, de Lille.
Boucheron, de Paris.
Bribosia, de Namur.
Brière, du Havre.
Camuset, de Dijon.
Carré, de Paris.
Careras Arago, de Barcelone.
Caudron, de Paris.
Chavarnac, d'Aix.
Chevalereau, de Paris.
Chibret, de Clermont-Ferrand.
Coppez, de Bruxelles.
Courserant, de Paris.
Debierre, de Paris.
Dehenne, de Paris.
Dianoux, de Nantes.
Dor, de Lyon.
Dransart, de Somain.
Dufour, de Lausanne.
Dubois, de Paris.
Favre, de Lyon.
Fieuzal, de Paris.
Garcia Calderon, de Madrid.
Gard, de Toulouse.
Gayet, de Lyon.

MM. Galezowski, de Paris.
Gilet de Grandmont, de Paris.
Haltenhoff, de Genève.
Hubert, de Paris.
Javal, de Paris.
De Keersmaecker, de Bruxelles.
Landolt, de Paris.
Larrieu, de Toulouse.
Maréchal, de Brest.
Masselon, de Paris.
Meyer, de Paris.
Martin, G. de Bordeaux.
Nicati, de Marseille.
Motais, de Nantes.
Panas, de Paris.
Parent, de Paris.
Pflüger, de Berne.
Pamard, d'Avignon.
Poncet, de Paris.
Prouff, de Limoges.
Rodolfo del Castillo, de Cordoue.
Romiée, de Liège.
Sédan, de Coléah.
Sous, de Bordeaux.
Terson, de Toulouse.
Teillais, de Nantes.
Vallez, de Tournai.
Warlomont, de Bruxelles.
De Wecker, de Paris.
Willy, de La Chaux-de-Fonds.

Le gérant : GERMER BAILLIÈRE.

MOTTEROZ, Adm.-Direct. des Imprimeries réunies, 8, Puteaux

DE LA NOUVELLE MÉTHODE

DE L'EXTRACTION DE LA CATARACTE SANS EXCISION DE L'IRIS

Par le docteur GALEZOWSKI.

L'opération de la cataracte a préoccupé de tout temps et à juste titre les chirurgiens, et de nombreuses méthodes, plus ingénieuses les unes que les autres ont été inventées pour enlever la lentille opacifiée.

Une des plus belles opérations de ce genre a été incontestablement la méthode française d'extraction à lambeau, méthode de Davial, qui donnait pendant longtemps de très nombreux et très brillants résultats. Malheureusement, il arrivait assez souvent que les accidents suppuratifs les plus graves survenaient dans les yeux le mieux opérés, et l'œil se détruisait par une nécrose cornéenne et par une panophtalmie. En présence de pareils accidents on s'est demandé, si un très large lambeau cornéen n'était pas la cause de cette suppuration, et si on ne remédierait pas à cet accident, en modifiant la forme de la plaie.

Telle était la raison pour laquelle on a remplacé la méthode à lambeau par une extraction linéaire ou périphérique avec excision de l'iris. Notre éminent confrère de Londres, Critchett dont nous déplorons la perte, a proposé une opération qui porte son nom, et qui consistait en une incision périphérique de la cornée, excision de l'iris et extraction du cristallin avec une large curette. Puis vint la méthode de de Græfe, ou l'extraction linéaire modifiée, qui, comme on sait, a été bien vite expérimentée dans tous les pays du monde et acceptée comme la meilleure car elle ne donnait pas d'accidents suppuratifs.

En ce qui me concerne, je l'avais adoptée aussi, cette méthode, et je l'ai pratiquée, avec différentes modifications, jusqu'à ces derniers quatre mois. Pendant longtemps j'avais des résultats satisfaisants, mais de temps en temps il m'arrivait d'observer des panophtalmies chez des individus où il

n'y avait pas la moindre complication à redouter. J'ai mis en usage depuis deux ans la méthode antiseptique la plus rigoureuse, mais rien n'y fit. L'année dernière j'ai eu 5 panophtalmies sur 93 opérations, dont j'ai communiqué les résultats au congrès de Londres. A ce moment un autre oculiste de Paris a cité 7 cas de panophtalmies sur 150 opérations. Dans plusieurs autres statistiques nous trouvons des faits semblables. Quelle conclusion devons-nous tirer de cela? C'est que l'iridectomie, de même que la méthode linéaire périphérique, ne prévient pas les accidents phlegmoneux. Cette conviction m'a paru encore plus plausible, lorsque au commencement de l'année courante, j'ai vu se produire une panophtalmie chez un de mes clients de la ville, très bien portant du reste, à qui on avait fait une iridectomie préventive deux ans auparavant, je lui ai pratiqué une extraction de la cataracte dans les meilleures conditions et aussi régulièrement que possible. Quel était mon étonnement, lorsque j'ai vu se produire, dès les premières vingt-quatre heures, les symptômes de la suppuration cornéenne avec iritis consécutive.

Il est difficile de trouver une explication à cette recrudescence d'accidents malgré l'iridectomie, mais ce qui est devenu clair pour moi, c'est que l'iridectomie ne prévenait pas ces accidents.

J'ai eu donc l'idée de revenir à l'ancienne méthode française d'extraction de la cataracte à lambeau et sans excision de l'iris, mais en ayant soin de donner à la plaie une conformation un peu différente de celle qui se pratiquait précédemment. Les résultats m'ont paru tellement satisfaisants, que j'ai cru utile de les rapporter ici et de montrer combien il était injuste d'attribuer à l'iris la cause de tous les accidents qui surviennent après une extraction de la cataracte.

En analysant en effet les mille vingt-deux cas de cataractes que j'ai opérés depuis 1874 et dont j'ai recueilli les observations, j'arrive aujourd'hui à cette importante conclusion, que : 1° l'excision de l'iris ne prévient nullement les inflammations dans l'extraction de la cataracte; 2° qu'il est souvent

la cause des cataractes secondaires ; 3° que les plaies scléroticales ou scléro-cornéennes sont beaucoup plus dangereuses pour les résultats définitifs de l'opération de la cataracte que les plaies cornéennes ; et que dans tous les cas elles ne préviennent pas les inflammations consécutives graves de l'iris et de la cornée.

En présence d'insuccès tout à fait imprévus, tant dans ma clientèle que des insuccès assez nombreux que Wecker, Abadie et d'autres ont rapporté, j'ai pris la résolution de modifier le procédé opératoire et de me rapprocher le plus possible de l'ancienne méthode française, méthode de Davial. Cette modification, je ne l'ai faite qu'au point de vue de la forme de la plaie cornéenne, et au lieu d'avoir un grand lambeau éloigné également de 2 millimètres sur tout son parcours du bord sclérotical, je fais la ponction et la contre-ponction à la limite même scléro-cornéenne ; mais le sommet du lambeau je le place à 2 millimètres du bord sclérotical. L'incision par conséquent toute entière se trouve située dans la cornée. Par cette disposition de l'incision le lambeau cornéen est plus long que l'ancien de Davial, et il est moindre en hauteur, la plaie a la forme elliptique au lieu d'être sphérique et par conséquent la coaptation en est plus facile et la cicatrisation plus rapide.

En donnant à la plaie cette forme, on gagne 2 millimètres de chaque côté, ce qui permet au cristallin même le plus volumineux de sortir sans difficulté. La pupille se dilate sous la pression du cristallin, et laisse le passage libre au cristallin, puis l'iris rentre tout seul à sa place, ou bien on le repousse à l'aide d'un stylet fin en argent.

Nous avons fait jusqu'à présent soixante-quatorze opérations par ce procédé, et nous n'avons eu à déplorer aucun accident sérieux.

Voici les détails de mon procédé opératoire, que je pratique maintenant d'une manière presque exclusive en présence de nombreux médecins, au nombre desquels j'ai le plaisir de citer MM. Wells (d'Édimbourg), Parisotti (de Rome), Rahola (de Barcelone), etc.

Procédé opératoire de l'auteur. — Après avoir couché le malade sur un lit, et écarté les paupières avec mon blépharostat articulé, je saisis l'œil avec une pince à fixer en bas de la cornée, et j'attire légèrement le globe dans cette direction. Je fais, à ce moment, la ponction avec le couteau très fin de de Græfe, à la jonction de la cornée transparente à la sclérotique à 3 millimètres au-dessus du diamètre horizontal, je pousse la pointe du couteau en bas de la pupille, qui a été préalablement dilatée, j'appuie avec cette pointe sur la capsule que j'incise de bas en haut, puis en reculant légèrement le couteau, j'enfonce sa pointe une seconde fois dans le diamètre transversal de la capsule, et je l'incise horizontalement dans toute son étendue, après quoi je fais la contre-ponction du côté opposé du bord cornéen, à 3 millimètres au-dessus du diamètre horizontal. En dirigeant légèrement le tranchant du couteau en avant, je taille le lambeau dans la cornée de telle façon que le sommet du lambeau se trouve à la distance de 2 millimètres du bord sclérotical supérieur. Ce premier temps de l'opération terminé, je retire la pince à fixer et le blépharostat, et je laisse pendant quelques secondes l'œil en repos. Je reprends ensuite l'opération, en écartant fortement la paupière supérieure avec le petit doigt, de ma main droite, qui appuie en même temps avec la curette sur le bord sclérotical de la plaie, pendant que le malade regarde fortement en bas. Avec le pouce de la main gauche je presse doucement sur le bord inférieur de la cornée. A ce moment on voit le cristallin s'engager dans la pupille, puis dans la plaie cornéenne et finalement sortir au dehors. Souvent il arrive qu'après la sortie de la cataracte, l'iris rentre de lui-même, et la plaie cornéenne se met en coaptation. Dans d'autres cas, l'iris se trouve hernié ; on le refoule alors dans la chambre antérieure à l'aide d'un stylet fin en argent; s'il existe dans la pupille des couches corticales, on les retire à l'aide d'une curette que l'on introduit à plusieurs reprises dans la chambre antérieure ou dans la pupille.

L'opération une fois terminée, je lance sur l'œil bien ouvert, un jet de spray phéniqué et je fais le pansement avec

la ouate phéniquée, et une bande en tarlatane, puis je fais arroser l'œil toutes les demi-heures avec une solution phéniquée.

En général, la coaptation de la plaie se fait en 24 ou 48 heures. Dans un cas elle a tardé 6 jours. L'œil reste blanc et très peu injecté pendant toute la durée de traitement. Trois fois il est survenu une iritis légère vers le 7e, 8e ou 10e jour, qui a cédé facilement aux antiphlogistiques; dans un cas nous avons vu survenir une iritis grave dès les premières 24 heures, mais qui a cédé aux douches d'eau phéniquée et à l'application des sangsues. Nous avons eu deux hernies de l'iris, toutes les deux sont survenues du 5e au 6e jour, et j'ai dû les exciser.

Les résultats définitifs après l'extraction de la cataracte par ce procédé, sont relativement supérieurs à ceux que nous obtenions avec l'excision de l'iris, ce que j'ai pu constater sur deux de mes opérés, qui ont subi, l'un il y a un an, l'autre il y a trois ans, l'extraction de la cataracte sur un de leurs yeux avec excision de l'iris, et que j'ai opérés actuellement de l'autre œil sans excision. L'acuité visuelle que l'on obtient dans les yeux opérés sans excision de l'iris, est supérieure sur l'autre opération de 1/3 ou de 1/4.

Du reste, il n'est pas difficile de comprendre que l'œil qui conserve sa pupille ronde, est mieux garanti contre la lumière du jour, il est moins ébloui, et la dispersion de la lumière est bien moins grande là où la pupille a conservé sa forme normale.

Depuis que mon expérience récente m'a démontré les avantages considérables de l'extraction de la cataracte, sans iridectomie, je ne touche plus à l'iris, que dans les cas tout à fait exceptionnels, suivants :

1° Lorsque pendant l'incision de la cornée, l'iris se porte tout seul sur le couteau, ce qui m'oblige d'exciser du premier coup;

2° Dans les cataractes traumatiques, compliquées de synéchies postérieures;

3° Dans les cas où le cristallin coiffé par l'iris ne s'engage pas dans la plaie;

4° J'excise aussi l'iris, lorsque je m'aperçois qu'il a été déchiré pendant la sortie du cristallin dur et volumineux.

LE COUP D'ŒIL PROFESSIONNEL

Par M. le professeur CUIGNET. (Suite.)

7° *La forme exacte.* — Cette propriété de la vue consiste à se rendre par ce sens un compte exact de la forme véritable des objets, des dessins, des terrains, des lignes tracées, des files d'hommes. On voit rond ce qui est rond, carré ce qui est carré, régulier ou irrégulier ce qui est l'un ou l'autre. Elle exige un organe sain, ou des appareils artificiels bien confectionnés, une position régulière de celui qui regarde. Alors, grâce à cette rectitude de la vision, on peut apprendre à écrire et à dessiner correctement, à reconnaître et à former toutes les figures de la géométrie et de l'arpentage, tous les dessins linéaires et de peinture, à tracer des cartes de géographie, à apprécier les formes de la sculpture, les cibles. L'altération ou l'absence de cette faculté, spéciale à la vue surtout, peut provenir d'un état nerveux, défectueux et natif, ou acquis, d'une maladie ou d'une indisposition éventuelle, d'une affection des yeux, d'une anomalie de la réfraction, d'une mauvaise qualité ou d'un déplacement des verres servant à corriger cette anomalie, enfin, de certaines dispositions fautives des objets et de certaines conditions de la réfraction dans les nuages et dans l'atmosphère. Ainsi, pour ce qui concerne les verres convexes et concaves, on sait que quand on les incline en différents sens, quand on s'en sert par un autre point que leur centre, ils déforment les objets. On sait aussi que certaines altérations de la rétine, notamment les épaississements et les déplacements de cette membrane impriment aux lignes, aux figures, des irrégularités de forme qui n'existent pas naturellement : des ondulations, des brisures, des angulations fausses, des arrondissements là où il y a des carrés ; des ellipses là où il y a des cercles réguliers.

On comprend que cette défectuosité soit de nature à troubler l'exercice de certaines professions, à infliger de l'inca-

pacité pour les unes, de l'insuffisance pour les autres. Ainsi l'élève des écoles aura beaucoup de peine à apprécier et à rendre les figures de géométrie, à tracer des cartes géographiques, même à donner à l'écriture un aspect régulier dans les marges comme dans les caractères. Le dessinateur, le peintre, ne réussiront jamais dans leur art; le géomètre, l'arpenteur, ne sauront ni reconnaître, ni copier la disposition exacte des terrains, des monuments; le médecin anatomiste ne représentera pas les contours exacts des organes, la forme réelle des muscles, vaisseaux, nerfs; le militaire ne jugera exactement ni les défilés, ni les formations en carré des troupes, ni les dispositions et les accidents du terrain.

8° *La distance exacte.* — C'est la faculté de reconnaître et d'apprécier rapidement, et à l'aide de la vue seule, la distance exacte ou approximativement exacte à laquelle se trouvent les objets ou les personnes que l'on regarde ou que l'on vise avec attention. Cette appréciation est toujours assez difficile à faire pour les grandes distances; mais on observe que des individus, ayant ce qu'on appelle le coup d'*œil* juste, calculent fort bien les distances, tant au moyen de l'œil qu'au moyen d'une certaine éducation plus ou moins parfaite sous ce rapport, tandis que d'autres tombent toujours à faux.

Pour jouir intégralement de cette faculté, il faut posséder une vision absolument normale; si l'on porte des verres, en avoir d'absolument justes, ce qui est presque impossible pour toutes les distances; il faut que l'atmosphère présente ses conditions les plus habituelles de transparence, de clarté moyenne, que les nuages n'opèrent aucune déviation sur les objets. Alors les professions qui exigent des appréciations exactes des distances courtes, moyennes ou longues, s'exercent correctement. Les arpenteurs estiment facilement l'étendue des terrains; les ajusteurs précisent toutes leurs œuvres; le marin voit à quelle distance sont les navires, les rivages, les écueils; enfin le militaire est particulièrement intéressé à interpréter les distances pour le tir des canons et des fusils. C'est à ce point que l'on a construit des instruments spé-

ciaux, des tackimètres, afin de donner aux officiers et aux hommes, sur mer et sur terre, une sûreté plus grande de mesure des distances, afin de mettre les hausses des fusils et des canons au cran en rapport avec l'éloignement pour le tir profitable. Avec la notion précise des distances, le militaire a un bon coup d'œil sur le terrain; il prescrit à propos les charges de cavalerie sur des régiments ennemis, le tir des canons sur des masses immobiles ou en mouvement; il établit correctement les intervalles entre les files dans les défilés, entre les compagnies ou les escadrons dans les manœuvres.

La possession de l'appréciation des distances fait partie du sens du relief, qui réside principalement dans la perception des écarts entre eux.

Les conditions qui altèrent cette propriété d'apprécier les distances sont les suivantes : et d'abord les anomalies de la réfraction dont pas une ne montre les objets à sa distance réelle, car, dès qu'on les corrige avec des verres appropriés, on voit ces objets se rapprocher, quelquefois s'éloigner. Des médecins citent des cas d'enfants et de personnes aveugles de naissance, mais un jour opérés de pupille artificielle ou de cataracte, et se trouvant tout à coup devant des objets extérieurs sans se rendre compte des distances auxquelles ils se trouvaient en réalité, et par rapport les uns aux autres. Tout paraît d'abord très près, à portée de la main et sur un même plan; sol, objets, ciel, tout semble former un vaste écran rapproché.

La perte d'un œil diminue aussi les facultés d'apprécier les distances. Aussi, lorsque nous regardons avec un seul œil des objets fins et rapprochés, nous ne pouvons les saisir du premier coup avec les doigts; nous allons presque toujours en deçà; quand on veut emplir un verre, on verse en avant de lui.

La position des objets est aussi une cause d'erreur sur les distances. Aussi, lorsqu'on se tient à égale distance entre deux lumières placées un peu en avant, si on regarde l'une, on la voit à sa distance exacte, tandis que l'autre paraît beaucoup plus éloignée.

Lorsqu'un œil est atteint de déviation et qu'il y a de la diplopie à deux images, dont une vraie et une fausse, la fausse paraît toujours plus éloignée que la vraie.

Lorsqu'on regarde les objets à travers un verre coloré ou trouble, ils paraissent plus éloignés qu'ils ne le sont réellement. Les affaiblissements de la vue par différentes maladies, altèrent aussi la faculté d'appréciation de la distance, aussi les taches de la cornée, les caractes, les troubles de l'humeur vitrée, les différentes espèces de glaucome, les névrites œdémateuses, inflammatoires ou atrophiques, modifient les distances apparentes à ce point que les individus tâtonnent pour mettre régulièrement la main sur les objets voisins et assez bien vus encore, procèdent avec hésitation dans les escaliers et les rues, ainsi qu'à l'aspect des obstacles et des dangers, parce qu'ils n'en apprécient pas bien la distance. Il n'est pas jusqu'à certains états nerveux qui ne troublent cette faculté; ainsi certains névropathiques voient tous les objets très près d'eux ou très éloignés; des fous accusent cette fausse sensation; un myope voyait tous les corps de son entourage beaucoup plus éloignés d'un œil que de l'autre, et le verre concave, ajusté à sa myopie, ne rapprochait ces corps qu'incomplètement. D'autre part, certaines dispositions extérieures de brouillard, de poussière, d'éclat lumineux, d'illuminations nocturnes par la lune, par des aurores boréales, rapprochent ou éloignent les objets. Sur mer, on est souvent trompé, quant aux distances, par les variations de la transparence atmosphérique. Enfin, disons pour compléter cette étiologie des erreurs de distance, qu'en définitive aucune vue ne peut juger exactement les distances, mais que toutes ou presque toutes peuvent corriger en partie leurs erreurs ou perfectionner leurs aptitudes sous ce rapport par ce qu'on appelle le jugement fondé sur l'exercice, sur la comparaison, l'expérience et la réflexion.

On comprend les inconvénients de la pression ou de l'absence de la faculté d'apprécier les distances. Ils sont surtout notables, même considérables pour les géomètres, les arpenteurs, les marins et les militaires. Les marins sont exposés

à des rencontres des navires entre eux ou avec des rochers, des bancs de sable, s'ils jugent mal les distances. Quand aux militaires, ils sont forcément maladroits, non seulement pour le tir des canons et des fusils, mais encore pour les charges de cavalerie, pour la conduite des voitures. Dans ce dernier cas, ils ne peuvent éviter des conflits inattendus; ils heurtent des objets, ils écrasent des personnes, ou se font heurter et écraser eux-mêmes, parce qu'ils n'ont pas l'appréciation exacte des distances. Les malheureux atteints d'affaiblissement de la vue par altération des membranes, des milieux ou du système nerveux de l'œil, sont exposés et sujets à des accidents nombreux parce qu'ils ne jugent pas exactement la distance à laquelle se trouvent les objets, les escaliers, les enfoncements, les voitures ou animaux allant avec rapidité. Dans les pays à sauvegarde difficile, comme en Afrique, ils sont fréquemment blessés ou tués par des accidents de cette nature.

9° *La position exacte.* — C'est la faculté de reconnaître sûrement, par l'œil, qu'un objet, qu'une personne occupe une position déterminée, réelle, non fictive. La dérogation se caractérise par l'erreur de position à droite ou à gauche, en haut ou en bas, c'est-à-dire que le sujet croit voir l'objet à une place, tandis qu'il est réellement plus haut, ou plus à droite.

Pour que l'œil voie les choses à leur place, il faut qu'il soit bien conformé, non dévié, visant en face, non muni de verres impropres, qu'il ne soit pas malade, que, d'autre part, le système nerveux soit normal et le jugement sain.

La possession de cette propriéte de la vision a des avantages nombreux dans les professions. Soit avec les mains, soit avec des instruments, on saisit, on touche, on frappe, on est adroit aux travaux, aux exercices, attendu qu'un rapport juste se maintient toujours entre l'intention et le résultat. L'ajusteur a surtout besoin de cette précision basée sur l'appréciation exacte des positions.

De même l'arpenteur, lorsqu'il place des jalons pour faire ses calculs de mesure; le sens de la position exacte est néces-

saire au médecin anatomiste et opérateur, sans quoi il porte ses incisions à côté de la place visée, et il manque ses prépations et ses opérations. Le militaire en a besoin pour viser l'objet à atteindre, soit de la pointe ou du taillant, de l'épée ou du sabre, soit avec la balle du revolver ou du fusil, soit avec le projectile du canon. Le marin qui ne percevrait pas la position exacte, ne saurait faire un tir fructueux sur des navires, sur des objets terrestres. Cette faculté est encore très utile pour bien conduire un cheval dans des routes ou sentiers encombrés d'inégalités, sur des bordures dangereuses; pour faire passer un bateau dans des passes étroites, une voiture entre des obstacles.

La perversion de cette faculté est assez fréquente. Dans les professions, dans la vie habituelle, dans l'état militaire, on observe que des individus n'ont pas ce qu'on appelle le coup d'œil juste, qu'ils frappent à côté, manquent leur effort et le but, que des soldats sont absolument maladroits à la cible, aux armes, et, quoique voyant bien, tirent toujours trop bas, ou trop haut. Bien souvent des officiers, directeurs du tir, m'ont demandé la cause de ces maladresses constantes, tant pour en connaître la cause que pour tâcher de les corriger.

Eh bien! les causes, les voici : Les unes sont inhérentes à l'organe visuel isolé, les autres à des lunettes, ou à l'œil et aux lunettes en même temps. Enfin, il en est qui sont extérieures. Voyons d'abord celles qui se rattachent à l'organe et analysons-les avec soin, car cette question de la position exacte est extrêmement importante pour les professions, et surtout pour le tir militaire ou maritime, et pour l'escrime.

Je suppose d'abord l'organe visuel doué d'une acuité suffisante pour bien distinguer à toutes distances. Mais l'axe de la vue peut être dérangé par en haut ou en bas, par la droite ou la gauche; il en résulte que l'objet visé ne va pas impressionner le centre de vision, mais un point de la rétine plus ou moins voisin du centre, et que, par un mécanisme physique, son image se trouve déjetée en sens contraire d'une

quantité égale à l'angle de déviation et agrandie proportionnellement à la distance.

En second lieu, les rayons lumineux dépeignant l'objet peuvent avoir à traverser dans l'œil des membranes déformées, des humeurs épaissies; ainsi la cornée irrégularisée par des facettes, le cristallin déformé ou déplacé, la rétine devenue onduleuse; il n'est pas jusqu'à certains changements de foyer connus sous le nom d'incongruence et même certains états nerveux qui n'aient le pouvoir de donner une impression déplacée de l'objet, par conséquent, de le mettre à une place fictive.

D'autre part, la forme de l'œil n'est pas toujours correcte. Il arrive que son axe est plus allongé dans un de ses méridiens que dans son opposé, ainsi dans le vertical plus que dans l'horizontal. Il en résulte que l'image de l'objet se déplace dans un sens ou dans l'autre, en partie quand elle traverse le centre ou point de rencontre de ces deux méridiens inégaux, en totalité quand elle tombe sur le méridien fautif. Dans ces cas, l'œil peut être considéré comme une réunion de prismes se rejoignant par le sommet; s'ils sont, sur un méridien, différents de ce qu'ils sont sur le méridien opposé, il est évident que l'objet qui les traverse doit se réfracter à des places différentes.

Cet effet de déplacement se produit aussi chez l'hypermétrope, lorsqu'il regarde un objet rapproché, chez le myope, lorsqu'il regarde un objet éloigné, chez l'astigmate, dans le regard de près ou de loin, car l'œil a alors plusieurs indices de réfraction qui multiplient l'image d'un objet, par conséquent, en créent une ou plusieurs fausses écartées de la vraie, n'ayant pas leur position naturelle.

L'attitude du regard peut aussi modifier la position des objets perçus; ainsi, une convulsion rapide de l'œil par ses propres muscles, l'exagération du regard en dehors, en haut, ou en bas, la loucherie par effort volontaire ou par gêne de la lumière déplacent les objets. Le tir instantané peut, à cause de cela, être sujet à d'assez notables aberrations.

L'attitude et les brusques mouvements de la tête concou-

rent aussi à déplacer les objets; ainsi un balancement rapide par oscillation dans tous les sens, l'attitude penchée à l'extrême font croire et voir que les objets se meuvent et se portent en sens contraire à chaque mouvement. Tout objet visé dans ces attitudes pourra donc être éloigné de sa position réelle et on le manquera si on le vise. On peut s'assurer de ces déplacements en regardant la flamme d'une lampe avec un seul œil couvert d'un verre prismatique; on la voit se relever ou s'abaisser avec chaque oscillation de la tête.

En troisième lieu, l'interposition d'objets extérieurs peut modifier leur position en leur en donnant une fausse : ainsi les verres de lunettes. Celui qui sert de base à tous les autres en même temps qu'à toutes les aberrations de position et aux démonstrations qu'on peut en faire est le verre prismatique. On sait qu'il dévie les rayons lumineux du côté de sa base et que l'image formée ainsi sur la rétine s'extériore en sens opposé; en haut, si le rayon dévié a frappé la rétine en bas. Un objet quelconque vu à travers un prisme se dévie donc et prend une position fictive par une déviation proportionnelle à l'angle du prisme et à l'éloignement de l'objet.

Or, tous les verres sont des prismes; les concaves en sont formés par l'union de leurs sommets; les convexes par l'union de leurs bases. Dès lors, il est évident que si l'on regarde à travers un verre de cette espèce par un point autre que celui de l'union des bases ou des sommets, l'objet vu sera déplacé dans la proportion de la force du verre. Cela est parfaitement exact en théorie et se vérifie facilement en pratique. Prenez un verre actif et faites le passer devant votre œil, allant et retournant; vous verrez tous les objets se mouvoir avec lui dans le même sens lorsque c'est un verre concave, en sens contraire lorsque c'est un verre convexe et dans une latitude proportionnelle au degré du verre et à la distance des objets. Dès lors, tout point fixé par un œil armé d'un verre concave ou convexe court le risque d'être déplacé et l'est forcément quand le centre optique de l'œil ne répond pas au centre optique du verre. Cela arrive souvent, nous dirions volontiers toujours, car il est extrêmement rare que les verres

soient correctement ajustés devant les yeux et encore plus rare que les yeux se maintiennent devant le centre des verres à cause de leurs déplacements fréquents et de ceux de la tête. Aussi, lorsqu'on doit viser en penchant la tête sur la couche de l'arme, l'œil se convulse, la pupille ne correspond plus au centre des prismes constituant le verre et le point visé est déplacé. Le même déplacement s'observe dans tous les objets fins, moyens ou gros mis en mouvement, en travail, en ajustement dans différentes professions et l'erreur plus ou moins sensible, plus ou moins gênante existe pour toutes.

Mais, dira-t-on, lorsqu'on vise ainsi à travers un verre tout est dévié, le cran et le point de mire de même que l'objet; l'arme n'en reste pas moins dirigée correctement, ou l'effort porté vers le point fixé, visé ou cherché et l'aberration de position n'a plus d'effet isolé sur le but. C'est là une objection de théorie démentie de suite par le raisonnement et par l'expérience. Le raisonnement dit que la déviation ne part pas de la rétine, mais du prisme, ou du verre interposé entre elle et les objets ; par conséquent la ligne de la rétine au but est brisée par la déviation et l'aberration persiste. En effet, pratiquez l'expérience suivante. Piquez sur une table bien horizontale trois épingles en ligne absolument droite et à distance de 50 à 75 centimètres chacune l'une de l'autre. En les regardant ainsi la première cache les autres. Mais, devant votre œil, mettez un prisme, vous les verrez toutes les trois à découvert, séparées l'une de l'autre : or, si la dernière représente le but, il est évident qu'il est fictivement dévié.

Cet effet des verres actifs fait très bien comprendre ce qui se passe dans l'œil quand il n'est pas bien conformé. A la rigueur, on peut le comparer à une réunion de prismes ayant leur sommet au centre de l'organe et leur base à sa périphérie. Or, si ces prisme sont inégaux et créent des méridiens inégaux de réfraction, il est évident que les points extérieurs se devieront en passant à travers eux et que l'image de l'objet qui arrivera ainsi déviée sur la rétine, s'extériorera déviée en sens contraire; c'est-à-dire déplacée. Convulsez les yeux,

déplacez la tête, oscillez très vite et les conditions du déplacement seront encore plus effectives.

Enfin les déplacements d'objets peuvent être dus à des circonstances extérieures, placées à une distance ordinairement grande de l'œil. Je ne parle pas des mirages qui sont des déplacements d'arbres, de tours, de navires, de paysages entiers par réflection sur des couches nuageuses favorablement disposées pour la production de ces phénomènes ; mais l'intersection de bordures d'objets tels que des crêtes en arêtes de mur, des poteaux coupant la perspective ; le bord du chapeau descendu jusqu'au devant de l'œil peuvent opérer des déviations telles que dans l'arpentage à l'aide d'instruments d'optique, dans les appréciations par la takymétrie, enfin et surtout dans le pointage et le tir il se produit des erreurs de position susceptibles d'entacher les résultats des expériences et de faire manquer le but visé.

L'erreur de position et la cause de déplacement peuvent être dues à la forme de l'objet dont on se sert pour viser et atteindre un but. Ainsi un instrument recourbé, dont la pointe a quitté l'axe d'un degré plus ou moins grand, ne peut être dirigé sûrement. Tel le sabre de cavalerie légère dont le bout se redresse fortement et de telle façon que la pointe est bien au-dessus de l'axe de la lame. Evidemment le cavalier qui veut pointer vise selon cet axe et non d'après la pointe, de sorte que son coup en avant est redressé trop haut et passe souvent au-dessus du point à viser et à atteindre.

Telles sont les causes principales et les plus communes du déplacement apparent des objets extérieurs. Il résulte, de ces défectuosités de vision et de ces aberrations de position, qu'elles engendrent et entretiennent des inconvénients qui portent surtout sur certaines œuvres professionnelles, ainsi dans les estimations de l'arpentage, dans les mensurations des terrains pour les cartes géographiques ; elles peuvent aussi tromper le marin en lui montrant des navires, des récifs, des côtes, là où ils ne sont pas réellement ; mais elles trompent surtout les militaires dans le tir du fusil ; beaucoup moins dans le pointage et le tir du canon, car il se fait sans

émotion brusque, sans inclinaison latérale de la tête, sans convulsion de l'œil.

J'ai fait, plus haut, allusion à l'observation consignée par les officiers chargés de l'instruction du tir, que certains soldats sont et restent maladroits. On voit d'après l'étude étiologique ci-dessus, que cette maladresse doit s'expliquer le plus souvent, non par l'émotion, mais par des aberrations oculaires dépendantdes circonstances extérieures, de l'apposition de lunettes ou de défectuosités anatomiques de l'œil. Cela est tout à fait certain quand cette maladresse a toujours ou presque toujours lieu dans le même sens. Certains tireurs savent qu'ils se trompent habituellement en portant leur coup trop haut, ou trop bas, ou toujours du même côté. Quand la maladresse provient d'un verre elle se produit ordinairement dans tous les sens à cause de variations de placement du verre devant l'œil; mais quand elle provient de l'œil seul, elle a un sens de préférence. Aussi toutes les personnes qui ont une fausse disposition de l'œil, ou qui portent des verres forts et mal ajustés tirent mal à la cible, à la chasse et à tous les tirs et dans tous les cas où il faut absolument viser juste pour atteindre le but. Dans le monde et dans les régiments on cite pourtant des myopes bons tireurs, abattant bien leurs pièces et jouissant d'une certaine réputation. Cela peut être vrai pour quelques myopies moyennes, avec accommodation forte et verres bien choisis, pour le tir au plomb à courte distance et à rayon large; mais dans les myopies ou hypermétropies fortes, le tir à balle ne peut être que très défectueux et le tir à plomb mauvais à cause des fortes déviations subies.

Nous avons expliqué pourquoi les cavaliers armés de sabres à lame recourbée ne peuvent sûrement en diriger la pointe vers telle partie du corps de l'ennemi et sont maladroits pour l'attaque et un peu aussi la défense.

10° *La rectitude.* — C'est la propriété qu'a l'œil de reconnaître exactement si une ligne, une arête, les bordures, les objets allongés sont droits ou courbes, ou penchés. — Pour la posséder, l'œil doit être bien conformé et sain : il doit agir librement, sans convulsions propres, sans inclinaisons exagérées

de la tête, sans interposition d'objets irréguliers et dans des conditions atmosphériques normales. L'œil qui la possède a ce qu'on appelle l'appréciation exacte de la ligne, des dessins géométriques, des arêtes des objets et machines; il juge exactement la forme des files d'hommes, de chevaux, des convois, la disposition des cours d'eau, les crêtes de collines ou de montagnes.

Cette propriété peut être troublée par certaines altérations de l'œil, ainsi les déformations de la cornée, les déplacements du cristallin, les inégalités de la surface rétinienne; citons encore les inclinaisons des axes oculaires dans le cas de spasme ou de paralysie des muscles rotateurs. L'adjonction de lunettes à verres fendus, bossués, à éclats de surface modifie les lignes, les crêtes et même les plans de manière à les rendre irréguliers, cassés, penchés, onduleux, bossués. Et alors les travaux manuels ou instrumentaux qui s'appliquent spécialement à des arêtes fines et précises sont très gênés. Ces aberrations troublent ou abolissent ce qu'on appelle l'aplomb pour les constructeurs, les ingénieurs et on ne peut apprécier de suite et lever la disposition des terrains, celle des troupes, des cours d'eau; la marche même est gênée : la compréhension, la description et l'explication des figures géométriques et trigonométriques sont confuses. — Le dessinateur est à chaque instant arrêté et ne peut produire aucune bonne *œuvre*.

11° *Le relief et la perspective.* — C'est la faculté stéréoscopique, celle qui permet d'apprécier la succession des plans dans un paysage, la disposition relative qu'ont entre eux tous les objets constituant un ensemble plus ou moins étendu avec leur volume et leurs distances respectives. Cette faculté s'exerce à l'aide des ombres et des éclats, des creux et des saillies, des hauteurs et des enfoncements, des lignes, arêtes, sinuosités, pentes.

Pour la posséder il faut jouir d'une vision bonne et égale dans les deux yeux, sans anomalie de réfraction, sans altération des milieux, ni des membranes; il faut aussi avoir fait l'apprentissage et une certaine éducation de la vue; enfin il

est bon que le raisonnement s'ajoute aux indications fournies par la vue pour les rendre plus exactes.

Celui qui possède cette faculté peut embrasser en un court moment et d'un rapide coup d'œil, en même temps que reconnaître et apprécier tout ce qui est amassé, groupé, agencé dans le panorama placé devant les yeux, le terrain, les objets, les personnes et il peut tout de suite mettre chaque chose et chaque homme à sa place.

L'absence de cette faculté est peut-être rare, mais son influence doit être plus commune qu'on ne pense. Elle est absente dans le cas que nous avons déjà cité d'un individu récupérant tout à coup la vue après une longue abolition, ou après une privation datant de la naissance. Ceux qui ont été dans ce cas ont tous annoncé qu'ils voyaient tout à la même distance, très près, comme à portée de leur main, par conséquent sur le même plan, sans relief ni perspective. Mais l'exercice de la vision apprend en peu de temps à débrouiller ce tableau artificiel et uniforme; quant à l'insuffisance nous la croyons beaucoup plus répandue. En voici les causes.

Et d'abord, la vision avec un seul œil est connue pour altérer la faculté stéréoscopique. — La vision rapide, immédiate pour ainsi dire, celle que l'on pratique en mouvant rapidement les deux yeux ou la tête ramène les objets sur un même plan. La vision à travers des yeux myopes, ou presbytes, ou astigmatiques tend également à troubler le sens stéréoscopique; les taches de la cornée, les opacités du cristallin, le trouble de l'humeur vitrée, les maladies du fond de l'œil ont le même effet sur la disposition des choses extérieures. De même, la diplopie, l'aberration de projection. — Le port de lunettes insuffisantes ou trop fortes diminue très sensiblement la netteté de la perspective; on n'a qu'à regarder dans une chambre, ou dans la rue avec des verres convexes un peu forts et on verra tous les objets se troubler et tendre à se placer sur le même plan. Il en est de même quand le trouble est extérieur, ainsi une vive irradiation solaire, la demi-obscurité, les poussières, le brouillard, la vaste étendue de la mer, le grand éloignement, confondent les objets les uns dans les autres en les obscurcis-

sant, en suppriment les arêtes, les reliefs, les ombres opposées aux éclats qui servent tant à la perspective claire et nette.

Dans son degré le plus prononcé, c'est-à-dire dans l'absence du sens perspectif il y a des inconvénients nombreux : la difficulté et le danger de la marche, l'erreur continuelle pour le contact et la préhension, l'impossibilité de se mouvoir avec précision, de distinguer et reconnaître un milieu composé, un tableau, un panorama, un terrain, des obstacles. On se heurte, on se blesse, on se trompe; on ne peut ni agir, ni travailler, ni juger et aucune profession n'est praticable à cause de ces aberrations multiples. Mais à un degré moins prononcé, les inconvénients quoique moins nombreux et de moindre intensité peuvent cependant être encore une gêne pour les actes ordinaires de la vie physique, pour l'appréciation morale des tableaux extérieurs, pour l'exercice des professions. Les équilibristes de nos théâtres ne commettraient que des maladresses; les jongleurs seraient très souvent en défaut; il leur faut une excellente et correcte vision des deux yeux avec l'immédiate appréciation des perspectives pour jouter, manier des objets délicats, tomber avec précision, etc. — Les peintres seraient inhabiles à rendre la disposition essentielle de tous les tableaux qui consiste dans la représentation très évidente des plans, des places occupées, des séparations. Un arpenteur et un géomètre jugeraient fort mal les terrains. Un militaire n'apprécierait pas bien les étendues sur lesquelles il se passe des manœuvres, des combats; un soldat ne saurait se défendre ni attaquer avec sûreté dans les rencontres à l'arme blanche. L'officier d'état-major serait incapable de préparer et de lire des cartes topographiques. Un marin parviendrait-il à guider sans accident un navire, ou même une barque avec une vue qui ne lui permettrait pas de reconnaître sûrement les positions occupées par d'autres bateaux, par des éclats ou des saillies de rochers sur les bords ou en mer?

12° *La tolérance lumineuse.* — C'est la faculté que possède l'œil d'exercer sa fonction sans gêne, avec continuité et sans diminution et de bien distinguer, malgré l'éclat des lu-

mières, la réverbération de l'atmosphère, de la couche du sol ou des espaces célestes. Nous disons d'une manière générale qu'elle est l'apanage d'une vision normale, d'un organe visuel exempt de toute altération, enfin d'un état nerveux calme et mesuré; mais elle dépend aussi de la qualité des milieux extérieurs ou de la nature des objets interposés. Celui qui la possède affronte sans aucun trouble les vives lumières naturelles et artificielles pourvu qu'elles n'offrent pas un éclat éblouissant comme les foyers électriques, le foyer solaire; il peut, sans en être importuné, fixer des reflets étendus et vifs, distinguer les objets malgré les éclats de leurs surfaces et de leurs arêtes; il contemple sans fatigue un terrain, un panorama inondé des irradiations du soleil; il reconnaît les objets, les personnes, les formes, les mouvements malgré la vivacité des couleurs, des teintes offertes; il apprécie exactement les distances, les dimensions, et il soutient sur tout ce qui l'intéresse un regard ferme et perçant; il peut suivre les études du microscope, dessiner sur les pages blanches, tracer les couleurs les plus brillantes sans importunité; on comprend tous ces avantages pour les professions de militaire, de marin, d'arpenteur, de géographe, de voyageur, d'astronome. Cette tolérance est plus ou moins bonne selon les couleurs.

Cette faculté peut subir une diminution plus ou moins considérable pour les causes suivantes : Et d'abord toutes les irritations des paupières donnant lieu à une sécrétion qui s'étale sur la cornée; puis les troubles, taches et inégalités de la cornée; les altérations de transparence de l'humeur aqueuse, de la pupille, du cristallin et du corps vitré; les irritations des membranes profondes et celles du nerf optique, qui donnent lieu à une intolérance lumineuse plus ou moins prononcée et connue sous le nom de photophobie. L'insuffisance du pigment choroïdien, ou son absence presque complète chez les albinotiques leur donne une sensibilité telle pour la lumière qu'on les voit toujours se retournant, cherchant les ombres, inclinant la tête, abaissant la coiffure, louchant avec force et restant incapables des professions qui exigent une certaine

intensité lumineuse. Certains états nerveux se manifestent par une indisposition rétinienne qui lui rend la lumière difficile à supporter ou intolérable; un long séjour dans les pays chauds et très éclairés, également dans ceux où les neiges persistent longtemps finit par engendrer cette photophobie désagréable; des maladies du cerveau la développent également. D'autre part elle peut résulter de l'interposition d'objets chatoyants, de lumières par trop vives, de poussière à rayonnements infinis, de la fluctuation des reflets sur l'eau et surtout de la position du soleil à l'horizon et en face par rapport à la personne qui voyage ou stationne.

Cette intolérance au sujet de la lumière ambiante et des reflets habituels empêche le regard de se fixer, de se prolonger en distance et de s'exercer dans son acuité habituelle. Elle oblige à cligner, à se détourner, à quitter une observation, à chercher les ombres, à remplacer le jour par le crépuscule ou la nuit, à fuir toutes les obligations, tous les travaux, tous les plaisirs aidés par la lumière. Ce sont là de grands inconvénients pour les professions, pour la perceptivité, pour l'assiduité, pour la surveillance, pour l'exactitude. Le militaire en route, en campagne, en bataille rangée, en sentinelle, le marin en surveillance de jour devant une mer immense, scintillante, éclairée par une forte réverbération solaire sont évidemment gênés ou même empêchés dans leurs devoirs; le conducteur de voitures, de chevaux ne pourra accomplir sûrement son office; les directeurs des trains de chemin de fer seront dans une position plus difficile et plus dangereuse encore; le tireur ne pourra viser avec précision ni rapidité; enfin, aucune profession ne sera pour ainsi dire exempte d'inconvénients plus ou moins prononcés par suite de cet empêchement à supporter les éclairages nécessaires.

13° *La vision nocturne.* — C'est la propriété que possède l'œil de l'homme de distinguer pendant la nuit, non pas d'une manière nette, ni de très loin, mais à un degré suffisant pour les actes grossiers de la vie. Les animaux, surtout les noctambules, la possèdent à un degré qui leur permet les actes les plus compliqués de la marche, de la recherche, de

l'affût, de l'attaque et de la défense; mais l'homme a besoin d'un peu de lumière par les étoiles, par la lune pour se conduire avec une certaine sécurité. Chez quelques animaux cette propriété est activée par l'existence de ce qu'on nomme le tapis, qui est un point assez large de la rétine où les éléments perceptifs sont très nombreux, très délicats et débarrassés du pigment qui joue le rôle de modérateur dans les yeux de l'homme. C'est là la condition principale de la perfection visuelle de nuit ; aussi les hommes doués de peu de pigment ont-ils une vue plus facile, plus nette au sein des ombres de la nuit ou des locaux fermés. Ainsi sont les albinotiques qui voient mal le jour et beaucoup mieux dans les pénombres et la nuit, ou dans des appartements clos. Hors cette condition spéciale, l'intégrité de la vue est nécessaire pour qu'elle puisse s'exercer encore dans une obscurité relative.

Il est incontestable que cette faculté est utile à l'homme dans sa vie habituelle et dans l'exercice de beaucoup de professions. Grâce à un certain degré de vision nocturne, il peut se diriger pendant les nuits ordinaires, dans les endroits très assombris sans souffrir d'accidents incessants de chutes, de chocs, de maladresses et distinguer non seulement le terrain et ses inégalités, mais aussi l'ennemi qui le guette, ou la proie qu'il cherche; sur mer il peut guider une barque ou un navire, en évitant les écueils, apercevant au loin les côtes, les bateaux en marche; le soldat en sentinelle distinguera à temps les rondes de service, les groupes ou troupes cherchant des surprises, les animaux carnassiers disposés à l'attaquer. Les professions nocturnes sont rares; aussi les avantages de la vision dans l'obscurité sont-ils peu nombreux et peu importants dans les professions.

Cette propriété peut se trouver altérée par des dispositions fautives de l'œil. Ainsi les anomalies de la vision, myopie, hypermétropie, astigmatisme, ont pour effet de gêner la perception dans l'obscurité; il en est de même pour les opacités siègeant sur la cornée, dans la pupille, dans le cristallin; pour les maladies qui diminuent la vision dans son acuité : ainsi les amblyopies par glaucome, choroïdites, apo-

pleries, névrites et atrophies optiques; mais il est une affection spéciale qui se signale par l'abolition de la vision nocturne, c'est l'héméralopie épidémique ou essentielle et celle par rétinite pigmentaire. Les lunettes ont toujours pour effet de gêner la vision nocturne; enfin certains obscurcissements artificiels joints à la nuit et la nuit quand elle est absolue, donnent lieu à l'abolition complète de cette utile propriété de la vue.

Les inconvénients qui en résultent sont faciles à déduire. On ne peut ni se conduire, ni agir, ni exercer une surveillance dans l'obscurité. On risque partout de se heurter, de tomber, de fracturer; on ne peut rien conduire, rien surveiller; on est réduit à l'immobilité et à l'inaction, ou voué aux accidents. Soit en mer, soit dans les camps ou en marche, des marins ou des soldats sont tout à coup ou progressivement saisis par la défectuosité d'abolition visuelle nocturne; rien n'égale leur impuissance, leurs angoisses; ils tombent au moindre obstacle à leur pied; ils se plaignent; il faut les guider, les rassurer. Si cette abolition était absolue et définitive, les militaires ni les marins ne pourraient continuer leur service et beaucoup de professions seraient réduites dans leur part d'action et de production et un officier subalterne ou du grade supérieur deviendrait incapable de conduire une troupe ou de diriger les hommes et le matériel dans les marches et dans les combats de nuit. C'est plus particulièrement dans un siège que cette infirmité aurait de facheux résultats, à cause de la quantité et de la nature des affaires de nuit qui s'accomplissent.

14° *La vision conjuguée.*—C'est la vision simultanée et unie des deux yeux. Pour qu'elle se produise il faut que les deux yeux soient également bons, ou également passables et que tous les deux soient disposés de manière à voir, à examiner en même temps le même objet par le même point symétrique de manière à obtenir une seule image également distinguée par chaque œil. Cette manière normale de voir procure les avantages suivants : le champ de vision est entier dans tous les sens et, dans le milieu, il a plus d'acuité à cause de la su-

perposition des deux regards; les deux yeux fixés sur un objet en saisissent mieux les reliefs, les creux, les arêtes; un œil remplace l'acuité visuelle de l'autre, au besoin, ce qui est fréquent; l'appréciation des distances est plus exacte surtout pour les objets fins et rapprochés.

La vision cesse d'être conjuguée quand un œil est sensiblement plus faible que l'autre, ou quand il est absolument perdu; elle l'est encore lorsqu'un œil est dévié en dehors ou en dedans, en haut ou en bas; quand un des deux est couvert par la paupière supérieure paralysée, par une visière, par une mèche de cheveux, un bandage. Ainsi dépareillée, la vision souffre d'inconvénients assez nombreux et variés et qui sont en rapport avec les trois degrés principaux de cette dissociation. Dans le premier les deux yeux sont bons, mais ne visent pas ensemble; dans le second, l'un est bon et l'autre mauvais; dans la troisième un œil manque absolument.

Or, pour le premier cas, celui des deux yeux bons mais ne visant pas ensemble, il y a habituellement vision double, erreur de lieu pour l'image fausse, erreur pour la distance et pour le relief; dans le second cas, l'œil faible gêne le bon par une sorte de miroitement, de reflet brouillé qui couvre la perception du bon œil; dans le troisième, le champ de vision est restreint par l'effacement de celui d'un des yeux, le sens stéréoscopique diminué, le remplacement d'un œil n'est plus neutralisé par l'autre. Ainsi quand un œil unique est exposé à une vive lumière de face ou de côté, quand le soleil est à l'horizon, par exemple et qu'on va vers lui, ou quand on suit une rangée de magasins très éclairés par des becs de gaz, cet œil perd considérablement de son acuité à cause du reflet lumineux dont il est inondé, et il ne voit ni distinctement de près, ni à distance, l'autre œil non exposé au même incident n'étant pas là pour le remplacer. Cet inconvénient et cette correction peuvent être parfaitement reconnus et analysés quand, avec deux bons yeux, on en expose un à une vive lumière latérale ou de face; celui-là est ébloui et distingue mal, tandis que l'autre, abrité contre ces lumières par la saillie du nez, distingue très bien et remplace son congénère.

Cette défectuosité visuelle est péniblement ressentie dans les actes de la vie ordinaire. Tout le monde a vu les personnes qui en sont atteintes au 1er et au 2e degré cligner souvent d'un œil, rabattre leur casquette ou leur chapeau pour se dérober à l'effet gênant du mauvais œil sur le bon. Tout le monde a entendu les personnes qui ont perdu la vue d'un œil se plaindre de leur maladresse pour saisir les objets, pour verser dans un verre. Cette défectuosité est plus fâcheuse encore pour les professions, surtout pour celles qui réclament la vision binoculaire, la distinction exacte des creux, reliefs, arêtes, celle des plans, des petites distances, des positions absolument précises, et enfin, la précision d'un champ visuel complet. Les soldats qui n'ont pas la vision binoculaire ne peuvent se battre correctement à l'arme blanche; ceux qui ont perdu un œil et, avec lui, une portion du champ visuel ne peuvent apercevoir ni leur ennemi blotti dans la portion manquante de la vue, ni leur supérieur qui passe et qu'il faut saluer; si l'œil perdu est celui du côté droit ils ne peuvent viser et tirer conformément à la règle; ils sont incapables d'une bonne surveillance en sentinelle et ils risquent souvent d'être frappés ou tués par le côté de vision absente. Le marin éprouve les mêmes inconvénients. Dans les professions civiles le peintre sera inhabile à copier et à représenter les reliefs et les aspects stéréoscopiques; les artisans de précision ne pourront frapper juste, ni assembler des pièces menues.

Le conducteur de chevaux, de voitures, de convois, de trains commettra souvent des maladresses, par rencontres, chocs, collisions.

Dr CUIGNET.

DES ULCÈRES PROFONDS DE LA CORNÉE

ET DE LEUR TRAITEMENT ANTISEPTIQUE

Par le docteur L. GUAITA

Médecin oculiste au Grand-Hôpital de Bergame.

(SUITE).

On la rencontre surtout dans les mois de juillet, août et septembre, mais il peut y en avoir des cas dans toutes les saisons de l'année. Une moitié à peu près des cas ont leur origine dans une blessure superficielle du centre de la cornée. On a voulu attribuer une importance particulière aux blessures des épis de froment, ou d'orge, car elles sont déchirées et à bords escarpés; mais presque toutes ces blessures causent la kératite à hypopion, qui dérive aussi bien souvent de blessures de nature différente, par exemple des échardes.

Mais la blessure seule ne suffit pas à rendre compte de ce processus malin. Malheur à nous si cela était! Après que Maslin (de Cognac) eut appelé l'attention sur la fréquente coïncidence de la dacriocistite avec la kératite des moissonneurs, la plupart des auteurs s'accordèrent à attribuer la malignité du processus à l'infection. Les expériences de Leber, Schmidt, Rimpler et d'autres sur les lapins, vinrent confirmer cette idée. Sans nier que cela soit de la plus grande importance pour expliquer plusieurs des cas, on peut cependant observer que les notes cliniques n'y correspondent pas toujours; avant tout la dacriocistite n'existe que dans un tiers, tout au plus, des cas; puis les ulcères rongeants compliqués de dacriorrée ne sont pas toujours les plus graves et enfin l'on observe des cas de blessures des épis de blé, dans lesquels bien qu'elle soit précédée de dacriocistite, la kératite à hypopion n'arrive pas. Quelquefois on trouve d'autres causes capables de causer l'infection de la blessure telles que la blé-

pharite, la conjonctivite chronique, etc., mais bien souvent on ne rencontre aucun foyer local d'infection. Les cas de début spontané sont encore plus difficiles à expliquer ; ils arrivent quelquefois dans des individus maladifs, atteints de dacriocistite et alors on peut les dire d'origine discorsique infective[1]. Mais quelques-uns, et des plus terribles ont été observés dans des individus assez robustes, libres de toute cachexie et exempts de maladie des voies lacrymales.

Je fais toutes ces remarques non pas avec l'idée de nier la forme infective de la maladie, mais seulement pour prouver que l'origine peut en être des plus variées et des plus différentes, et que dans l'état actuel de la science, la principale et vraie cause de la malignité du processus n'a pas encore été reconnue avec précision. Celui qui saurait la trouver et la vaincre, ferait une œuvre vraiment humanitaire, car nonobstant les efforts des spécialistes, que d'yeux se perdent à cause de l'ulcère rongeant de la cornée ! Quant à la nature du processus il n'a pas une marche franchement inflammatoire; mais il se présente plutôt sous la forme de la nécrose, et de là le peu d'injection vasculaire, sans proportion avec l'abondance et la rapidité de la suppuration ; de là aussi la violence et l'opiniâtreté même du processus.

Abadie[2], appliquant à ce cas particulier les études de Fuchs[3] sur les opacités glaucomateuses de la cornée, trouve que dans la structure même de cette membrane existe la prédisposition à la nécrose. Fuchs a démontré que ces opacités sont dues à une véritable infiltration œdemateuse de la cornée. En dessous de la membrane de Bowmann il trouva des espaces en forme de fentes remplis de sérosité, qui s'étaient formés entre les lamelles dissociées de la substance de la cornée. En dessous de l'épithélium cornéen se trouvent de vraies petites gouttes liquides arrivées là en suivant les petits canaux destinés aux filets nerveux. Cet œdème atteint son degré

1. Rampoldi. *Sulla kheratite dei mictitois Annali di Ophtalmologia*, an X.
2. Abadie. *Des ulcères infectieux de la cornée*, etc. *Annales* d'octobre, t. LXXXVII, page 143.
3. Fuchs. *Archiv. für Ophth.*, B. XXVII-A. 3, p. 66.

maximum en arrière de la membrane de Bowmann, à cause de la résistance opposée par celle-ci au chemin des liquides.

Dans l'ulcère rongeant ces espaces se remplissent d'une substance organique, capable de se gonfler et de former des dépôts fibrineux et de là, une compression des filets nerveux, des douleurs très vives et la gangrène causée par l'étranglement des éléments du tissu cornéen.

Si le processus pathologique de cette maladie est vraiment tel que nous venons de le dire, on comprend comment il puisse avoir une origine même indépendante de l'infection. On exige plutôt une certaine prédisposition de la part de la cornée, dont la substance doit être molle, facilement dissociable, mal nourrie, en un mot. Alors une légère irritation soit traumatique, soit d'autre nature des couches superficielles de cette membrane suffira pour y produire cet amas exagéré de matériel inflammatoire donnant naissance au processus.

Ce manque particulier de résistance du tissu cornéen peut être produit tout aussi bien par un état cachectique général que par des causes locales. Ainsi, le contact continuel de masses putrides, dérivant des voies lacrymales malades, pourrait très bien l'influencer.

J'ai aussi observé que, quelques-uns des malades que j'ai traités, tout en n'étant ni anémiques, ni cachectiques, n'ayant aucune altération des voies lacrymales, et qui eurent à souffrir d'ulcère rongeant, avaient la peau de teinte pâle, sèche, mal nourrie et étaient chauves dès leur jeunesse ; ce manque de nutrition de la peau, et de ses appendices, indiquait un état analogue des membranes extérieures oculaires qui dérivent, en origine, de la peau. Dans de pareils cas donc, on doit rechercher la cause prédisposante de la maladie dans le manque d'innervation des membranes extérieures de l'œil ; la cornée dépourvue comme elle est de vaisseaux et se nourrissant aux dépens des autres membranes, est celle qui ressent davantage un tel manque de nutrition, et avant toute autre partie, c'est le centre cornéen qui est le plus éloigné des sources nutritives qui se prend le premier.

Une fois l'affection commencée, lors même qu'elle n'était

pas à l'origine de nature infectieuse, elle le devient ensuite par une espèce d'auto-infection, le processus nécrosique causant la production de matières extrêmement septiques.

Je n'ai pas l'intention de donner à cette théorie une valeur absolue et générale, mais j'ai cru utile d'exposer ces quelques idées, car la pathogénie de l'ulcère rongeant est encore si obscure qu'il me semble utile que chacun apporte son tribut d'explications.

TRAITEMENT DES ULCÈRES CORNÉENS

Il y a quelques années encore le traitement des ulcères cornéens était bien incertain dans ses résultats. Les purges salines, le calomel à l'intérieur, les anti-phlogistiques, les sangsues, les révulsifs, etc., faisaient les frais du traitement. Localement, on instillait l'atropine du commencement jusqu'à la fin[1], on usait de fomentations plus ou moins chaudes avec une infusion aromatique quelconque, et s'il était nécessaire on exécutait la paracentèse pour évacuer l'hypopion.

Les ulcères à coup d'ongle se guérissaient après longtemps, les ulcères rongeants finissaient très mal presque tous, les ulcères perforants laissaient des altérations généralement assez graves. Que de fois ne m'est-il pas arrivé de visiter des individus avec des synéchies antérieures très vastes, des cicatrices molles, qui amenaient à la moindre des causes des symptômes glaucomateux; et cet état durait déjà depuis bien des années! Au moyen des nouvelles découvertes de la thérapeutique oculaire, on prévient presque toujours la perforation de la cornée, ou du moins le prolapsus de l'iris, évitant de tels résultats si fâcheux et si dangereux; et même

1. Je n'ai pas l'idée, par de tels mots, de déprécier un remède si énergique et si bienfaisant; je veux dire seulement qu'on ne doit pas l'appliquer au hasard et dans tous les cas et sans exception. L'atropine, contre la suppuration de la cornée, n'a pas d'action. Elle ne sert qu'à calmer les douleurs; rendant moins sensibles, probablement, les nerfs de sensation, elle sert surtout à combattre les complications et les ciliaires, qui sont si fréquentes dans les kératites suppuratives profondes. Lorsqu'il y a de la tendance à l'augmentation de la tension bulbaire, l'atropine est un danger et peut provoquer une véritable attaque glaucomateuse.

quand le prolapsus irien a déjà eu lieu, on en diminue l'extension et l'on obtient une cicatrice cornéenne plus petite, dure, résistante et plane, avec synéchie antérieure assez bornée et un plus petit déplacement de la pupille. Voilà un des plus grands progrès de l'oculistique moderne.

On est redevable de ce progrès dans le traitement des kératites suppuratives en grande partie à l'ésérine. L'application de la méthode antiseptique aide puissamment l'action de ce remède ; et d'autres moyens thérapeutiques apportent aussi un avantage encore plus grand.

DE L'ANTISEPTIE OCULAIRE.

La médication antiseptique a jusqu'à présent été appliquée en oculistique comme un moyen préventif dans les grandes opérations. Comme telle, elle n'a pas encore donné toute cette sécurité qu'on pouvait en attendre à bon droit, après les grands triomphes qu'elle a obtenus en chirurgie.

Des relations du Congrès des médecins de Londres en 1881 et de la séance de l'Association Ophtalmologique italienne à Rome, même année, il apparaît que nonobstant tant d'essais, l'utilité de cette médication dans les opérations qui se font sur le bulbe oculaire est encore douteuse ; et que la meilleure méthode antiseptique pour l'œil n'est pas encore trouvée.

Les expériences cliniques que je fis pour mon compte me laissèrent aussi dans le même doute ; car j'ai eu nonobstant l'antisepsie dans les opérations de cataracte les mêmes résultats qu'avant son emploi. Je crois donc pouvoir jusqu'ici en toute conscience conclure avec de Wecker[1] qu'on ne peut se former une idée exacte de la valeur de la méthode antiseptique dans les opérations sur le bulbe oculaire sinon en consultant les chiffres d'une pratique de plusieurs années, et j'accepte le conseil de Warlomont de la recommander avec insistance seulement dans les cas de ces opérations où il existe une

1. *Annales d'oculistique*, juillet-août 1881.

menace sérieuse d'infection pour l'œil à cause de dacriorrée, de conjonctivite chronique, etc.

Toutefois la médication antiseptique ne sert pas seulement comme moyen préventif dans les grandes opérations, elle peut servir aussi comme un moyen de traitement ou comme un moyen qui aide le traitement dans plusieurs maladies chirurgicales; même elle a été d'abord étudiée et proposée par Lister pour le traitement des fractures compliquées et pour la fonte des abcès, etc., et les premiers essais pour cette médication ont été faits sur six fractures compliquées de blessures, dans l'hôpital de Glasgow en 1865[1].

Les maladies auxquelles cette médication convient le plus particulièrement, sont naturellement celles où il existe des solutions de continuité, infectées ou prédisposées à subir l'infection. Il y a dans les yeux une maladie dans laquelle plus que dans toute autre l'infection joue un rôle très important, c'est-à-dire la kératite ulcéreuse. Cela est désormais admis par tout le monde, et est prouvé par les observations et les expériences.

Il suffit de citer à ce propos les idées adoptées le plus communément sur la pathogénie de l'ulcère rongeant et les expériences de Leber, Schmidt-Rimpler et d'autres encore. Leber prouva que inoculant le *leptotrix buccalis* (qui a été trouvé par Jœrster et par Del-Monte même dans les voies lacrymales) sur la cornée d'un lapin, on détermine une kératite d'hypopion et Schmidt-Rimpler prouva qu'on la peut provoquer aussi par l'inoculation directe de la seule sécrétion du sac lacrymal enflammé. Eberth, Dalkenkow, Orth, Stromeyer[2] produisirent dans des lapins des kératites septiques semblables au kérato-hypopion de l'homme, moyennant l'inoculation de substances organiques en décomposition.

(*A suivre.*)

1. Lister. *On a New Method of Treating Compound Fractures, Abcess, etc.* (Lancet, 1867).
2. Manfredi. *La Profilassi antisettica*, in Milano, 1880, page 5.

SOCIÉTÉ FRANÇAISE D'OPHTALMOLOGIE.

COMPTE RENDU DES SÉANCES.

PAR F. DESPAGNET.

Le *Recueil*, le plus ancien des organes périodiques d'ophtalmologie fondés en France, a adhéré, un des premiers, à la fondation de la nouvelle Société. Dans la mesure de ses forces soit par de nombreux encouragements, soit par quelques conseils, il a essayé de venir en aide aux propagateurs de l'idée d'un *Congrès ophtalmologique*. L'utilité d'une pareille institution s'était généralement fait sentir depuis quelques années, et tout le monde l'admettait sans conteste. Il ne manquait qu'un homme d'initiative, de grande activité, décidé à ne pas compter avec les ennuis et les tracas pour arriver à la création d'une telle société. Le Dr Chibret (de Clermont-Ferrand) s est chargé d'une pareille tâche. Ce n'est ni l'heure ni le lieu de raconter ici toute l'énergie et tous les efforts que lui a coûté cette entreprise. Qu'il nous suffise de dire que, fortement secondé par le Dr Armaignac (de Bordeaux), il est arrivé à son but. Et nous sommes heureux de pouvoir adresser à ces véritables fondateurs de la nouvelle Société nos plus chaleureuses félicitations sur la façon dont ils ont amené leur œuvre à bonne fin.

Nous avons donc aujourd'hui une *Société française d'Opthalmologie*. Voulant être véritablement française, elle a voulu être largement hospitalière, et a ouvert ses portes à tous les ophtalmologistes, sans distinction de nationalité. Seule, la langue nationale sera employée dans les discussions. Déjà 50 membres se sont rendus à la séance d'ouverture.

Les nombreux et très intéressants travaux qui ont été présentés dans cette première réunion, les discussions scientifiques auxquelles ils ont donné lieu, prouvent surabondamment que le nouveau-né est bien viable, qu'il possède déjà tous les éléments d'un prompt et brillant développement, et nous sommes certain que dans peu de temps, grâce aux nouveaux adhérents qui vont s'inscrire, grâce à l'activité de tous, la *Société française d'Ophtalmologie*, quoique jeune encore, pourra soutenir, sans désavantages, la comparaison avec les sociétés étrangères de même nom, fondées déjà depuis plusieurs années.

SÉANCE D'OUVERTURE

LE 29 JANVIER 1883, 8 *heures du soir*.

Les deux instigateurs de la réunion MM. *Chibret* et *Armaignac* prennent place au bureau, remercient tous ceux qui ont bien voulu

répondre à leur appel, et demandent qu'avant toute chose il soit procédé à la nomination d'un bureau provisoire.

Par acclamation, M. le Dr *Chibret* est nommé président provisoire, et M. le Dr *Armaignac* secrétaire provisoire.

M. Chibret, tout en remerciant l'assemblée du grand honneur qu'on lui fait, arguë de son jeune âge et de son inexpérience à diriger les débats et demande qu'on veuille bien reporter la présidence sur une des personnalités éminentes de la réunion que l'âge, l'expérience et les services rendus désignent pour un pareil honneur. Mais le premier vote est maintenu, et on ouvre la discussion sur la constitution de la Société.

La Société aura-t-elle des séances périodiques multiples, c'est-à-dire tous les mois ou tous les deux mois, ou bien se réunira-t-elle simplement une fois l'an en *Congrès?*

Les deux solutions ont bon nombre de partisans acharnés qui les défendent résolument.

Mais tout d'abord doit-on constituer une Société?

M. Gayet reconnaît bien la nécessité d'une Société mais il demande que l'on discute sa constitution dans une séance ultérieure. Il croyait, dit-il, venir assister à un congrès scientifique, et non à l'élaboration d'une constitution de Société.

M. Courserant fait remarquer que la lettre de convocation est formelle. Elle dit que la Société sera constituée dès qu'il y aura vingt-cinq adhérents. Or il en existe 70; donc, par le fait, la Société est constituée, il ne reste qu'à faire une proposition pour l'élaboration des statuts.

M. Abadie demande que la Société ait des réunions multiples.

M. Poncet approuve la demande de M. Abadie et propose que ces réunions soient bi-mensuelles.

M. Dor prétend que les Parisiens veulent se faire la part trop belle en demandant une Société avec des réunions fréquentes. Il ne votera que pour un congrès annuel.

M. Landolt partage l'avis de M. Dor.

M. Meyer est partisan d'une Société d'ophtalmologie parisienne, tout à fait locale et indépendante. Quant à la réunion de tous les ophtalmologistes provinciaux ou étrangers, elle ne peut se faire qu'une fois l'an en *Congrès.*

M. Poncet propose pour modèle la *Société de biologie* où tout le monde peut faire des communications.

M. Dransard voudrait des réunions tous les deux mois. Ainsi espacées, les oculistes de province pourraient généralement y assister.

M. Meyer dit qu'en effet M. Dransart pourrait y assister parce qu'il n'habite qu'à quelques lieues de Paris. Mais les confrères,

plus éloignés que lui, ne pourront pas ainsi entreprendre le voyage de Paris tous les deux mois. Et alors comment équilibrera-t-on le budget d'une pareille société, car il ne sera pas juste d'imposer également les membres parisiens qui assisteront à toutes les séances et les membres provinciaux qui n'y viendront qu'une fois l'an.

M. Gard : La question d'intérêt est tout à fait secondaire. Il faut que la Société ophtalmologique dont tout le monde reconnaît l'importance soit constituée dans de bonnes conditions de vitalité.

M. Vallès traite d'affamés les ophtalmologistes parisiens qui demandent la multiplicité des séances. Il demande une réunion semestrielle de trois jours, où tous les membres seront convoqués.

M. Abadie n'admet pas de distinction entre les ophtalmologistes parisiens ou provinciaux. Il n'y a que des ophtalmologistes désireux de faire marcher la science. Pourquoi ne pas créer une Société sur le modèle de la Société de chirurgie avec des membres correspondants, ayant les mêmes droits que les membres titulaires?

M. Chibret croit que la quantité de travaux à produire ne nécessitera pas plus d'une réunion de trois jours, avec quatre heures de séance par jour. Aussi demande-t-il simplement une réunion annuelle. D'ailleurs des réunions nombreuses finiraient par amener des frottements regrettables, et finalement quelque scission. Enfin, reste la question financière qui se complique par le fait de réunions nombreuses. Si l'on veut, après trois années d'un congrès annuel, on pourra former une société à réunions périodiques plus rapprochées.

M. Meyer appuie l'idée émise par M. Chibret. On pourra facilement transformer le congrès annuel en société à réunions multiples, mais très difficilement une société à réunions multiples en congrès annuel. Ce serait donner une bien triste preuve d'impuissance. Et en effet la pénurie des travaux originaux conduirait fatalement à ce résultat, car les parisiens, à eux seuls, ne pourraient suffire à occuper toutes les séances.

M. Poncet : Les séances, comme à la Société de chirurgie, seraient occupées par la discussion des communications envoyées par les confrères de province.

A ce moment la discussion générale est close, et il se produit diverses propositions. Bientôt les unes sont retirées ou confondues avec les deux suivantes sur lesquelles on va voter.

M. Javal tient avant le vote, à affirmer qu'il ne votera pas, voulant laisser aux confrères de l'étranger et de la province, qui y sont plus spécialement intéressés, le soin de décider, eux-mêmes, si la Société aura annuellement une ou plusieurs réunions à des époques diverses.

Ire PROPOSITION.

PONCET, GALEZOWSKI, ABADIE, DEHENNE.

La Société d'ophtalmologie française se réunit plusieurs fois par an. L'une des séances sera une séance générale ou Congrès.

IIe PROPOSITION.

DOR, MEYER, STEIBBER, TERSON, LANDOLT, PARENT.

La Société se réunit une fois par an en Congrès.

M. CHIBRET, *président*, met aux voix les deux propositions. Le scrutin est nominal.

VOTANTS : 42.

Congrès annuel.....	25 voix.
Société avec réunions multiples.	17 voix.

M. CHIBRET, *président* : L'assemblée a voté la proposition de M. Dor ainsi conçue :

La Société se réunit une fois par an en Congrès.

On passe à la discussion des statuts de la nouvelle Société.

M. CHIBRET, *président*, propose de prendre pour base de la discussion les statuts adoptés par la Société ophtalmologique de Heidelberg.

Après discussion, on adopte successivement les articles suivants qui seront les statuts de la nouvelle Société.

STATUTS.

1° *La Société* se réunit régulièrement tous les ans à Paris, le dernier dimanche de janvier, à moins de décision contraire prise en séance générale par la majorité simple des membres présents.

2° Pour devenir membre de la Société, il faut s'adresser au Comité dirigeant qui en décide.

3° Un comité dirigeant de huit membres, élus par la Société, s'occupe dans l'intervalle des sessions et pendant les sessions des intérêts de la Société, de la rédaction des comptes rendus.

4° Tous les deux ans, les deux membres les plus anciens du Comité en sortent et sont remplacés par une nouvelle élection. Les membres sortants sont rééligibles. Si dans le courant de l'année le Comité perd un de ses membres, la Société doit en élire un autre à sa place dans la prochaine session.

5° Les séances scientifiques sont publiques. L'inauguration de chaque session a lieu par un membre du comité chosi par la majorité de ses membres. Au nom du comité il propose les membres de la Société qui doivent présider la séance scientifique.

6° Pendant la durée de la session, la Société se réunit en séance d'affaires pour discuter ses intérêts, élire les membres du comité, etc., etc....

7° Pour subvenir aux frais de la Société, la cotisation annuelle est fixée à 20 francs.

8° La Société prend le nom de SOCIÉTÉ FRANÇAISE D'OPHTALMOLOGIE.

Telle est la constitution de la nouvelle Société. Plusieurs de ces articles ont donné lieu à quelque discussion. Mais grâce aux nombreux éclaircissements donnés par M. Meyer, grâce aux renseignements fournis par M. Chibret, on est facilement arrivé à s'entendre.

On passe ensuite à l'élection du comité dirigeant. L'élection est faite à la majorité relative.

VOTANTS : 42

Ont obtenu :

MM. Panas.....	35	voix.
Chibret.....	34	—
Gayet.....	32	—
Armaignac..	23	—
Meyer.....	22	—
Poncet.....	21	—
Abadie.....	18	—
Coppez.....	15	—
Javal.	15	—

MM. COPPEZ et JAVAL ayant obtenu un nombre égal de voix il sera procédé à un second tour de scrutin.

M. JAVAL remercie ceux qui ont voté pour lui, mais il retire sa candidature pour le second tour, estimant qu'il est de toute convenance que les ophtalmologistes étrangers qui nous ont fait l'honneur de répondre à l'appel pour la fondation de la nouvelle Société, soient représentés au sein du comité d'initiative.

La séance est levée à minuit.

SÉANCE DU 30 JANVIER. — 9 *heures du matin*.

M. PANAS, *président provisoire*, au nom des membres du comité d'initiative, remercie l'assemblée de l'honneur qu'on leur a fait en les appelant à diriger les premiers pas de la nouvelle Société.

Il ouvre le vote sur le scrutin de ballotage pour l'élection du huitième membre du comité d'initiative.

VOTANTS : 26

Ont obteuu :

M. Coppez....	18	voix.
Javal.....	8	—

M. COPPEZ est proclamé membre du comité d'initiative.

M. PANAS, au nom du comité d'initiative, propose pour président de la séance du jour M. DUFOUR (de Lausanne).

Par acclamation, l'assemblée ratifie le choix du comité d'initiative et proclame M. DUFOUR président.

PRÉSIDENCE DE M. DUFOUR.

M. DUFOUR, *président*, remercie l'assemblée. Il est tout confus et surpris de l'honneur qu'on vient de lui faire, quand d'autres, beaucoup plus dignes de diriger les débats, sont là qui l'acclament. Il ne veut voir qu'une chose dans les applaudissements qui le portent à la présidence, ce sont les marques de cette hospitalité si cordiale et si généreuse, que tout étranger est sûr de toujours trouver en France.

M. GAYET. *Formes rares de traumatisme amenant tumeur de l'iris faisant hernie sous la plaie cornéenne.* — M. GAYET a observé deux fois le même cas. Il va nous donner communication du dernier. Il s'agit d'un jeune homme de vingt-sept ans qui, dans un tir, à la suite d'un coup de carabine, reçut sur l'œil un traumatisme par ricochet.

Quel a été l'agent du traumatisme? Ce devait être un corps de très petit volume, peut-être un éclat de capsule, cependant la capsule a été retrouvée intacte.

Rentré chez lui, le malade a constaté qu'il y voyait très bien; cependant, peu après, il ne vit pas la flamme d'une lampe que tenait sa mère. Trente-six heures après l'accident, il se présenta chez un médecin; celui-ci voyant qu'il existait une petite tumeur de la cornée, l'engagea à entrer à l'Hôtel-Dieu. M. Gayet vit donc le malade trois jours après.

Ce jeune homme portait à ce moment une petite tumeur rose, nacrée, qui jouissait d'une certaine transparence, très lisse et sillonnée par un petit vaisseau. Le bord pupillaire s'engageait dans la base de cette tumeur. L'acuité visuelle était normale. Il n'y avait qu'un peu de difficulté à fermer l'œil. Cette tumeur ressemblait exactement à celle observée par M. Gayet, deux ans auparavant. On ne pouvait alors avoir l'idée d'une tumeur provenant de l'iris.

M. Gayet sectionna la tumeur; l'humeur aqueuse ne sortit pas brusquement. La chambre antérieure se vida, mais lentement. Il resta une petite plaie ronde avec un petit ombilic noir dans le milieu.

On a décrit des tumeurs ressemblant à celle-là, mais d'une façon un peu éloignée. Cherchant à se rendre compte de sa formation, M. Gayet a examiné au microscope le morceau enlevé. C'était une petite calotte ayant de la peine à s'étaler sur le porte-objets. Par la face convexe, c'était bien de l'épithélium; par la face concave, c'était un tissu fibreux, mélangé d'éléments noirs de l'iris. Sur une coupe on voyait que la moitié antérieure était formée d'un épithé-

lium à larges plaques. A mesure qu'on se rapprochait de la profondeur, les cellules épithéliales prenaient une apparence fusiforme. On ne trouvait dans cette tumeur aucun élément de l'uvée, aucune cellule hexagonale fortement pigmentée. Avec ces données, M. Gayet a essayé de se faire une idée de la formation de cette tumeur.

Dans les deux cas observés, c'est l'engagement du bord pupillaire, près du limbe, qui a donné ces tumeurs. Le second malade a été blessé dans l'ombre, alors qu'il regardait de loin et qu'il avait par conséquent la pupille dilatée. Il faut d'abord admettre une plaie très petite. L'iris s'engage peu à peu dans ce canal et finit par faire saillie à la surface. Il faut voir si dans ce cas toutes les couches de l'iris restent bien en place. Il faut supposer en outre qu'à la surface de la cornée l'épithélium cornéen s'est reformé et qu'il a recouvert la tumeur. Mais dans ce cas, au moment où l'on sectionne la tumeur, il devrait y avoir un jet de liquide. En outre, on ne trouve aucun débris de l'uvée; on ne trouve que des cellulles propres, des cellules étoilées du tissu irien. Enfin l'épithélium observé n'est pas celui d'une cicatrice cornéenne; il garde l'apparence de l'épithélium ordinaire. Il faut donc chercher un autre processus.

D'après une autre hypothèse, l'iris aurait été pincé dans la plaie cornéenne et le liquide se serait formé dans son intérieur. Il y aurait donc eu un kyste, mais développé à l'extérieur par le pertuis de la plaie cornéenne. On comprend alors que, si le kyste est enlevé, l'iris déchiré laisse suinter le liquide. Le kyste laisse également en dedans de lui l'uvée. Ce mode de formation du kyste peut encore expliquer l'existence des deux couches d'épithélium, l'une aplatie à la surface externe, l'autre au contraire distendue, tassée, fusiforme dans la partie centrale.

Les suites de ces tumeurs paraissent très bénignes, d'après les résultats observés : il n'y a qu'à les sectionner. Il reste une adhérence de l'iris.

M. Abadie. Jusqu'à ce jour la pathogénie des kystes de l'iris était très mal connue. On avait adopté la théorie de M. de Wecker sur les plissements de l'iris. Aujourd'hui on a abandonné cette opinion, et les derniers travaux de M. Masse (de Bordeaux) ont éclairé d'un nouveau jour la question. M. Masse a montré que ces kystes étaient produits par des parcelles d'épithélium ou de corps étrangers ayant pénétré dans la chambre antérieure. Ces parcelles se greffent sur l'iris, et, en se développant donnent lieu à des kystes. En ce qui le concerne, il adopte volontiers la théorie du professeur de Bordeaux.

M. Armaignac a assisté aux expériences de M. Masse. Elles sont

excessivement concluantes. Comme M. Abadie, il croit que M. Masse a trouvé la vraie pathogénie des kystes de l'iris.

M. Poncet fait remarquer que le cas de M. Gayet ne ressemble nullement aux kystes de l'iris étudiés par M. Masse. Ici, l'iris est en place, normal, là, au contraire, l'iris est hernié, adhérent. D'ailleurs, pour lui, les kystes de l'iris peuvent avoir plusieurs origines. Il cite un cas de kyste irien consécutif à une adhérence congénitale de l'iris à la membrane postérieure de la cornée.

M. Gayet croit que les tumeurs de M. Masse ne sont pas des kystes, mais des productions épithéliales greffées, tandis que dans son cas la tumeur était en communication avec la chambre antérieure. Elle avait deux couches, dont l'une épithéliale il est vrai, mais d'un épithélium tout à fait spécial.

M. Dufour insiste sur la rapidité avec laquelle s'est produite la tumeur observée par M. Gayet (3 jours), tandis que les kystes de M. Masse demandent beaucoup plus de temps pour se développer.

M. Landolt. *Ophtalmo-dynamomètre.* — M. Landolt présente à la Société un instrument qui a pour but de mesurer l'amplitude d'accommodation et l'amplitude de convergence. Il donne à cet instrument le nom d'ophtalmo-dynamomètre.

Il rappelle ce que le professeur Nagel (de Tubingen) a proposé dernièrement de désigner sous le nom d'*angle métrique*. Quand les lignes visuelles, d'abord parallèles, se croisent à un mètre de distance de la ligne basale, ligne qui réunit les points nodaux des deux yeux, le degré de convergence est d'un angle métrique; si elles se croisent à 50 centimètres, le degré de convergence est de 2 angles métriques; à 33 centimètres, il est de 3 angles métriques, et ainsi de suite.

Ceci posé, M. Landolt détermine d'abord l'amplitude d'accommodation avec un optomètre composé d'une plaque percée de nombreux trous suivant une ligne verticale, et d'un ruban divisé en centimètres et en dioptries. Il rapproche progressivement la plaque de l'œil. Tant que les trous sont vus nettement, l'accommodation existe. Elle cesse quand ils paraissent plus larges. Ainsi, s'ils ne sont plus vus distinctement qu'à 20 centimètres, c'est que l'amplitude d'accommodation n'est que de 5 dioptries; s'ils sont vus jusqu'à 10 centimètres, l'amplitude d'accommodation est de 10 dioptries.

Pour mesurer l'amplitude de convergence, M. Landolt se sert d'une petite caisse métallique percée d'une fente et contenant une bougie. En approchant peu à peu cette fente de l'œil, la bougie étant allumée, il arrive un moment où la fente lumineuse se dédouble. On est alors à la limite de la convergence, et la distance

s'en trouve mesurée sur le ruban qui relie la ligne lumineuse à l'œil. On sait ainsi jusqu'à quel point les lignes visuelles peuvent converger, en d'autres termes on sait la quantité d'angles métriques dont les yeux peuvent disposer.

M. Parent fait observer que ce qu'il importe de déterminer c'est moins le degré de convergence absolue dont les yeux peuvent disposer, que le degré de convergence relative à une distance déterminée, et pour atteindre ce but l'instrument de M. Landolt lui paraît insuffisant. De même que Donders avait déterminé la partie positive de l'amplitude d'accommodation relative avec des verres concaves, de même aussi Nagel et son assistant le docteur Schleich ont déterminé la partie positive de l'amplitude de convergence relative avec des prismes à base en dehors. M. Parent pense en outre que, pour l'étude des phénomènes de convergence, le procédé classique des prismes est préférable à l'emploi de l'instrument de M. Landolt.

M. Meyer. — Cette partie du travail de Nagel n'est pas nouvelle. Depuis longtemps on se sert des prismes pour mesurer l'amplitude de convergence. L'avantage de l'instrument de M. Landolt est de permettre de mesurer d'une façon plus rapide et plus facile la force de convergence et la force d'accommodation, mais cette mesure étant prise, on est toujours forcé d'avoir recours aux prismes si l'on veut mesurer la quantité de force musculaire usée par le droit interne et la quantité qui lui reste en réserve ; de même, pour l'accommodation, on est toujours forcé d'en venir aux verres concaves et convexes.

M. Landolt. — Depuis longtemps, en effet, on a donné les moyens de mesurer l'accommodation relative et la convergence relative ; mais à quoi sert-il de savoir qu'une personne qui fixe actuellement à 33 centimètres et par conséquent dépense 3 dioptries, dispose encore de 2 dioptries, si ces dioptries ne peuvent lui servir à rien pour le moment.

M. Meyer demande si avec les malades que l'on reçoit dans les cliniques on peut obtenir des réponses suffisamment précises?

M. Landolt. — Certainement il faut toujours prendre en considération l'ignorance et le manque d'intelligence des malades; mais ils répondent aussi bien avec sa méthode qu'avec l'ancienne. Il ajoute que l'*ophtalmo-dynamomètre* qu'il présente a été construit sur ses indications par la maison *Roulot*.

M. Javal. *Ophtalmométrie.* — En même temps que Placido, en Portugal, construisait son disque kératoscopique, il faisait en collaboration avec M. Schiœtz son ophtalmomètre. Cet instrument se compose d'un certain nombre de zones concentriques colorées. Lorsque le sujet regarde au centre de ce disque, les zones viennent

se peindre sur la cornée. Si l'on fait placer l'œil dans une certaine position oblique, le faisant regarder, sous un certain angle, en haut, en bas, en dehors et en dedans, on obtient cinq images différentes. Lorsque l'œil regarde le centre du disque, l'image produite est circulaire. S'il regarde obliquement, sous un angle donné, on obtient des figures variables.

Si l'œil était parfaitement sphérique, on aurait partout un cercle mais si la courbe de la cornée n'est pas sphérique, si elle se rapproche d'un paraboloïde, au lieu d'une figure circulaire on aura une figure ovale dont la formule n'est pas encore complètement déterminée. Dans les yeux normaux, réguliers, les quatre figures latérales obtenues sont symétriques entre elles. Si les yeux sont astigmates, les déformations sont d'autant plus grandes que l'angle de déviation est plus considérable. Cet appareil peut donc déceler l'astigmatisme même à un degré peu prononcé.

Après cet exposé M. Javal fait passer plusieurs clichés des images obtenues par ce procédé sur les yeux de divers individus.

De ces images, deux seules sont retenues pour être discutées. L'une est produite par l'œil du docteur X... atteint d'astigmatisme très prononcé au centre de la cornée et dont la périphérie de la cornée est normale. La vision a été considérablement améliorée après la dilatation de la pupille par l'atropine.

M. Dor demande des explications sur cette amélioration obtenue.

M. Javal. La cornée étant normale à la périphérie et astigmate dans la partie centrale, si la pupille est petite, la plus grande partie de la lumière est mal réfractée, d'où diffusion. Si au contraire la pupille est large la quantité de lumière mal réfractée est moindre et noyée dans la quantité bien réfractée qui est la plus considérable.

La seconde image retenue est celle fournie par l'œil d'un paysan.

M. Javal. L'ophtalmomètre permit de reconnaître chez cet homme un ulcère cornéen, conséquence de fièvres intermittentes. L'administration du sulfate de quinine arrêta les accès de fièvre. Conséquemment l'ulcère diminua et avec lui l'astigmatisme cornéen. De sorte que l'ophtalmomètre, ayant fait découvrir l'ulcère, permit de remonter à son origine, la fièvre intermittente.

M. Galezowski fait des réserves sur cette façon de diagnostiquer la fièvre intermittente.

M. Meyer approuve et appuie la méthode de Javal. Son instrument d'une utilité pratique est très facile à manier. Il s'en est servi plusieurs fois.

M. Javal combat l'opinion de *Donders* sur l'astigmatisme cristallinien qui, d'après lui n'est nullement en sens inverse de l'astigmatisme cornéen. Cela est exact pour les jeunes gens, où véritable-

ment il est en sens inverse, et c'est là-dessus que Donders avait édifié sa théorie, car ce sont des jeunes gens seuls qu'il avait examinés, mais cela est complètement faux pour les vieillards ou pour les gens à qui on a instillé de l'atropine.

M. Gayet trouve très ingénieux l'appareil de Javal pour la cornée, mais il prétend que la question de l'astigmatisme ne sera résolue que lorsqu'on aura trouvé des instruments aussi précis pour examiner les parties plus profondes de l'œil.

M. Galezowski ne croit pas que M. Javal soit dans le vrai en combattant la théorie de Donders et pour cela il se base sur certains opérés de cataracte qui n'étant nullement astigmates avant l'opération de la cataracte le sont ensuite devenus après l'extraction du cristallin.

M. Javal dit que cette question a été traitée dans le premier volume de M. de Wecker.

M. Chibret, dans l'examen de la réfraction, préfère employer l'homotropine comme mydriatique plutôt que l'atropine.

La séance est levée à midi.

Séance du 31 janvier 1883. — 9 *heures du matin.*

M. Gayet, au nom du comité d'initiative, propose de nommer M. Dor président de la séance.

L'assemblée ratifie la proposition du comité et nomme M. Dor président.

Présidence de M. Dor.

M. Dor, *président*, remercie l'assemblée. C'est, sans doute, son origine étrangère qui lui vaut l'honneur de la *présidence*, et comme la veille, la Société a voulu montrer combien elle serait heureuse d'appeler dans son sein les illustrations des pays voisins. M. Dor ajoute que s'il est étranger par naissance, il est bien Français aujourd'hui et Français par le cœur. Et tout ce qu'il a d'énergie et d'intelligence, tout ce qu'il pourra fournir de travail, il sera heureux de le rapporter à la France, sa seconde patrie.

De chaleureux applaudissements accueillent les paroles de M. Dor.

M. Terson. *Des moyens d'éviter la suppuration de la plaie dans l'extraction de la cataracte dans les cas de catarrhe du sac lacrymal.* — Voici les moyens que préconise M. Terson dans ces cas :

1. Injection journalière préalable dans le sac lacrymal avec une solution borique au 4 pour 100. La répéter avant l'opération.

2. Plaie cornéenne inférieure, non d'une manière générale, mais quand la conjonctive est malade afin de pouvoir entr'ouvrir la plaie s'il en est besoin.

3. Pansement fait avec rondelle boriquée, ouate salycilée, gaze phéniquée.

4. Arrosage continuel avec solution boriquée.

5. Toutes les douze heures injection lacrymale.

Telles sont, dit-il les précautions à prendre. La plupart des auteurs préconisent la désinfection de la plaie quand elle suppure, lui préfère prévenir la suppuration.

Il rapporte de nombreux faits où il a procédé de la sorte et avec un plein succès.

De ses observations il tire les conclusions suivantes :

1. Les injections boriquées ne sont pas dangereuses.

2. L'extraction de la cataracte chez les gens atteints de catarrhe du sac lacrymal ne présente aucun danger quand on prend les précautions qu'il a signalées.

M. Fieuzal préfère pratiquer l'incision du canal lacrymal, même immédiatement avant l'opération, et cette précaution est suffisante pour éviter les complications.

M. Terson fait aussi l'incision des points lacrymaux avant de commencer les injections d'acide borique.

M. Dor, *président*, dit qu'il reste encore deux communications à faire sur la cataracte, il propose et on adopte qu'elle soient lues immédiatement par leurs auteurs, et ensuite on ouvrira la discussion générale sur les trois communications à la fois.

M. Abadie. *Accidents immédiats consécutifs à l'extraction des cataractes.* — M. Abadie divise ces accidents en deux catégories :

1. Accidents très graves se déclarant le lendemain de l'opération et aboutissant rapidement à la destruction du globe.

2. Accidents très graves aussi, mais progressifs et amenant, à la longue, la destruction du globe.

Pour justifier sa classification il s'appuie sur deux ordres de faits : d'un côté les faits cliniques, de l'autre les faits d'expérimentation.

Les premiers tout le monde les connaît, ils sont excessivement nombreux.

Les seconds sont en voie de se faire connaître aujourd'hui. L'œil est de tous les organes celui qui se prête le mieux aux réactions chimiques et les expérimentateurs le prennent pour champ de leurs expériences.

Pour lui, il n'y a pas de doute, les deux sortes d'accidents graves sont dus à deux espèces de germes : *La première provient de l'atmosphère et amène immédiatement la perte de l'œil. La seconde vient du voisinage de la plaie, des organes sécréteurs de l'œil.* Quant aux diathèses générales elles n'entrent que pour une faible part dans les accidents consécutifs à l'opération, et il n'en tient pas compte.

Pour éviter la première espèce de germe il emploie le *spray phéniqué*. Quand ils se déclarent, rien ne les arrête. Au sujet du

spray, il rapporte que lui aussi, cédant à l'entraînement général a voulu s'en passer il y a quelque temps. De très graves et nombreux accidents l'ont vite forcé à y revenir, et aujourd'hui il déclare qu'il ne l'abandonnera plus.

2. Pour combattre la seconde, on a l'acide borique, l'acide salycilique en lavage, les cautérisations des bords de la plaie avec le galvano cautère. Ces moyens suffisent d'ordinaire pour s'en rendre maître.

Quant à l'opération plus ou moins modifiée, ce n'est pas elle qui pourra arrêter les accidents. Naturellement si le traumatisme est moins fort, les accidents seront peut-être moins graves, mais toutes les modifications de l'opération ne préviennent pas les accidents consécutifs. Il apporte une statistique superbe de cataractes opérées avec ces précautions.

M. Galezowski. *De l'extraction de la cataracte avec ou sans excision de l'iris.* — M. Galezowski s'attache à rechercher la cause première de l'inflammation, quelle est la membrane de l'œil qui en est le siège ; est-ce la cornée ou l'iris ? De la conjonctive et de la sclérotique il ne dit rien, et il ne saurait les incriminer, puisqu'il ne les touche point dans l'opération.

Pendant longtemps il a cru que l'iris était le siége de la cause principale des accidents de panophtalmie et que dès lors l'excision de l'iris devait jusqu'à un certain point atténuer et prévenir la formation de ces accidents.

Il a observé deux cas où l'iridectomie avait préalablement été pratiquée un an ou deux avant l'extraction du cristallin, et malgré cette précaution il a eu une panophtalmie. C'était pour lui la meilleure des preuves que l'iridectomie ne prévenait en rien les accidents inflammatoires.

Il chercha donc s'il ne pourrait pas par d'autres moyens prévenir la suppuration. Il examina attentivement toutes les plaies des extractions de cataracte, et il s'assura que c'était toujours par les bords de la plaie que commençait la suppuration. A partir de ce moment il se décida à ne plus pratiquer l'excision de l'iris. Jusqu'à ce jour il a pratiqué l'extraction de la cataracte sans iridectomie dans 74 cas et il a obtenu 60 succès complets avec acuité S-1. Treize fois il a eu soit une iritis légère, soit une cataracte secondaire, mais ces treize malades ont complètement guéri avec une seconde opération. Une seule fois, tout dernièrement, il a eu une iritis grave dans un cas de cataracte traumatique avec corps étranger probable de l'œil, car le champ visuel était généralement diminué, et même aboli en dehors.

Ces opérations ont été faites à tous les âges, de 18 à 80 ans, c'est dire qu'on a extrait des cataractes de toute nature.

Si les résultats sont aussi satisfaisants, il l'attribue en grande partie à la conservation intacte de l'iris. L'iris, laissé sur place, double les bords de la plaie et empêche l'évacuation de l'humeur aqueuse ; par suite la coaptation de la plaie se fait plus facilement et les accidents inflammatoires sont évités.

M. Galezowski attribue une partie des heureux résultats obtenus au *spray phéniqué*. Il est un partisan ardent des antiseptiques, et surtout du *spray phéniqué*. Il purifie l'atmosphère avant et pendant l'opération à l'aide de l'acide phénique pulvérisé, et il opère sous le nuage produit par l'appareil de Lucas-Championnière. L'opération terminée, il lance le *spray* directement sur la plaie pendant une ou deux minutes. Chaque pansement est renouvelé sous le même nuage. M. Galezowski attache une grande importance à cette façon de procéder. Il a vu des suppurations cornéennes arrêtées dans leur marche par l'usage des douches phéniquées, employées 5 ou 6 fois par jour.

M. Panas reproche à M. Abadie de ne faire aucun cas du terrain, c'est-à-dire des diathèses, car en chirurgie générale on en tient un grand compte. Il est vrai que, sans aucune préparation dirigée contre elles, on a obtenu des succès ; mais ces succès n'auraient-ils pas encore été meilleurs si on avait bien préparé le terrain? Donc il fait des réserves sur l'influence des diathèses.

Dans une autre proposition, M. Abadie établit deux ordres de microbes ; il prétend lui, que tous viennent de l'air, les premiers, et les seconds que l'on trouve dans les culs-de-sac conjonctivaux.

M. Panas demande ensuite à M. Galezowski qui admet que la suppuration commence par la cornée, comment il comprend que la non iridectomie puisse avoir une influence quelconque sur le développement de cette suppuration.

M. Gayet est heureux des brillantes statistiques que l'on a apportées : quant à lui, il n'a jamais opéré plus de 53 cas sans avoir un accident grave. Il croit aux antiseptiques et en est partisan. Il croit aussi que les microbes sont un des agents principaux des accidents, mais il peut y avoir d'autres causes. Il veut bien que les microbes très dangereux existent, mais M. Abadie a dit qu'il y en avait d'autres moins graves, ce n'est là qu'une hypothèse, et avant d'admettre cette seconde variété il faudrait les avoir vus.

M. Gayet a examiné attentivement des cornées quelque temps après l'opération. Il en a vu d'enflammées, et d'autres qui ne l'étaient pas. Dans ces dernières, il a toujours vu un certain degré d'infiltration autour de la plaie. Enfin, dans certains cas, bien que la plaie n'eût pas suppuré, il a vu des leucocytes dans la chambre antérieure et sur l'iris ; et il n'est pas convaincu que le départ des accidents soit exclusivement dans la plaie cornéenne. Enfin il

demande si toute opération oculaire sera sous la dépendance des microbes.

M. Motais demande si la solution au 1/100e que l'on emploie est bien antiseptique, et si elle n'agit pas comme ablution, en nettoyant l'œil.

M. de Wecker a rigoureusement employé le *spray* pendant un certain temps, et pendant cette période il a eu plus d'insuccès qu'antérieurement. Pour lui, cet emploi exagéré de liquide, ces véritables inondations qui entretiennent l'humidité sont dangereux. Il croit qu'il suffit en terminant l'opération de désinfecter la plaie et d'employer les pièces de pansement antiseptiques. Voici d'ailleurs comment il procède. Il tient les instruments dans une solution d'acide phénique au 1/40e. Il nettoie préalablement les paupières et le cul-de-sac conjonctival avec une solution d'acide borique, 4 gr. ; acide salicylique 1 gr. pour 100 gr. d'eau. Puis, l'opération terminée il touche la plaie avec la solution phéniquée au 1/40e.

M. Chibret demande à M. de Wecker si, quand il employait le *spray phéniqué*, il prenait les mêmes précautions au sujet des instruments.

M. de Wecker répond affirmativement.

M. Meyer croit, qu'au point de vue clinique, la division de M. Abadie, d'accidents graves subits et d'accidents moins graves est parfaitement juste. Il ne veut nullement s'occuper des microbes. Il veut simplement mettre en parallèle la plaie nécessitée par une iridectomie simple, et la plaie de l'extraction de la cataracte. Dans le premier cas la suppuration est très-rare, si mauvaise que soit l'opération. Dans le second cas, si bien qu'ait été pratiquée cette opération, il y a souvent suppuration. Il croit que cela dépend de la largeur de la plaie. Or, quand M. Galezowski ne fait pas l'iridectomie, il est obligé, pour opérer la sortie du cristallin, de faire la plaie plus grande et il augmente ainsi les chances de la suppuration. Le seul avantage que présente son procédé c'est de mettre la partie profonde de l'œil à l'abri de la suppuration et des microbes cornéens, l'iris leur barrant le passage.

Quant aux moyens prophylactiques M. Meyer n'emploie jamais le *spray* directement sur l'œil ; il fait pendant une heure ou deux avant l'opération, promener l'appareil dans la chambre afin de la désinfecter. La veille et l'avant-veille de l'opération, il ordonne de laver souvent l'œil avec une solution d'acide borique. Il ne combat nullement l'acide phénique qui laisse parfaitement vivre les microbes, et empêche simplement leur reproduction. L'opération terminée, il ne renouvelle que très rarement le pansement. Le premier n'est fait que le deuxième ou le troisième jour, si le malade n'a pas souffert et si le pansement n'a pas bougé.

Néanmoins, malgré toutes ces précautions il n'a pas à présenter une aussi belle statistique que celle de MM. Galezowski et Abadie. Sur 100 extractions, il a au moins 3 yeux totalement perdus. Aussi il demande à ceux qui font usage du *spray phéniqué* s'ils ne voient plus de fonte purulente de l'œil.

M. Panas. Les microbes dangereux sont sourtout ceux du cul-de-sac, aussi approuve-t-il la pratique de M. de Wecker, et, comme lui, il fait le lavage des culs-de-sac avec une solution d'acide borique. Il cite la statistique d'un auteur italien qui, pour ces lavages, s'est servi de l'eau distillée, pour ne pas employer de solution irritante, et sur 20 opérations il y eut 20 succès.

Comme M. Mayer, il croit que les grandes plaies sont plus favorables que les petites à la suppuration, cependant une petites plaie a de grand dangers, car tout cristallin qui sort avec peine, contusionne les bords de cette plaie et provoque la suppuration. Il y a donc un juste milieu à prendre.

Comme M. Meyer aussi, M. Panas est partisan des pansements peu répétés, car si en chirurgie générale l'immobilité est nécessaire pour la réunion des lambeaux, elle est surtout indispensable pour l'œil. Il croit donc qu'il est d'une bonne pratique de ne pas ouvrir l'œil avant 2 ou 3 jours ; mais toutes les 24 heures il enlève le pansement qui est dur, sale, insupportable, pour le malade et cela sans ouvrir l'œil, la paupière étant l'image de ce qui se passe intérieurement.

M. Dufour dit que les infections oculaires viennent parfois de l'infection d'une autre partie de l'organisme qu'on ignore, telle que plaie des membres, entérite, etc., etc.

M. de Wecker. La suppuration ne dépend ni de la plaie cornéenne, ni de l'iridectomie, mais bien de l'ouverture de la capsule. En effet, il cite des cas où une simple discission, capsulotomie, a amené la suppuration.

Il insiste de nouveau sur les soins de propreté, et recommande à l'opérateur et aux aides de laver leurs mains dans une solution phéniquée.

Comme M. Panas, il fait une différence entre ouvrir les yeux et changer le pansement, qui est insupportable après 24 heures. Il ne faut jamais faire porter l'œil opéré en bas, pour examiner la plaie, avant le 3me jour, car, par cette manœuvre, la plaie frotte contre la paupière et s'irrite.

A Londres, pendant le dernier congrès, M. de Wecker, établissant ses statistiques, avait rapporté 6 cas de phlegmon, tandis qu'il employait le *spray phéniqué*. On lui permettra de dire aujourd'hui, que depuis cette époque, ayant complètement cessé l'usage du *spray*, il n'a pas eu un seul phlegmon sur 400 cataractés opérés.

M. Galezowski répond à M. Panas que la non iridectomie n'arrête la panophtalmie que parce qu'elle permet aux lèvres de la plaie d'être mieux en coaptation. Comme M. Gayet, il a observé la loucherie formée par des leucocytes autour des plaies. Enfin, il dit à M. Meyer que l'extraction sans iridectomie n'exige pas une plaie plus grande. Il fait toujours, dans la cornée même, un petit lambeau dont les dimensions sont subordonnées au volume du cristallin. Mais il fait ce lambeau exactement le même, qu'il fasse ou non l'iridectomie.

M. Dehenne attribue surtout les insuccès à une cause générale.

M. Meyer ne change pas le pansement pour favoriser la coaptation des lèvres de la plaie. Il prétend qu'on en favorise la désunion en relâchant la compression, quand on change le bandage. M. Panas dit que les malades ne supportent pas le pansement, c'est tout à fait le contraire quand il est bien fait, quand toutes les cavités sont bien garnies. Le bandage permanent n'est pas douloureux, il le devient pendant quelques heures après son changement.

Il ne pense pas, comme M. de Wecker, que le point de départ de la suppuration soit dans l'ouverture de la capsule. Si on n'a pas fait préalablement des lavages antiseptiques, il ne comprend pas que la suppuration de la cornée parte de la capsule.

M. Abadie, répondant au reproche de M. Panas de ne pas tenir compte des diathèses, consent bien à avouer qu'il n'aura pas les mêmes chances de succès si son malade est diathésique, mais en général, il est certain que tout le mal vient de l'extérieur, et si l'atmosphère était bien pure, on n'aurait pas de suppuration, même dans les cas de diathèse.

A M. Gayet qui a demandé à voir le microbe, il rappelle les expériences de Glendal rapportées par Marey.

M. Panas a dit qu'il ne comprenait pas la division des microbes en classes, M. Abadie rappelle qu'il y a un microbe spécial pour l'ulcère serpigineux, un autre pour l'ophthalmie purulente, et ils ne se ressemblent nullement, et tout le monde peut le voir.

Il revient sur le *spray* et dit qu'il est indispensable. Tous les chirurgiens qui l'ont abandonné, y reviennent. Si ceux, qui opèrent sans *spray* et avec succès, venaient opérer dans certains milieux, on verrait s'ils auraient les mêmes résultats.

Quant aux dimensions de la plaie, elles n'influencent en rien la suppuration, car dans une iridectomie on peut faire sans danger la plus grande plaie possible. Il n'en est pas ainsi dans la cataracte, car là il y a quelque chose de plus, la sortie du cristallin ; et le danger vient, soit du cristallin, qui en sortant contusionne la plaie, soit de la réaction trop vive qui s'opère dans l'œil, soit peut-être de la capsulotomie, comme l'a dit M. de Wecker.

M. Courserant appuie ce qui a été dit sur les soins de propreté et les pansements rares. Il n'emploie pas de *spray* et n'a jamais eu de phlegmon.

M. Gayet présente une planche représentant un œil opéré de cataracte où s'est trouvée une infiltration de leucocytes venant des procès ciliaires et de derrière l'iris.

M. Poncet. La cicatrisation des plaies pour l'iridectomie et pour la cataracte comprend des éléments essentiellement hétérogènes.

M. Dor, *président*, résume les débats et conclut en faveur des soins de propreté préconisés par M. de Wecker.

M. Motais. *De l'emploi des louchettes consécutivement à l'opération du strabisme convergent.* — Il applique les louchettes sur l'œil opéré, et cela ne le fatigue pas. Il les met immédiatement après l'opération. Suivant le degré de déviation en dehors qu'il veut obtenir, il pratique à la louchette une fente verticale sur le diamètre vertical ou en dehors de ce diamètre. Puis, l'œil bon étant fermé, le malade, pour voir, est obligé de regarder à travers la fente verticale et d'exercer ainsi son œil. Il laisse ainsi la louchelte pendant quinze jours de façon à permettre au muscle d'avoir repris ses adhérences.

M. Motais employé les louchettes dans 60 cas et a obtenu, grâce à leur emploi, en moyenne 5 degrés de correction. Chez les enfants il a pu obtenir en cinq jours jusqu'à 10 degrés, c'est-à-dire une correction de 2 millimètres.

M. Dor, *président*, fait remarquer à M. Motais que le procédé n'est pas nouveau et a déjà été employé.

La séance est levée à midi.

Séance du 1er février. — 9 *heures du matin.*

M. Meyer, au nom du comité d'initiative propose de nommer M. de Wecker président de la séance.

A l'unanimité, la présidence de M. de Wecker est votée. Mais, à ce moment, M. de Wecker étant absent, M. Meyer conserve la présidence provisoire qu'il garde d'ailleurs durant toute la séance.

Présidence de M. Meyer.

M. de la Peña. *Kyste hydatique echinocoque de la cavité orbitaire droite.* — Il s'agit d'un jeune homme de quinze ans, de la province de Madrid, qui se présente à la clinique de *M. de la Peña* le 13 janvier 1883. Il offre une forte exophtalmie de l'œil droit qui est projeté en haut et en dehors. Cet œil et toute la région orbitaire sont le siège de douleurs très violentes. La cornée suppure, toute la conjonctive est hypertrophiée, les mouvements de l'œil sont impossibles. La vision est abolie. Émaciation générale; pas d'antécé-

dents syphilitiques. Ponction avec le trocart dans la cavité rétro-orbitaire sans résultat. M. de la Peña pratique alors l'énucléation. L'œil enlevé, il trouve en arrière une poche kystique implantée dans la partie interne et inférieure de la cavité orbitaire. Il en fait l'ablation. L'examen histologique de la pièce fit découvrir adhérant à la paroi du kyste, de nombreux crochets caractéristiques des échinocoques.

Le Dr de la Peña, qui a déjà observé à sa clinique un autre cas à peu près dans les mêmes conditions est d'avis que ces tumeurs présentent, en général, trois périodes distinctes dans leur évolution :

1° Légère exophtalmie, acuité visuelle et tension intra-oculaires normales, douleurs faibles et passagères.

2° L'exophtalmie augmente, perte partielle de la vue ; grande tension intra-oculaire.

3° Exophtalmie considérable, direction du globe oculaire en dehors ; vision complètement abolie ; sphacèle de la cornée.

M. Boucheron. — *De l'épithélium aquipare et vitréipare des procès ciliaires.* — M. Boucheron se propose d'aborder un des côtés de la grande question des liquides intra-oculaires par l'*étude de l'épithélium sécréteur de l'humeur aqueuse* et de *l'humeur vitrée*, épithélium qui recouvre les procès ciliaires.

Il rappelle que dans la vésicule oculaire de l'embryon, une partie seulement de l'épithélium qui la constitue se différencie en éléments nobles nerveux rétiniens, c'est une partie du feuillet antérieur, *toutes les autres parties au contraire restent à l'état d'épithélium.* Ainsi, le feuillet postérieur devient l'épithélium choroïdien et, ce qui intéresse ici particulièrement, dans les portions antérieures de la vésicule, les deux feuillets épithéliaux s'adossen-pour former ultérieurement, sur les procès ciliaires et la face postérieure de l'iris, les *deux couches épithéliales*, que M. Bouchet ron propose d'appeler l'*épithélium aquipare et vitréipare.*

L'humeur aqueuse, s'épanche aussitôt formée, dans la chambre antérieure. Pour l'humeur vitrée le phénomène est plus compliqué, *le liquide mucineux fabriqué par les cellules mucipares des procès cilaires s'insinue entre les mailles du tissu conjonctif* qui entoure les vaisseaux rétro-cristalliniens et hyaloïdiens. Le *vitreum* n'est pas un tissu muqueux défini, mais *un liquide mucineux renouvelable, inclus dans une trame conjonctive* permanente qui se raréfie et se différencie chez l'adulte.

Chez l'adulte, M. Boucheron étudie ces épithéliums de préférence sur les animaux albinos, pour que rien ne soit masqué par la présence du pigment. Ce pigment, d'ailleurs, ne modifie en rien le phénomène de sécrétion des humeurs, puisque son rôle

consiste seulement dans l'obscurcissement de l'intérieur de l'œil.

Chez le lapin albinos, les *cellules vitréipares* forment *deux couches superposées* : la *superficielle* est composée de cellules *cylindro-coniques*, les unes volumineuses, claires, à gros noyau; les autres étroites, sombres, à noyau allongé. Dans *la couche profonde*, les *cellules sont cuboïdes*, à noyau sphérique. — Éléments accessoires : Dans le fond de l'intervalle situé entre les procès ciliaires (vallon ciliaire) on observe un grand nombre de *globules blancs*, finement granulés, de toutes dimensions, disposés sur 4 ou 5 couches, et interposés entre les fibres du ligament suspenseur (leucocytes diapédés). Il existe aussi des *cellules à noyau très coloré* par le carmin, à protoplasma très peu volumineux.

Sur la crête du procès ciliaire, les fibres du ligament suspenseur sont couchées sur les cellules épithéliales.

Le point de passage entre l'épithélium vitréipare et la rétine se fait très brusquement chez le lapin. Au contraire, chez l'homme, dans la région dite zone ciliaire, les cellules de la couche superficielle sont très allongées et ont subi par conséquent déjà un commencement de différenciation.

L'*épithélium aquipare* forme aussi deux couches, la *superficielle* est composée de *cellules cuboïdes* plus ou moins aplaties, claires avec un gros noyau et nucléole. La *couche profonde* renferme des *cellules cuboïdes*, également claires. Ces mêmes cellules existent sur la face postérieure de l'iris, disposées en festons peu saillants chez l'homme, plus volumineux chez le lapin.

Cette description confirme et précise les descriptions anciennes.

Au point de vue *physiologique*, M. Boucheron insiste sur ce que, pour l'humeur aqueuse, les liquides sortis des vaisseaux ciliaires sont obligés de traverser les épaisses couches de cellules de l'*épithélium aquipare. Ces cellules arrêtent au passage* un certain nombre des matériaux du sang. Leur rôle sécrétoire est surtout une *sélection* à la manière des cellules des tubuli rénaux qui servent à la sélection des substances contenues dans le sang.

Pour l'humeur vitrée, M. Boucheron compare l'*épithélium vitréipare* à l'épithélium mucipare des synoviales, et le liquide mucineux synovie au liquide mucineux du corps vitré. Seulement la mucine synoviale tombe dans une cavité unique, la cavité articulaire, tandis que le *liquide mucineux oculaire s'insinue dans les mailles raréfiées d'un tissu nettement conjonctif* chez l'embryon, et qui, chez l'adulte, *repasse à l'état conjonctif à la suite des phénomènes inflammatoires*, comme dans les décollements rétiniens anciens. L'humeur vitrée serait soumise à un renouvellement incessant et à une évacuation concomitante par des voies éliminatrices encore mal connues. La trame seule est persistante.

Quant à la *nature de ce revêtement épithélial* du système uvéal, c'est pour M. Boucheron, *une membrane séreuse mucipare et séripare.*

Au point de vue *pathologique*, cette *conception que le tractus uvéal est une séreuse, sert de base à l'interprétation des phénomènes morbides* dont ces membranes sont le siège. *Les affections du tractus uvéal sont des sérites.*

En effet, le phénomène principal de l'inflammation des séreuses c'est *la formation d'exsudats* soit séro-fibrineux, fibrineux, séro-purulents, purulents, hémorragiques, etc. Tous ces exsudats sont directement constatables du côté de l'iris. Ils existent aussi à des degrés divers sur le reste du tractus uvéal.

Sur les procès ciliaires, des exsudats fibrineux peuvent se former dans des cyclites graves (M. Boucheron en cite un cas observé par lui). Chez le cheval, dans l'iridoclyclite périodique, d'abondants exsudats fibrineux recouvrent les procès, l'iris et la cornée. C'est que la matière fibrinogène exsudée des vaisseaux sous forme liquide, traverse les cellules épithéliales, se *mêle à l'humeur vitrée, s'y coagule* en présence de la matière fibrino-plastique fournie par les globules blancs et autres éléments. Ainsi se forment des flocons de matière fibrineuse dans le vitréum. Si l'inflammation est violente, si la nature fibrinogène est abondante, elle peut *se coaguler à la surface même de l'épithélium des procès* ciliaires.

Dans les cas légers, l'exsudat existe seulement dans le corps vitré. Des exsudats purulents, hémorragiques s'épanchent aussi à travers l'épithélium vitréipare dans le corps vitré.

Quand l'exsudat est surtout séreux, tantôt il n'y a pas hypertonie persistante, si les voies d'évacuation sont libres; tantôt il y a hypertonie, étranglement intra-oculaire, état glaucomateux, quand les voies d'évacuation sont insuffisantes.

Le processus de ces cyclites à exsudats est tantôt aigu, tantôt chronique, et tantôt il évolue par crises successives, à la manière des synovites articulaires. Des membranes peuvent même succéder aux pseudo-membranes.

Dans ce même ordre d'idées, le décollement rétinien serait produit par un *exsudat choroïdien* précédé par une modification pathologique du corps vitré, comme en témoignent des flocons d'humeur vitrée, précurseurs et contemporains du décollement. — La séreuse uvéale est *le siège des manifestations des diathèses* au même titre que les séreuses articulaires et autres.

M. Poncet. Il y a deux questions dans la communication : l'anatomie et la physiologie du cercle ciliaire. Il est d'accord avec M. Boucheron au point de vue anatomique, si ce n'est sur les cel-

lules de la partie antérieure de la rétine qu'il n'a pas assez différenciées et qui sont des cellules à pied.

Quant à la physiologie, M. Boucheron est seul de son avis; il n'a pas apporté de preuves; et quant aux exsudats fibrineux, ils sont la conséquence de la migration des leucocytes venant de la rétine et non des cellules.

M. Abadie. M. Boucheron a dit que ces cellules avaient un grand rôle et servaient à la nutrition des milieux de l'œil, ce n'est qu'une hypothèse qu'il était facile de vérifier expérimentalement. — Il rappelle les expériences d'Ulrich. — En les répétant et irritant l'œil, il était facile de faire ressortir le rôle nutritif de ces cellules.

M. Boucheron. Il y a, en effet, une grande différence entre les cellules des procès ciliaires et les cellules de la partie antérieure de la rétine; quant à l'exsudat il ne croit pas à l'organisation des leucocytes.

M. Boucheron répond à M. Abadie qu'il ne fait que donner le résultat de sa première étude et qu'il a l'intention de continuer ses recherches.

M. Chibret. *Nouveau traitement chirurgical du glaucome. — Thérapeugénie de l'affection.* — Bien que l'auteur travaille le glaucome depuis 6 ans, cette communication ne devait pas être faite aussi prématurément. Ce qui l'a décidé à la produire, c'est une conversation avec le Dr Poncet confirmant au point de vue histologique les inductions qui avaient été édifiées sur la clinique. L'auteur pourrait produire plusieurs observations, mais il veut exclure celles qui ne sont pas *absolument* probantes; il ne parlera que de deux cas.

Ce procédé consiste à faire dans la cornée, avec le couteau arrêt de de Wecker, à 2 ou 3 millimètres du limbe et en dehors, une incision *oblique* à travers les lames cornéennes. Cette incision est rouverte tous les jours pendant trois semaines, de manière à évacuer la chambre antérieure à chaque fois, en entre-bâillant les lèvres de la cicatrice. Pas de bandeau. Ésérine, s'il y a de la tendance au prolapsus irien sans réduction spontanée de l'iris.

Première observation. — Le nommé Dosgilbert, de Thiers (Puy-de-Dôme), âgé de soixante ans, se présente, le 12 mai 1879, à la clinique Glaucome subaigu inflammatoire. Voit les doigts à 10 pieds (illettré).

Pupille dilatée, tonus augmenté, injection périkératique, trouble des milieux et de la cornée. Début huit jours, chambre antérieure réduite, va mieux depuis la veille.

Le malade refuse l'iridectomie qui lui est proposée.

Le 1er octobre 1880, le malade revient avec O. G. porteur de

glaucome absolu. Excavation énorme, tonus exagéré, O.D. Est atteint depuis trois jours d'un glaucome subaigu inflammatoire, et voit les doigts à 10 pieds, on fait une paracentèse avec le manuel opératoire ci-dessous décrit. Réouverture quotidienne avec un stylet d'acier. Dès le lendemain amélioration et retour à un état voisin de l'état antérieur à l'attaque. Jours suivants de même. Le malade part le 17 octobre 1880; il revient le 15 novembre 1880, en bon état à tous points de vue. Pas d'excavation. Transparence des milieux. Réouverture de la cicatrice avec le stylet. Quatre heures après, nouvelle réouverture pour le massage de l'œil avec pressions combinées, à travers les paupières sur les deux extrémités de la cicatrice.

Le massage est ordonné au malade qui le pratiquera lui-même. Le 27 décembre 1880, par le massage, on fait disparaître la chambre antérieure et on ramollit l'œil sans émission de liquide à travers la cicatrice. Le malade, revu depuis lors en 1881 et 1882, à de fréquentes reprises, a conservé le résultat acquis; son champ visuel est conservé, ses milieux sont transparents, pas d'excavation. La vue reste bonne et uniformément bonne, sans alternatives, de troubles passagers avec améliorations consécutives, ce qui est le meilleur indice de guérison. Le 21 juin 1882, on constate, pour la première fois, un peu d'opacité équatoriale du cristallin en dehors. Peut-être est-ce un phénomène de maturation produit par l'apposition du stylet lors des réouvertures. La vue est toujours bonne du reste, et le malade n'a pas constaté de diminution.

Seconde observation. — M. Schmückel, quarante-huit ans, domicilié à La Palisse (Allier), se présente le 25 novembre 1882, avec glaucome absolu simple *O. D.* et glaucome simple *O. G.* Hm = 3 D environ; $S < 1/3$ Donders; $S = 1/10$ opht. Badal. Champ visuel très rétréci et ayant pour expression 1,212.

Excavation profonde des deux yeux tonus exagéré, léger trouble des milieux, aspect glaucomateux, mydriase. Début, un an; O. G. 7 mois. Glaucome absolu O. D. depuis 6 mois.

Esérine à plusieurs reprises, et le lendemain paracentèse selon le manuel opératoire décrit.

Jours suivants, réouverture de la cicatrice non plus par le stylet, mais par un massage en haut et en bas à travers les paupières et portant sur les deux extrémités de la plaie cornéenne, de manière à en produire l'entre-bâillement et à amener l'écoulement de l'humeur aqueuse. On remarque à plusieurs reprises, qu'il se forme une *perle* intra-cornéenne au début de massage. Cette perle est produite par l'engagement de l'humeur aqueuse à travers la plaie oblique de la cornée et la résistance de la membrane de Bowman qui s'oppose à la pression alors que la membrane de Descemet a déjà cédé.

La formation de cette perle m'a donné l'idée que, probablement, le mécanisme de la curation par ce procédé est le suivant :

La réouverture quotidienne de la plaie contrarie la cicatrisation de la membrane de Descemet, et l'écoulement de l'humeur aqueuse amène cette membrane dans le trajet intracornéen de la plaie. Il se forme des adhérences entre les lèvres de la plaie descemienne et les parties contiguës de la plaie cornéenne, de telle sorte que la membrane de Descemet, au lieu de se réunir bout à bout se perd dans les lames de la cornée et assure une communication directe et définitive entre la chambre antérieure et les espaces interlamellaires de la cornée.

M. Poncet à qui l'auteur communiquait hier son induction lui a répondu qu'elle était justifiée par l'examen histologique de nombre de cicatrices où les conditions de cicatrisation étaient bien moins propres à la formation de l'enclavement de la membrane de Descemet.

En sorte que dans les cas dont il est question dans ce travail, il se forme une cicatrice à *infiltration* pour employer une expression propre.

D'ailleurs, l'auteur a remis au professeur Gayet un œil de lapin irédectomisé et où une cicatrice cornéenne a été préparée comme dans les observations cliniques, sans craindre l'enclavement irien qui masquerait le phénomène histologique ou en altérerait l'interprétation.

Cet œil n'a pu encore être examiné; l'auteur ne doute pas qu'il ne permette de constater le bien fondé de sa théorie.

Pour en revenir au malade à la perle, après une réouverture quotidienne de sa cicatrice pendant 3 semaines, il est parti avec $S = 2/7$ Donders. Depuis lors il a été revu le 3 janvier époque à laquelle son état se maintenait. Il pratique du reste chez lui des massages pour favoriser la production de la cicatrice à infiltration,

L'auteur déclare qu'il n'a pas la prétention de supplanter les autres procédés; il se contente d'en apporter un dont l'efficacité est démontrée par le fait de Dosgilbert, qui atteint de glaucome absolu d'un œil, a conservé le second, grâce au procédé et le conserve encore après 2 ans 1/2. Il ajoute que la méthode doit s'adresser aux cas simples ou subaigus inflammatoires, et qu'elle serait même dangereuse dans les cas franchement inflammatoires qui sont le triomphe de l'iridectomie. Il ne vient pas faire œuvre de révolutionnaire. Il demande simplement une place pour son procédé dans les cas réputés mauvais pour l'iridectomie, et médiocres pour la sclérotomie.

M. Poncet. Le phénomène de recroquevillement de la membrane de Descemet est bien connu, et il se produit chaque fois que cette

membrane est brisée. Aussi quand il se fait dans une plaie, il la maintient ouverte, faisant l'office de corps étranger.

Quant à la perle, il la croit formée par un revêtement épithélial qui se fait dans 24 heures et qui est soulevé par l'humeur aqueuse.

M. Courserant. Les paracentèses répétées sont mauvaises. Quand on fait une iridectomie dans un glaucome, on amène une détente immédiate de la pression, de sorte qu'on risque de voir se produire des hémorragies. Or, si on s'expose à ce danger une fois en faisant l'iridectomie, il n'admet pas que, de gaieté de cœur, on s'y expose deux fois par jour avec les paracentèses répétées.

M. Chibret ne préconise pas son procédé pour le glaucome aigu avec tension exagérée, mais bien pour le glaucome chronique simple.

M. Gayet. Ce procédé n'est pas nouveau et ressemble à celui de Spérino et de son élève *Reymond*. Il l'a vu pratiquer par ces auteurs à Turin, et il a observé des malades ayant subi 150, 200 paracentèses. Les statistiques des cas opérés par ce procédé sont mauvaises. Il reproche à M. Chibret de n'avoir pas examiné le champ visuel.

M. Chibret est aussi l'adversaire des paracentèses répétées, mais son procédé n'est pas celui de Spérino.

M. Bacchi prétend que c'est absolument le même.

M. Meyer ne le croit pas car la plaie de Spérino était presque verticale et, par conséquent très courte.

M. Bacchi reconnaît la justesse de l'observation de M. Meyer. Il ajoute que les résultats obtenus étaient mauvais.

M. Chibret. Le procédé de Spérino ne ressemble nullement à celui qu'il propose, car il fait une plaie très longue de façon à obtenir la formation d'une perle. Il répond à M. Gayet qu'il n'attache pas la même importance que lui au champ visuel, néanmoins il a publié des tracés dans les *Annales d'Oculistique*.

M. Dehenne attache au contraire une très grande importance au champ visuel dans le glaucome.

M. Panas n'a jamais pratiqué l'opération de M. Chibret, il ne veut donc pas poser des objections à son auteur, mais présenter quelques considérations sur la paracentèse dans certains cas déterminé de glaucome. Il raconte l'histoire d'une malade, qui, atteinte de glaucome double, fut opérée de l'iridectomie sans obtenir aucune amélioration. Il fit, quelque temps après, une paracentèse dans le plaie sclérotico-cornéenne faite antérieurement pour l'iridectomie et obtint des résultats surprenants. L'un des deux yeux a complètement guéri, l'autre s'est considérablement amélioré et, depuis trois ans, les résultats se sont maintenus.

M. Meyer. Combien de jours après l'iridectomie fut faite cette paracentèse ?

M. Panas. Vingt et un jours après la première opération, les symptômes glaucomateux ayant reparu huit jours après l'iridectomie.

M. Masselon. L'opération, dont vient de parler M. Panas, a déjà été pratiquée par M. de Wecker qui l'a décrite sous le nom de *cicatrisotomie*.

M. Abadie. Cette seconde opération, faite à si brève échéance, ne prouve pas grand'chose, car il est bien difficile de dire si les résultats obtenus ont été donnés soit par la première, soit par la seconde. Il y a, en effet, des cas où l'iridectomie momentanément n'agit pas; les résultats ne surviennent que plus tard. L'iridectomie est une opération bonne dans les glaucomes aigus et restera le traitement à employer dans ces cas. Quant au glaucome chronique, personne n'emploie plus aujourd'hui la méthode de de Græfe, c'est-à-dire la double iridectomie opposée. M. Abadie est partisan d'une iridectomie d'abord, et de la sclérotomie ensuite, si les accidents glaucomateux reparaissent.

Il rapporte ensuite l'histoire d'une malade atteinte de glaucome absolu d'un œil depuis dix ans, et de glaucome subaigu de l'autre œil, ayant subi d'abord la sclérotomie sur ce dernier, puis après récidive, une iridectomie. Les accidents s'étant encore reproduits, la malade ne voulant plus que l'on touche à son œil M. Abadie, a appliqué le procédé de Badal : l'élongation de la branche nasale. Non seulement il en a fait l'élongation, mais il l'a même arrachée, et momentanément les douleurs ont cessé, la densité de l'œil a diminué. Il est vrai que, depuis, il s'est produit des oscillations dans l'état de la malade, et il ne peut encore tirer aucune conclusion de sa tentative.

M. Chibret a déjà parlé de ces oscillations qui se produisent chez les glaucomateux quel que soit le procédé opératoire employé.

M. Masselon, voulant satisfaire le désir de M. Panas, affirme que les résultats obtenus par la *cicatrisotomie* ont été satisfaisants.

M. Galezowski trouve l'observation de M. Panas très intéressante et encourageante. Il rappelle les oscillations qui suivent toute opération de glaucome, et qui cessent plus tard pour laisser le mieux s'affirmer. Ce mieux bien souvent dépend de la qualité du myotique employé après l'opération. Il préconise l'emploi du chlorhydrate de pilocarpine à la dose de 15 ou 20 centigrammes pour 10 grammes d'eau. Il lui reconnaît une grande supériorité sur l'ésérine. Il rappelle le cas d'une malade qu'il soigne actuellement avec M. Mayer. Atteinte de glaucome subaigu avec pulsation de l'artère centrale à tel point que l'opération avait été jugée indispensable et urgente, elle a vu tous les accidents grandement

s'amender par l'instillation du collyre de pilocarpine, de sorte qu'aujourd'hui la vision est en partie rétablie, et l'opération peut être, sans danger, renvoyée à une époque ultérieure.

M. Courserant demande à M. Abadie si la malade à laquelle il a pratiqué l'élongation de la branche nasale, ne présentait pas quelques traces d'ophtalmie sympathique, survenant de l'œil opposé atteint de glaucome absolu depuis dix ans.

M. Abadie. Il est impossible d'admettre l'ophtalmie sympathique. L'œil perdu est atrophié, indolore, et l'œil qu'il a opéré présentait tous les caractères d'un glaucome et non d'une irido-choroïdite.

M. Panas regrette que M. Abadie n'ait pas pu faire la cicatrisotomie, les trois modes opératoires auraient ainsi pu être jugés comparativement sur le même œil. Néanmoins l'observation de sa malade est très intéressante. Quant à la malade dont il a parlé, dans l'intervalle de trois semaines écoulé entre les deux opérations, il avait fait des instillations d'ésérine sans aucun résultat. Il propose de donner à l'opération dont il a parlé, la paracentèse dans la plaie sclérotico-cornéenne faite antérieurement pour l'iridectomie, le nom plus scientifique d'*oulectomie*.

M. Chibret insiste pour dire qu'il n'a pas imité Spérino dont il ne connaissait pas le procédé et il ajoute que ses résultats ne sont pas les mêmes.

M. Meyer croit qu'il ne faut pas se hâter de faire l'iridectomie dans ces accès de récidive survenant après une opération de glaucome, les myotiques suffisant quelquefois à les guérir.

M. Dehenne. *Tumeur lacrymale congénitale.* — Il rapporte le cas d'une tumeur lacrymale congénitale qu'il considère comme un fait excessivement rare. Il l'a traitée comme un abcès ordinaire et l'a ouverte.

M. Terson a observé deux cas de ce genre.

M. Parinaud a observé une tumeur lacrymale congénitale chez un enfant dont les parents étaient syphilitiques. L'emploi de l'iodure de potassium à l'intérieur l'a complètement guéri.

M. Courserant cite un cas de tumeur lacrymale congénitale dans les deux yeux.

M. Galezowski en a vu quelques exemples qui ont guéri avec de simples injections d'eau. Ces tumeurs sont moins rares que ne le croit M. Dehenne.

M. Poncet. *Anatomie pathologique d'un moignon d'œil ayant subi l'amputation de Critchett et déterminé une ophtalmie sympathique.* — L'œil a été opéré par M. Gillet de Grandmont qui après avoir fait l'amputation en a pratiqué l'énucléation. La rétine présentait un décollement infundibuliforme. Il s'était fait une

collection de pus entre la choroïde et la rétine. La choroïde est atrophiée. Le pus est venu des procès ciliaires. Le nerf optique est atrophié, les nerfs ciliaires le sont également. On y constate cependant la persistance des cylindres, mais sans myéline.

M. Panas. Depuis quand l'œil sympathisant était-il perdu? Quel intervalle y a-t-il eu entre l'amputation et l'énucléation.

M. Gillet de Grandmont. La malade avait un œil atrophié, elle portait un œil artificiel. Elle présentait une irritation que l'on crut tenir à la prothèse. On la supprima et l'irritation persista. On fit alors l'amputation, les phénomènes inflammatoires continuèrent et enfin six semaines après on énucléa l'œil.

M. Panas. Ce cas n'enseigne pas grand chose sur la marche suivie pour la transmission de l'ophtalmie sympathique.

M. Poncet. La transmission s'est certainement effectuée par les ciliaires.

De son observation il conclut que l'amputation est nuisible quand il y a un décollement rétinien, que l'œil est mou.

Elle sera bonne dans les cas d'ectasie.

M. Courserant présente un *nouvel ophtalmoscope à deux observateurs*.

Cet ophtalmoscope, construit par M. Nachet jeune, est basé sur la propriété que possède le verre platiné, de réfléchir une partie des rayons lumineux qui tombent à sa surface, tout en restant assez transparent pour permettre de voir l'image à travers cette couche de platine.

Cet ophtalmoscope donne la certitude absolue que le second observateur (celui de côté) percera toujours le fond de l'œil, lorsque la personne tenant l'instrument, et regardant comme à l'ordinaire au centre du miroir, aura l'image rétinienne devant son œil.

M. Chibret[1], au nom de M. Despagnet, présente une trousse d'oculiste. Frappé des inconvénients qui résultaient pour le praticien de se faire constamment suivre de sa boîte à instruments, M. Despagnet a fait construire par la maison *Mariaud* une trousse portefeuille contenant tous les instruments nécessaires pour la chirurgie courante de l'œil. Elle renferme tout ce qu'il faut pour le traitement des affections des paupières, du sac lacrymal, pour l'extraction des corps étrangers de la cornée, pour les paracentèses, les scarifications, etc., etc., et le tout sous un très petit volume, de sorte que la boîte ne sera plus nécessaire que pour les grandes opérations, cataracte, strabisme, énucléation.

M. Meyer lit une lettre de la Société internationale pour l'amé-

1. Je suis heureux de l'occasion qui m'est offerte d'adresser tous mes remerciements à mon ami le Dr Chibret pour la présentation qu'il a bien voulu faire en mon nom. F. D.

lioration du sort des aveugles, qui fait appel à la bonne volonté des membres de la Société pour établir une statistique de recensement des aveugles dans les départements.

La Société se réunit en séance d'affaires.

La séance est levée à midi 30.

Tel est le compte rendu de ce premier congrès qui nous fait bien augurer de l'avenir. La plus grande courtoisie n'a cessé de présider à toutes les discussions. Les savantes communications que l'on a produites, l'ampleur des débats qu'elles ont soulevés, prouvent suffisamment que la création de la nouvelle Société était indispensable. A nous tous maintenant de nous mettre à l'œuvre, pour que la réunion de 1884 soit digne de celle qui vient de tenir si brillamment ses séances. FÉLIX DESPAGNET.

BIBLIOGRAPHIE

En vue de l'importance qu'a toujours un point quelconque de chronologie médicale, surtout si le fait se trouve rehaussé par le nom de l'auteur, je me sens attiré à traduire et reproduire ici un paragraphe (pag. 122; tom. II) du « *Tratado de las enfermedades de los ojos* » du Dr Del Toro, où il s'occupe du traitement de la cataracte par extraction.

« J'ai décrit la kératotomie telle que la pratiquent les étrangers et notamment en Espagne, mais il existe un autre procédé qui fut suivi presque traditionnellement par les chirurgiens de Cadix qui, même aujourd'hui s'emploie par quelques-uns et qui tend à remplir le désidératum des oculistes modernes de faire l'extraction du cristallin enveloppé par sa capsule.

» J'ignore qui fut le premier à l'employer et je sais seulement que les Drs Lazo, Benjumeda (père), Sola, España et d'autres anciens opérateurs l'employèrent toujours et que c'est d'eux qui l'apprirent de ceux qui exercent actuellement à Cadix comme tous les autres élèves répandus par la péninsule.

» Je vais le décrire tel que je le fis dans le n° 17 de la 2e année la *Revista de Ciencias médicas*.

» Les instruments spéciaux dont se servaient les professeurs indiqués, sont : Un élévateur pour la paupière supérieure, fait en fil de fer; un autre dépresseur de l'inférieure fait à l'aide d'une plaque métallique étroite, dont la portion inférieure se retournait en dehors en formant une sorte de crochet destiné à contenir un poids, qui

servait à maintenir écartée cette paupière d'une façon automatique, et il y avait encore un dernier instrument qu'on appelait *ophtalmostat*, analogue à la pique de Pamards, mais qui en se recourbant jusqu'à angle droit, permettait de s'appuyer sur la joue.

» Ce procédé diffère tout simplement de celui généralement employé, en ce qu'après avoir pratiqué la section cornéenne, on ne fait pas de kystitomie et en appliquant la main gauche (kératotomie supérieure, œil gauche) sur le front de l'opéré, la paume sur la peau et le pouce en bas reposant par son extrémité sur la paupière supérieure; la main droite dans une position pareille sur la joue avec les quatre derniers doigts prenant point d'appui contre le bord de la machoire et le pouce en haut reposant sur la paupière inférieure, on fait une faible pression avec les deux pouces, pression qui doit se porter sur le globe de l'œil d'une façon graduelle et incessante, un peu plus forte vers la partie supérieure pour luxer l'appareil capsulo-cristallinien en haut et en avant.

» La pression se continue encore mais plus faible, pour ramener la lentille en dehors et on la cesse dès que la sortie touche à son terme.

» Pour que l'opération ait du succès, il faut :

1° Que le lambeau cornéal empiète aproximativement la moitié de cette membrane;

» 2° Que la pression soit pratiquée modérément mais soit graduelle et soutenue;

» 3° Qu'elle soit arrêtée presque complètement dès que le cristallin apparaît entre les lèvres de l'incision. »

Ce même procédé, je l'ai vu être préconisé par Sperino, dans le Congrès ophthalmologique de 1857, comme sien mais pour prouver l'inexactitude de son assertion il suffit de rappeler que les Drs Laso et Benjumeda firent cette opération il y a déjà 40 ans, et que dans « *la Cronica de los Hospitales* » journal qu'on publiait à Cadix en 1849 on parle de ce procédé, et même le Dr A. de Garcias Alvarez en fit la description sous le nom de *Procédé espagnol pour l'extraction de la cataracte.* Dr Aguilar.

Ferradas. — Lecciones clinicas de las enfermedades de los ojos. — Sous ce titre, le Dr Ferradas (de Madrid) a publié un résumé de ses conférences données à l'Académie préparatoire des médecins militaires. L'ouvrage est divisé par leçons qui comprennent tout ce qu'il y a de plus important dans la pathologie oculaire. Mais comme il est facile à comprendre, il s'est étendu beaucoup plus dans les affections externes et aiguës, par rapport à son but. C'est ainsi qu'il dédie trois leçons aux maladies de l'iris et sept à celles de la conjonctive, tandis que le strabisme par exemple ou les affections du fond de l'œil forment le travail d'une seule leçon.

La première est consacrée à l'histoire de l'ophtalmologie, depuis les premiers temps historiques jusqu'à nos jours, en faisant l'analyse de chaque époque avec les auteurs et les ouvrages qui leur appartiennent.

Dans la deuxième, il commence l'étude de l'iritis, de sa sympto-

matologie, de ses formes, de sa marche, etc., pour l'appliquer aux malades existant dans son service et joindre de cette façon la théorie à la pratique; le traitement est l'objet d'une attention tout à fait particulière. Ensuite il entre dans l'étiologie, dans les complications qui peuvent se présenter, et termine en passant en revue les affections qui peuvent siéger dans l'iris, non sans faire aussi une étude complète de ses notions anatomiques et physiologiques.

La leçon V correspond à la cataracte, et avec les quatre suivantes il en fait l'étude anatomique, pathologique et thérapeutique, surtout chirurgicale, faisant à ce point de vue un examen critique des différents procédés opératoires.

Les affections de la conjonctive, avons-nous dit, font le sujet des sept leçons consécutives, dont la première a pour but l'Anatomie et la Conjonctivite catarrhale; la conjonctivite purulente et blennorragique, est à elle seule l'objet de la leçon XIII; de même que la diphtéritique et l'exantématique, remplissent la leçon XIV.

L'ophtalmie pelagreuse ou mal de saint Ignace est traitée seule dans une même leçon avec quelques mots de l'éléphantiasis. Comme l'auteur a été le premier à attirer l'attention sur elle, et qu'il a marqué sa place dans le tableau nosologique, il a fait d'elle une description tout à fait spéciale dont nous croyons utile de transporter ici les traits les plus saillants.

Il admet aussi pour l'ophtalmie, les périodes qui ont été considérées dans la maladie générale qui la développe, c'est-à-dire, trois. Dans la première, les patients se plaignent d'ardeur et de picotements à la paupière, larmoiement, photophobie; la conjonctive présente un teint rouge jaunâtre, luisant et très caractéristique, ses vaisseaux sont engorgés et variqueux; la chambre antérieure offre le même aspect que s'il s'agissait d'une aquio-capsulitis. Quelques jours après, de trois à quatre, la peau qui recouvre les paupières est le siège d'une tuméfaction dure qui lui donne une teinte violacée : du septième au neuvième jour a lieu une desquamation spontanée. Les symptômes généraux qui accompagnent ces périodes sont la céphalalgie et quelquefois des vomissements. Les symptômes fonctionnels de l'œil sont en raison inverse avec ceux de la peau en général, c'est ainsi que quand ils sont plus marqués sur le dos de la main ils ont une décroissance remarquable du côté de l'appareil de la vision. Ensuite, quand la période de rémission arrive, les malades voyent des mouches volantes, la vue est un peu trouble et dans la conjonctive il reste encore une injection périphérique, mais placée non sur elle mais sur la sclérotique, ce qui lui donne l'apparence de la sclérite rhumatismale.

La deuxième période est la résultante de la récidive de la première: l'injection périkératique devient une injection tomenteuse et répandue par tout le globe qui aboutit parfois même à un vrai bourrelet chémosique: les mêmes symptômes de la première période se trouvent ici beaucoup plus accentués, cependant les picotements n'existent pas: la chambre antérieure est tout à fait trouble. Les symptômes généraux ont un plus fort degré. A la céphalalgie

s'ajoutent des douleurs générales, comme si c'était un rhumatisme aigu et des picotements insupportables occupent les mains et le thorax, donnant lieu à des phlyctènes remplis d'une sérosité jaunâtre. Il y a polydipsie, anorexie, insomnie, constipation et des urines abondantes, claires et avec réaction albumineuse.

Il faut noter un fait : tandis que dans la première période, l'atropine et toute autre sorte de collyre provoquait des douleurs intenses de la région oculaire, ici elle donne au contraire un soulagement considérable à la souffrance du malade. Quand tous ces phénomènes disparaissent, l'acuité visuelle est fort diminuée.

Dans la troisième période, la tuméfaction des paupières est tellement forte qu'elle ressemble beaucoup à un phlegmon oculaire : on trouve une sécrétion muco-purulente, chémosis, photophobie très intense, accompagnées de manque de sommeil, vomissements, diarrhée, douleurs partout le corps, agitation, sensation douloureuse à l'épigastre, polydipsie, selles alvines, albuminurie avec peu de sécrétion urinaire, pyrosis, la bouche sensible et la langue très fortement rougeâtre excepté dans son centre qui a un teint brun ; enfin, les narines s'œdématient, deviennent sèches et sensible. Les remèdes les plus héroïques sont importants pour combattre l'ophtalmie pelagreuse dans sa troisième période ; on voit la cornée peu à peu, subir une macération, s'ulcérer et faire saillie à travers la perforation des humeurs et membranes de la région antérieure de l'œil. La fièvre élevée et la diarrhée incoercible, sont la cause de la mort des malades qui atteignent ce degré de la maladie.

Mais ce n'est pas tout car il se présente aussi les troubles dans les membranes internes de l'œil, comme il a été possible de le constater à l'ophtalmoscope. Dans les premières périodes on voit la choroïde congestionnée, teintée par places d'un rouge véneux, ses vaisseaux engorgées et même le pouls veineux très prononcé : puis il se présente des flocons dans le corps vitré et l'émigration des granulations pigmentaires de la choroïde qui viennent se placer dans la rétine.

Ce qu'il y a de notable dans ces maladies c'est la myopie (?) plus ou moins forte qui suit la période inflammatoire et qui est la conséquence du trouble choroïdien.

Si la maladie se complique de symptômes cérébraux on peut trouver sur la rétine des foyers apoplectiques, et si nous sommes en face de la troisième période et s'il est possible faire l'examen à l'ophtalmoscope, nous verrons disparaître le rouge de la choroïde sous la pâle blancheur d'une infiltration séreuse généralisée qui peut nous donner l'indice d'une issue fatale par suite de l'exsudation séreuse intra crânienne.

Continuant notre analyse nous trouvons un chapitre réservé à la conjonctivite granuleuse, et les autres variétés avec les diverses lésions qui peuvent se présenter dans la conjonctive, sont l'objet des leçons restantes.

Il n'oublie pas les affections des paupières et des sourcils, auxquelles il consacre une leçon, et les autres deux dernières servent

pour passer en revue le maniement de l'ophtalmoscope et les affections du fond de l'œil.

Nous sommes d'avis que si le but du cours était de compléter l'instruction ophtalmologique des nouveaux médecins militaires, l'auteur aurait dû s'étendre beaucoup plus sur les affections traumatiques de l'appareil de la vision, il a négligé encore le glaucome que non seulement des médecins militaires, mais tous les élèves sortant de l'école devraient connaître sur le bout du doigt.

Cela n'empêche pas que l'ouvrage du Dr Ferradas soit très remarquable, surtout au point de vue du traitement et surtout à la grande impartialité qu'il montre et dont on peut juger par les questions qu'il pose. Les descriptions sont aidées par des dessins chromolithographiques, et l'ensemble compose un beau volume de 460 pages qui mérite d'être classé dans les bibliothèques d'ophtalmologie.

Dr Aguilar.

Nous avons devant nous le *Traité élémentaire d'ophtalmoscopie, optométrie et réfraction oculaire* du Dr Armaignac, traduit en espagnol par le Dr Rodolfo del Castillo, professeur libre d'ophtalmologie à Cordoue.

Nous savons que le livre d'Armaignac remplit un vide qui existait dans la littérature française au sujet de la réfraction oculaire, surtout pour les élèves qui commencent. Jusqu'à maintenant seulement on connaissait des traités trop longs, trop diffus, trop scientifiques pour être avalés d'une première fois, ou empreints de réfraction trouvées dans les traités des maladies des yeux en général et qui par leurs bornes si peu éloignées laissaient le lecteur profane presque dans la même ignorance. Mais ce même vide existait encore plus dans la littérature espagnole ou particulièrement à ce sujet, il n'y avait que des articles dus à mon excellent ami, le Dr Carreras Arago, au Dr Perez Caballero et quelques autres, et c'est ce vide que remplit la version du Dr Rodolfo del Castillo donnant non exactement la traduction de l'édition française d'Armaignac mais avec des corrections faites tout exprès par l'auteur, ce qui revient presque à une nouvelle édition.

Le nom du traducteur était déjà une garantie pour sa beauté, mais ce qui nous à surpris agréablement c'est la clarté de diction, chose indispensable pour bien comprendre les lois, les axiomes et les théorèmes de l'étude physico-pathologique de la réfraction de l'œil humain.

Dr Aguilar Blanch.

Le gérant : Germer Baillière.

Motteroz, Adm.-Direct. des Imprimeries réunies, B, Puteaux

DE L'AMBLYOPIE CROISÉE

ET DE L'HÉMIANOPSIE DANS LES LÉSIONS CÉRÉBRALES

Par le docteur J. GRASSET

Professeur à la Faculté de Médecine de Montpellier.

« Les récentes recherches sur les localisations cérébrales ont remis en question la nature des troubles visuels, en rapport avec les lésions des hémisphères du cerveau. Tandis que de Græfe, dont l'opinion n'a guère cessé d'avoir cours en Allemagne, se basant sur la semi-décussation des nerfs optiques dans le chiasma, soutenait que le seul trouble qui pût être déterminé par une lésion cérébrale devait être l'hémianopsie, M. Charcot montrait, par des faits cliniques, qu'une lésion cérébrale déterminant une hémianesthésie sensitive s'accompagne d'anesthésie sensorielle avec amblyopie, et qu'il en est de même dans le cas d'hémianesthésie hystérique, qu'on peut attribuer à un trouble fonctionnel unilatéral du cerveau. »

Ce passage, emprunté au travail de Féré[1], pose nettement la question, encore controversée et fort difficile, des troubles fonctionnels de la vision dans leurs rapports avec les lésions cérébrales : question importante entre toutes, sur laquelle les faits commencent à affluer sans pouvoir être encore coordonnés d'une manière satisfaisante.

Il nous a semblé en effet que le mémoire de Féré, si riche en observations et si instructif dans son ensemble, aboutissait à des conclusions fort mal résumées par le schéma qu'il propose pour représenter les connexions nerveuses de la rétine avec le cerveau.

Il démontre fort bien que le schéma, aujourd'hui classique, de Charcot, ne peut plus être accepté tel quel. Mais il veut le remplacer par un autre qui revient à peu près à l'ancienne

1. Ch. Féré; *Contribution à l'étude des troubles fonctionnels de la vision par lésions cérébrales* (Amblyopie croisée et hémi-anopsie). Paris, 1882.

conception du chiasma et qui n'explique aussi qu'une partie des faits observés.

Le but de la présente note est de prouver l'insuffisance du schéma de Charcot et du schéma de Féré, et d'en proposer un troisième, qui, tout hypothétique qu'il est (comme les deux autres du reste), a au moins l'avantage de pouvoir s'adapter provisoirement à tous les ordres de faits.

Jusque dans ces dernières années, on admettait, depuis Newton, la semi-décussation des nerfs optiques dans le chiasma ; et dès lors les lésions d'un hémisphère cérébral devaient toujours influencer les deux yeux et produire l'hémiopie ou hémianopsie.

L'hémisphère droit, par exemple, recevait les fibres internes de la rétine gauche et les fibres externes de la rétine droite, ou les fibres de la moitié droite de chaque rétine. Les lésions de cet hémisphère devaient donc produire une hémianopsie homonyme des deux yeux.

C'est la conclusion d'un travail présenté par de Græfe à la Société de biologie de 1860[1].

Un foyer inflammatoire ou apoplectique dans un hémisphère du cerveau, y est-il dit, « ne peut expliquer, par les symptômes paralytiques qu'il provoque, qu'une hémiopie mono, ou bilatérale.

» S'il y a amaurose complète, soit d'un œil ou des deux, il faut, ou bien que le foyer central soit bilatéral, ou qu'il y ait quelque complication à la base du crâne, ou enfin que l'affection périphérique mentionnée (lésion de la papille) soit venue se compliquer avec la maladie primitive. Les faits de pathologie bien analysés paraissent, selon M. de Græfe, argumenter strictement en faveur de l'ancienne théorie de Wollaston, concernant la semi-décussation des nerfs optiques. »

Cette notion resta classique jusqu'aux travaux de Charcot.

Quand l'hémianesthésie fut étudiée de près, soit dans l'hystérie, soit dans les lésions cérébrales, on constata à la

1. De Græfe; *Sur les excavations et les saillies de la papille du nerf optique. Soc. de biol.*, 27 octobre 1860. C. R., II, 151.

Salpêtrière, que cette hémianesthésie ne s'accompagnait pas d'hémiopie mais bien d'amblyopie croisée. Le champ visuel était concentriquement rétréci dans l'œil du côté opposé à l'hémisphère cérébral lésé.

Cela renversait complètement la notion clinique antérieure.

Charcot et ses élèves étudièrent alors avec soin les faits publiés d'hémiopie dans les lésions cérébrales; ils les soumirent à une critique sévère, trouvèrent qu'aucun ne résistait à cette discussion approfondie, et l'amblyopie devint classiquement le seul trouble fonctionnel que devait déterminer la lésion d'un hémisphère cérébral.

L'hémiopie, disait Charcot, « est le résultat obligatoire de la lésion d'une des bandelettes optiques. Est-elle également, comme on l'affirme généralement, la conséquence d'une lésion qui rencontrerait les fibres nerveuses optiques au delà des corps genouillés, dans leur trajet profond intra-cérébral? A mon sens, l'anatomie pathologique et la clinique contredisent cette assertion, présentée tout au moins d'une façon trop absolue. Je ne crois pas qu'il existe, quant à présent, une seule observation montrant inévitablement l'hémiopie latérale développée en conséquence d'une lésion intra-cérébrale, *en dehors de toute participation des bandelettes optiques*[1]. »

M. Abadie concluait une étude sur la valeur séméiologique de l'hémiopie dans les affections cérébrales en disant : « L'hémiopie latérale est toujours symptomatique d'une lésion intéressant la bandelette optique du côté opposé ou la région cérébrale circonvoisine[2]. »

L'amblyopie, ou la cécité unilatérale croisée, restait le seul symptôme lié à un foyer intra-cérébral.

A cette nouvelle conception séméiologique devait correspondre une idée nouvelle sur le trajet des fibres optiques. C'est alors que Charcot imagina le schéma que tout le monde connaît.

1. *Progrès médical*, 1875, p. 482.
2. *Ibid.*, 1875, p. 107.

Le chiasma restait le siège d'une semi-décussation. Seulement, les fibres qui avaient échappé à ce premier entrecroisement se retrouvaient plus loin et s'entre-croisaient à leur tour dans un point resté indéterminé, les tubercules quadrijumeaux par exemple ; de sorte que toutes les fibres d'un même œil se retrouvaient réunies dans l'hémisphère du côté opposé. On comprend très bien que toute lésion siégeant en un point donné d'un hémisphère, paralyse plus ou moins complètement l'œil du côté opposé et produise, par conséquent, l'amblyopie ou la cécité unilatérale croisée.

Cette notion et ce schéma sont restés classiques, au moins en France, jusque dans ces derniers temps. Et cependant, l'observation clinique journalière démontrait que dans certains cas, les lésions cérébrales pouvaient entraîner, non plus l'amblyopie croisée, mais l'hémianopsie.

Déjà, en 1873, je publiais dans le *Montpellier médical*, l'observation d'un aphasique chez lequel il y avait, avec une hémiplégie et une hémianesthésie droites, une hémiopie de même côté. Je signalai le fait sans y insister beaucoup et, il faut le dire aussi, sans l'analyser aussi soigneusement qu'il eût fallu.

Mais, en 1876, je fus frappé par des faits analogues publiés par Galezowski [1] et par Huguenin [2], et, dans un nouveau travail sur les troubles de sensibilité (générale et spéciale) dans l'aphasie, publié en 1878 [3], je pensais qu'il y avait là plus qu'une vulgaire coïncidence. Mais, retenu par la proposition classique de Charcot, j'avais de la peine à m'expliquer ces faits. « La physiologie pathologique de l'hémiopie, disais-je, reste cependant encore obscure, car c'est l'amblyopie que l'on observe en général dans les faits d'hémianesthésie d'origine cérébrale ».

Les faits se multiplièrent cependant au point d'imposer une révision de la proposition de Charcot.

Les thèses de Gille [4] et de Bellouard [5] marquent ce mouve-

1. *Arch. gén. de Med.*, juin 1876.
2. *Rev. des Sc. méd.*, X, 112.
3. *Montpellier médical*, 1878, XL, 494.
4. Thèse de Paris, 1880.
5. Thèse de Paris, 1880.

ment en France. En Allemagne, les travaux dans ce sens sont plus nombreux.

Les objections au schéma de Charcot se tirent de la physiologie expérimentale et surtout de la clinique.

Au point de vue physiologique, les observations les plus remarquables sous ce rapport sont celles de Munk.

D'après cet auteur, chez le chien, « la sphère visuelle est l'écorce du lobe occipital; à l'origine, il a cru que chaque sphère visuelle, chez le chien, était en rapport exclusivement avec l'œil du côté opposé; mais après les expériences de Luciani et Tamburini, de Goltz, Munk a reconnu, comme eux, que chaque sphère visuelle avait une connexion avec l'œil du côté correspondant.

» Par l'ablation d'un centre visuel, il y a cécité de l'œil opposé, à l'exception de la partie latérale la plus externe de la rétine, et cécité de cette partie latérale externe de l'œil du même côté. Donc, par l'ablation du centre visuel gauche, il y a cécité de la partie externe ou gauche de l'œil gauche et de la partie gauche de la rétine de l'œil droit dans une plus grande étendue, avec participation de toute la région de la vue distincte. Les parties qui continuent à fonctionner sont : la partie droite de la rétine de l'œil gauche, pour la moyenne partie et toute la région de la vue distincte; et la partie droite de la rétine de l'œil droit, dans une très petite étendue. Il y a donc hémianopsie homonyme droite, sans que les deux défauts soient d'égale étendue [1] ».

La valeur relative du faisceau direct et du faisceau croisé varie du reste suivant la race du chien.

Chez le singe, la sphère visuelle est l'écorce du lobe occipital.

« Quand, sur un singe, on enlève toute l'écorce à la surface convexe du lobe occipital gauche, l'animal ne voit rien de ce qui forme image sur la moitié gauche de la rétine. Le défaut est le même pour les deux yeux..., les deux moitiés droites de la rétine fonctionnent normalement. Bien qu'on manque

1. Féré, *loc. cit.*, p. 27.

de données suffisantes sur les limites du défaut visuel, à cause de la grande mobilité de l'animal, il n'en est pas moins claire qu'il y a dans ce cas hémianopsie droite, mais aussi que cette hémianopsie est analogue à celle que l'on observe chez l'homme[1]. »

Du reste, toujours d'après Munk, l'origine des faisceaux directs et croisés, chez le singe comme chez le chien, serait séparée dans l'écorce cérébrale.

« Si on enlève la moitié latérale de la sphère visuelle gauche du singe, le faisceau non croisé est seul affecté ; la moitié latérale de l'œil gauche est frappée de cécité ; tandis que l'œil droit ne présente aucun trouble visuel. Par la destruction de la moitié médiane ou interne de la sphère visuelle gauche, au contraire, la partie médiane ou interne de la rétine droite, desservie, par le faisceau croisé, sera seule aveugle, tandis qu'à l'œil gauche il ne se produit aucun trouble.

» Dans de telles conditions, on comprend que si Munk enlève à un singe, d'abord la moitié latérale de la sphère visuelle gauche, puis la moitié interne ou médiane de la sphère visuelle droite, l'œil gauche de ce singe sera complètement frappé de cécité[2]. »

Ces observations remarquables de Munk semblent donc établir, contrairement au schéma de Charcot, que les lésions d'un hémisphère cérébral (écorce) entraînent, non l'amblyopie, mais l'hémianopsie homonyme.

Il ne faut cependant pas exagérer la valeur de ce genre d'arguments. D'abord tous les physiologistes n'admettent pas sans discussion les résultats de Munk, et on comprend qu'il doit être fort difficile d'analyser chez un chien ou chez un singe une amblyopie croisée ou une hémianopsie.

De plus, rien ne prouve d'une manière absolue que les nerfs optiques se comportent chez l'homme comme chez les animaux même les plus rapprochés de lui.

La physiologie expérimentale ne nous donne donc que des

1. *Ibid.*, p. 29.
2. Féré, *loc. cit.*, p. 31.

indications de probabilité : le dernier mot doit toujours être dit par la clinique.

Celle-ci, sérieusement interrogée, prouve également qu'il y a des faits nombreux, bien observés, en contradiction avec le schéma de Charcot, c'est-à-dire des faits positifs d'hémianopsie par lésion intra-cérébrale.

Je laisse absolument de côté, comme étant dépourvus de toute valeur démonstrative, tous les faits d'hémianopsie liés à l'hystérie ou à la migraine : il n'y a là que des présomptions sur l'origine cérébrale, et il faut des constatations directes.

On ne peut invoquer que les faits avec autopsie.

En voici quelques-uns :

1. — *Jastrowitz*[1]. — *Aphasie, hémiplégie et hémianopsie droites.* — Tumeur du lobe postérieur gauche du cerveau avec ramollissement très étendu tout au tour; ce ramollissement s'étend jusqu'à la couche optique, qui cependant paraît respectée. Les nerfs optiques, les bandelettes, le chiasma, les tubercules quadrijumeaux, sont sains.

2. — *Pooley*[2]. — *Hémiopie latérale droite, hémiplégie droite avec hémianesthésie.* — Le lobe postérieur de l'hémisphère gauche est élargi ; il est creusé d'une loge renfermant une masse blanc jaunâtre, un peu dure, arrondie, dont les diamètres sont 5/4 et 1/2 pouce, adhérente aux méninges. Tout autour de la tumeur existe une large zone de ramollissement qui ne s'étend pas jusqu'au lobe frontal. Le thalamus optique gauche est complètement ramolli ainsi que les parties voisines. Le cervelet, les nerfs optiques, le chiasma et les bandelettes ne sont pas altérés... Cette tumeur était une gomme.

3. — *Dreschfeld*[3]. — *Hémiplégie, hémianesthésie, hémianopsie gauches.* — Deux petits foyers d'hémorrhagie circulaires, de un demi-pouce de diamètre, dans le centre ovale de l'hémisphère droit, correspondant à la circonvolution frontale

1. Obs. XLVI de Féré, p. 160.
2. Obs. XLIX de Féré, p. 162.
3. Obs. LVI de Féré, p. 171.

ascendante. Un peu en arrière de ces deux hémorragies, correspondant à peu près à la circonvolution pariétale ascendante, autre hémorragie plus petite que les deux précédentes, mais aussi située toute entière dans le centre ovale, n'empiétant nullement sur l'écorce ni sur les ganglions centraux. Autre petite hémorragie circulaire de quatre lignes de largeur sur trois de hauteur, à la partie postéro-supérieure du thalamus et comprise par conséquent toute entière dans sa substance. Les tubercules quadrijumeaux, les corps genouillés, les bandelettes optiques et le reste du thalamus, sont parfaitement intacts.

4. — *Baumgarten*[1]. — *Hémianopsie gauche.* — Kyste hémorragique situé dans le lobe occipital droit et gros comme une noisette; il est séparé en bas de la cavité de la corne postérieure du ventricule latéral par une couche de substance médullaire intacte, épaisse de plusieurs millimètres. En haut, au niveau du gyrus occipital, trois circonvolutions jaunes et ramollies. Autre foyer de ramollissement gros comme un pois dans le lobe frontal gauche et cicatrice de foyer hémorragique grosse comme une lentille dans le thalamus optique droit. — Nerfs optiques, chiasma, corps genouillés, tubercules quadrijumeaux et pédoncules cérébraux sans lésions.

5. — *Huguenin*[2]. — *Hémiplégie, hémianesthésie, hémianopsie droites, aphasie.* — Oblitération de la sylvienne gauche. Quelques circonvolutions du lobe frontal (particulièrement la circonvolution de Broca *gyrus precentralis*) sont devenues nécrostiques, de même que la région située en arrière du sillon de Rolando et les circonvolutions supérieures de l'insula. A ce dernier endroit, la nécrose pénètre dans la profondeur du cerveau. La partie externe du noyau lenticulaire est en partie détruite (probablement aussi la capsule externe).

6. — *Fœrster*[3]. — *Aphasie, hémianopsie, hémiplégie droites.* — Embolus dans la sylvienne gauche. Nombreux foyers nécrotiques dans l'hémisphère gauche (noyaux centraux, noyau

1. Obs. LV de Féré, p. 170.
2. Obs. LVII de Féré, p. 174.
3. Obs. LVIII de Féré, p. 175.

lenticulaire, capsule externe). Foyer nécrotique dans l'écorce grise près de la partie antérieure du lobe occipital. — Insula, chiasma et tractus intacts.

7. — *Hughlings Jackson*[1]. — *Hémiplégie, hémianesthésie, hémianopsie gauches.* — Ramollissement de l'extrémité supérieure de la couche optique droite, plus étendu à la face interne que sur les autres côtés. Pulvinar complètement détruit. Bandelettes optiques intactes.

8. — *Curschmann*[2]. — *Hémianopsie gauche.* — Grand foyer de ramollissement dans le lobe occipital droit; s'avançant jusqu'à la surface, principalement vers la ligne médiane et à la pointe du lobe.

9. — *Nothnagel*[3]. — *Hémianopsie, puis amblyopie.* — Peu de jours avant sa mort, le malade ne voit presque plus rien. — Cerveau. A droite : mollesse du tiers externe de la centrale antérieure, à 4 centim. de la ligne médiane; du tiers moyen de la centrale postérieure et de la partie adjacente du sillon de Rolando ; du centre ovale au niveau de la centrale antérieure dans la moitié de son épaisseur; du lobule pariétal supérieur dans son segment postérieur et sur une étendue de 3 centim. Ramollissement de la troisième occipitale sur une étendue de 2 centim. et demi (ne portant que sur l'écorce grise). Lésion toute récente dans le thalamus optique (comme une noisette). A gauche : ramollissement du pied de la deuxième frontale et de la profondeur, ainsi que des bords du sillon précentral (substance blanche intéressée jusqu'à 1 centim. de profondeur); du lobule pariétal supérieur dans son segment antérieur ; tout le lobule occipital jusqu'au sillon pariéto-occipital est transformé sur toute sa surface et dans toute son épaisseur en une masse blanc-grisâtre, jaune sale; et parsemée de points rougeâtres.

10. — *Westphal*[4]. — *Épilepsie partielle, hémiplégie varia-*

1. Obs. LIX de Féré, p. 176.
2. Obs. LX de Féré, p. 179.
3. Obs. LXI de Féré, p. 180.
4. Obs. LXII de Féré, p. 182.

ble, hémianopsie gauche. — Altérations du lobe postérieur droit : intégrité des tractus optiques.

A ces faits, tous relatés dans le travail de Féré, auquel nous renvoyons pour les détails, nous joindrons les suivants :

11. — *Marchand*[1]. — *Hémiplégie gauche et hémianopsie bilatérale homonyme gauche chez un homme de 72 ans, athéromateux.* — Foyer de ramollissement étendu sur le sommet et la convexité du lobe occipital et sur les parties voisines du lobe temporal et du lobule pariétal inférieur. Imbibition séreuse de la substance blanche et de l'écorce jusqu'au sillon central.

12. — *Huguenin*[2]. — *Enfant de 8 ans. Hémianopsie droite sans paralysie aucune.* — Deux tumeurs (noyaux caséeux), l'une au sommet du lobe frontal gauche (sans valeur pour l'hémianopsie); l'autre à la surface du lobe occipital droit ; dépasse de quelques millimètres le niveau du cerveau, est longue de 3 cent., large de 3, épaisse de 2, 5 ; pénètre d'environ 2 cent. dans le tissu cérébral. Elle siège directement dans le sillon de l'hippocampe, qu'elle a écarté. Autour, zone ramollie, blanc rougeâtre, avec des hémorragies punctiformes.

13. — *Haab*[3]. — *Femme de 61 ans; hémiplégie gauche par embolie, hémianopsie droite.* — Foyer kystique de ramollissement qui a raccourci d'environ 5 millim. la pointe du lobe occipital droit et qui a détruit tout ce qui entoure le sillon de l'hippocampe, long de 6 cent. et large de 2 à 3 cent.

Ces treize faits, d'une valeur très inégale pour la localisation précise du centre visuel dans l'écorce cérébrale, sont unanimes à établir d'une façon péremptoire l'existence clinique d'une hémianopsie d'origine cérébrale, et par suite à démontrer l'inexactitude du schéma de Charcot.

1. V. *Gräfels Arch.*, XXVIII, p. 63 à 96 et pl. III. Anal. in *Neurolog. Centralbl.*, 1882, p. 487.

2. Haab, *Ueber Cortex-Hemianopie. Zehender's klin. Monatsbl. f. Augenheilkunde*, mai 1882. — Anal. in *Neurolog. Centralbl.*, 1882, p. 394. Cette observation est bien citée par Féré (Obs. LI, pag. 167), mais sans détail aucun, sans que le côté de l'hémianopsie ait même été indiqué.

3. Deuxième observation du même travail de Haab.

Nous avons en effet, éliminé aussi soigneusement que possible, tous les faits dans lesquels les tractus optiques étaient lésés, ou seulement comprimés. Or, en jetant les yeux sur le schéma de Charcot, on voit que l'hémianopsie ne peut absolument être produite que par la lésion des tractus optiques. Toute lésion cérébrale entraînerait, non l'hémianopsie bilatérale, mais l'affaiblissement ou la disparition de la vue dans l'œil du côté opposé.

Il faut donc abandonner le schéma de Charcot. L'éminent médecin de la Salpêtrière l'a du reste parfaitement compris, et le travail, souvent cité, de son élève et collaborateur, le Dr Féré, résume précisément les efforts faits pour substituer un nouveau schéma à celui de Charcot.

Seulement alors, de raisonnement en raisonnement, Féré nous propose un nouveau schéma qui me paraît présenter tous les inconvénients et toutes les inexactitudes de l'ancien schéma de de Græfe, ne tenant compte que de la semi-décussation au chiasma.

Il y a bien quelque chose de nouveau dans le schéma de Féré : c'est le trajet distinct des fibres centrales de la rétine. Elles auraient un parcours tout à fait isolé, ce qui expliquerait la conservation de la vision centrale dans les cas d'amblyopie croisée.

Cette addition peut être bonne, mais elle est indépendante du schéma même de l'amblyopie et de l'hémianopsie.

Le grand reproche que je fais au schéma de Féré, c'est qu'il n'explique nullement les faits d'amblyopie ou de cécité croisée. Nulle part, dans aucun point de son dessin, on ne trouve réunies les fibres externes et les fibres internes d'un même œil.

Nous nous retrouvons donc absolument dans la situation antérieure aux travaux de Charcot, situation à laquelle le schéma de Charcot avait voulu remédier. De ce que ce schéma ne peut plus tout expliquer, cela ne veut pas dire que les faits qui l'avaient inspiré soient faux.

A côté de la série des observations d'hémianopsie relatées plus haut, nous pouvons en effet, citer une autre série de cas

dans lesquels la lésion cérébrale a produit, non l'hémianopsie bilatérale mais l'amblyopie croisée.

En voici quelques-uns.

1. — *Bernhardt*[1]. — Hémiplégie et hémianesthésie droites avec aphasie. L'œil droit semble avoir été amaurotique; l'œil gauche offrait un rétrécissement concentrique du champ visuel. Il n'y avait pas d'hémiopie. — Dépression très étendue de la circonférence externe du corps strié gauche; partie sous-jacente du cerveau jaunâtre ramollie. Le corps strié gauche, plus petit que le droit, contenait un foyer de ramolissement kystique. En dedans et en bas, celui-ci s'étend jusqu'au noyau lenticulaire, dont la partie externe est entièrement détruite, ainsi que la substance blanche avoisinante : la partie externe atteint le lobe temporal, la partie inférieure le ventricule. — Second foyer à la limite du prolongement occipital du ventricule latéral.

2. — *Müller*[2]. — Hémiplégie, hémianesthésie droites. L'œil droit présente une amblyopie très prononcée; il voit à peine de très grands signes comme de faibles linéaments, tandis que la vision de l'œil gauche est complètement normale et n'offre aucune trace d'hémiopie. — Au sommet du troisième segment du noyau lenticulaire, et de là s'étendant dans la masse médullaire attenante, foyer du volume d'un pois, jaune, plus spongieux et entièrement déliquescent par endroits.

3. — *Ballet et Féré*[3]. — Hémiathétose et hémianesthésie à droite Diminution de l'acuité visuelle et rétrécissement du champ visuel dans l'œil droit. — Atrophie de l'hémisphère gauche, dont toute la partie postérieure est occupée par un vaste kyste; la partie postérieure de la capsule interne n'est que peu intéressée, ce sont surtout ses expansions qui sont lésées. En somme, compression plutôt que destruction des éléments du carrefour sensitif.

4. — *Féré*[4]. — Hémichorée, hémianesthésie droite; amblyo-

1. Obs. LXIII de Féré, p. 188.
2. Obs. LXVI de Féré, p. 194.
3. Obs. LXVII de Féré, p. 199.
4. Obs. LXVIII de Féré, p. 205.

pie droite. L'acuité visuelle est de huit à gauche et de quatre à droite (échelle de Monoyer). Les deux champs visuels sont rétrécis pour le blanc et proportionnellement pour les couleurs mais le droit l'est bien plus. — Sur l'hémisphère gauche, plaque d'aspect celluleux jaunâtre, déprimée, comprenant le pli courbe, le lobule du pli courbe, une partie du lobule pariétal supérieur, avec un prolongement supéro-interne arrivant jusqu'à la scissure inter-hémisphérique, dans la partie postérieure du lobule para-central. La lésion s'étend dans la profondeur, jusqu'au voisinage du ventricule latéral, qu'elle n'atteint pas toutefois. Plus haut, elle pénètre également dans l'épaisseur de l'hémisphère, à peu près à la même profondeur; elle n'atteint nulle part la partie postérieure du corps strié. En réalité, la capsule interne n'est pas coupée, mais elle est fortement atteinte dans ses irradiations.

Ces faits, peu nombreux mais bien observés, et auxquels du reste on aurait pu en joindre d'autres, établissent la possibilité de l'amblyopie croisée d'origine cérébrale.

Nous avons vu que les lésions cérébrales peuvent produire l'hémianopsie; nous voyons maintenant qu'elles peuvent produire aussi l'amblyopie. Or, si le schéma de Charcot n'explique pas les premiers faits, celui de Féré n'explique pas les seconds.

Il est impossible de trouver sur le dessin de Féré le point où pourrait siéger la lésion de l'observation de Müller, par exemple, qui est bien nette. Nulle part les fibres externes et internes d'un même œil ne se trouvent réunies.

Et notez que l'addition du faisceau central distinct ne change rien à ce point de vue et n'empêche en rien les objections que nous faisons.

Donc, le schéma de Féré et le schéma de Charcot doivent être l'un et l'autre abandonnés?

Faut-il essayer d'en proposer un nouveau?

C'est peut-être utile, ne fût-ce que comme moyen de résumer graphiquement l'état actuel de nos connaissances sur ce difficile sujet de séméiologie cérébrale et à la condition expresse de ne présenter cela que comme une hypothèse à laquelle

on est tout disposé à renoncer dès que les faits l'exigeront.

Quelles conditions doit donc remplir un pareil schéma?

La sémi-décussation dans le chiasma ne semble pas contre dite par les faits : la lésion du tractus optique en arrière du chiasma produit l'hémianopsie.

Donc, 1° *Les fibres internes s'entre-croisent au chiasma, tandis que les fibres externes continuent directement.*

Les choses paraissent changées quand toutes les fibres centripètes sont rapprochées dans la capsule interne ; dans cette région, qu'on a justement appelée le carrefour sensitif, sont réunis tous les conducteurs de la sensibilité générale et spéciale, du côté opposé du corps.

Donc, ici, nous devons trouver réunies, dans chaque capsule interne, les fibres (externes ou internes) de l'œil du côté opposé.

C'est ce qui explique l'amblyopie croisée dans les lésions du carrefour sensitif.

Pour réaliser cette disposition, il faut que les fibres externes non entre-croisées au chiasma, se soient entrecroisées à leur tour un peu plus loin, comme l'admettait Charcot, dans les tubercules quadrijumeaux, par exemple.

Donc, 2° *Les fibres externes s'entrecroisent en arrière du chiasma (vers les tubercules quadrijumeaux, par exemple), de sorte que l'entre-croisement est alors complet pour toutes les fibres optiques et que dans chaque capsule interne se trouvent réunies toutes les fibres de l'œil opposé.*

Mais ce n'est pas tout. Quand, après le carrefour sensitif, les fibres se sont étalées ou éparpillées dans l'hémisphère pour aboutir à l'écorce cérébrale, la disposition doit avoir encore changé. Car la séméiologie n'est plus la même.

Quand la lésion siège dans le lobe occipital, par exemple, ou d'une manière plus générale vers l'écorce des circonvolutions, ce n'est plus l'amblyopie croisée qui est observée, mais de nouveau l'hémianopsie bilatérale, comme dans la lésion des bandelettes optiques.

Il faut donc pour cela que les fibres externes de chaque rétine subissent un nouvel entre-croisement, de manière à

redevenir directes, et alors chaque hémisphère contient les fibres homonymes des deux yeux et nullement les fibres réunies de l'œil opposé comme dans la capsule interne.

Donc, 3° *Les fibres externes subiraient un second entre-croisement au delà de la capsule interne, avant d'aboutir aux circonvolutions, de sorte que chaque lobe occipital contiendrait les fibres externes de l'œil du même côté et les fibres internes de l'œil opposé.*

Ce triple point d'entre-croisement partiel nous paraît indispensable pour expliquer les faits cliniques tels que nous les avons exposés. C'est cette disposition que représente notre schéma (Voir fig. 3 de la planche publiée dans le *Montpellier médical*, février 1883).

En jetant les yeux sur cette figure, il est facile de placer toutes les lésions avec leur séméiologie ordinaire.

Ainsi, une altération de la capsule interne produira l'amblyopie croisée, et une altération des circonvolutions entraînera l'hémianopsie bilatérale.

De plus, nous pouvons localiser la lésion de faits particuliers dont nous n'avons pas encore parlé et dans lesquels il y avait à la fois amblyopie et hémianopsie. On en trouvera des exemples dans le travail de Féré.

Si on admettait provisoirement notre hypothèse, où pourrait-on localiser ce troisième entre-croisement ? Ce pourrait être dans le *corps calleux*.

Il n'est pas impossible qu'un certain nombre de faisceaux blancs, en sortant de la capsule interne, aillent, en haut, passer à travers le corps calleux dans l'hémisphère opposé : puis, une fois là, reviennent en arrière vers les lobes occipitaux.

C'est une pure hypothèse, qui ne s'appuie sur rien autre que sur la double constatation clinique des faits avec hémianopsie et des faits avec amblyopie croisée.

Ainsi, dans notre schéma, le faisceau interne et le faisceau externe du nerf optique suivraient une direction différente. Le premier subirait un entre-croisement simple dans le schiasma et se terminerait dans l'hémisphère opposé à l'œil

d'où il émane. Le second subirait un double entre-croisement qui, après une incursion dans l'hémisphère opposé, le ramènerait aboutir directement dans l'hémisphère correspondant à l'œil d'où il est parti.

Cette incursion dans l'hémisphère opposé, cette sorte de boucle décrite par ce faisceau, paraîtra une complication étrange et bien anormale.

Je reconnais que c'est un peu complexe; mais les faits à expliquer le sont eux-mêmes.

De plus, on a déjà proposé un trajet à peu près semblable pour un autre nerf. Dans son schéma, pour expliquer la déviation conjuguée de la tête et des yeux, Landouzy[1] fait décrire au faisceau externe du spinal une boucle pareille à celle que nous représentons pour le faisceau externe du nerf optique.

Ce symptôme (la déviation conjuguée), qui se trouve du reste quelquefois lié à l'hémianopsie[2], mérite d'être rapproché de ce dernier phénomène.

Le trouble moteur est en effet distribué dans la déviation conjuguée comme le trouble sensitif dans l'hémianopsie.

Dans l'hémianopsie, la paralysie de la vue porte, non sur la totalité d'un œil, mais sur la partie externe d'un œil et sur la partie interne de l'autre. De même, dans la déviation conjuguée, la paralysie ou la convulsion porte, non sur la totalité d'un œil, mais sur le droit externe d'un œil et le droit interne de l'autre.

De sorte que le nerf du droit externe peut partir régulièrement de l'hémisphère opposé, comme le faisceau interne du nerf optique, mais que le nerf du droit interne semble partir de l'hémisphère correspondant à l'œil où il aboutit, comme le faisceau externe du nerf optique et la branche externe du spinal.

1. *Progrès médical, Société anatom.*, 18 avril 1879.

2. « Le Dr Gowers pense que l'hémiopie passagère n'est pas rare au début d'une maladie de l'encéphale, à la période apoplectique, quand existe la déviation conjuguée des yeux et de la tête...; elle disparaît en même temps que la déviation conjuguée des yeux. Le Dr Gowers n'a jamais manqué de constater cette hémiopie chaque fois qu'il a pu faire l'examen au début de la maladie cérébrale. » (*Rev. des Sc. médic.*, XIII. 177).

Et pour poursuivre le parallélisme, il y a une région où le sens de la déviation change complètement, de même que l'hémianopsie fait en un point place à l'amblyopie croisée; seulement le changement se fait au niveau du mésocéphale, au lieu de se présenter dans la capsule interne. C'est là, au niveau du mésocéphale, que Landouzy a représenté la boucle de la branche externe du spinal et qu'on pourrait en représenter une semblable par le filet de l'oculo-moteur commun, destiné au droit interne.

Je ne puis pas développer ici les considérations relatives à la déviation conjuguée, mais je tenais à montrer le rapport qu'il y a entre ce symptôme et l'hémianopsie, et à rapprocher de mon schéma celui de Landouzy, qui a dû introduire dans le trajet de la branche externe du spinal une boucle semblable à celle que j'ai supposée pour le faisceau externe du nerf optique.

Quoi qu'il en soit du reste, de ces raisonnements et de notre schéma, ce qu'il faut retenir, c'est que le schéma de Charcot ne peut plus suffire, à cause des faits positifs d'hémianopsie d'origine cérébrale, et que le schéma de Féré ne peut nullement expliquer les faits non moins positifs d'amblyopie croisée par lésion du carrefour sensitif.

C'est là la conclusion clinique à laquelle nous tenons; le reste importe peu. Dr GRASSET.

CAS RARE DE RÉTINITE ALBUMINURIQUE UNILATÉRALE

OBSERVÉE CHEZ UN MALADE N'AYANT QU'UN SEUL REIN SITUÉ DU MÊME COTÉ, ET ATTEINT DE NÉPHRITE PARENCHYMATEUSE (*gros rein blanc*).

Par le docteur A. YVERT

Médecin-major au 3me Zouaves.

Il s'agit dans ce fait intéressant, comme on va le voir, sous bien des rapports, d'un homme d'origine espagnole, âgé de 43 ans, entré le 7 décembre 1882, à l'hôpital militaire

de Philippeville, dans le service de notre excellent collègue et ami, M. le Dr Richard, médecin-major de 1re classe, et décédé le 17 février 1883.

Ce malade, qui présentait au moment de son arrivée à l'hôpital, tous les symptômes d'une cachexie profonde, et tous les signes évidents de la misère physiologique la plus accentuée, était atteint d'anasarque généralisée, et se plaignait surtout d'accidents du côté de la poitrine. Il accusait, d'ailleurs, comme antécédents, une ancienne suppuration des deux épididymes; et offrait, en effet, à ce niveau, des traces non douteuses d'induration de ces deux organes, en même temps qu'une hydro-vaginalite chronique du côté droit.

Outre l'infiltration générale du tissu cellulaire sous-cutané et les accidents thoraciques, il est un fait qui attira, lors de son premier examen, l'attention de M. Richard, c'était l'existence dans les urines d'une quantité assez considérable de muco-pus, et la présence d'une quantité très appréciable également d'albumine; bien que, cependant, le microscope ne permît de reconnaître, dans les sédiments urinaires, que de très rares éléments altérés des tubes ou des glomérules du rein.

Aussi, frappé de cette coïncidence de lésions anciennes du côté des épididymes, de lésions actuelles du côté des poumons, songea-t-il tout naturellement à l'existence d'une tuberculisation des organes génito-urinaires; d'autant plus, qu'au toucher rectal, la prostate était manifestement hypertrophiée et paraissait indurée par places. Et, c'est dans le but de rechercher si nous ne trouverions point du côté des yeux quelque signe capable de corroborer ou d'infirmer ce diagnostic probable, que M. Richard voulut bien nous charger de l'examen ophtalmoscopique de son malade; examen d'autant plus indiqué et d'autant plus important, que Navaro ayant, actuellement, il est vrai, une acuité visuelle à peu près normale, se plaignait cependant d'avoir vu très trouble quelques jours auparavant.

Le 15 décembre, pour la première fois, nous procédons

avec le plus grand soin à l'examen des deux yeux, qui nous fournit les résultats suivants :

Œil droit. — Rien de particulier à signaler à l'éclairage oblique : la cornée, la chambre antérieure et le cristallin sont parfaitement transparents; même intégrité à l'ophtalmoscope, de l'humeur vitrée et des membranes profondes, choroïde et rétine; pas le plus petit trouble, pas la plus légère infiltration, pas la moindre trace d'hémorragie. Seul, un léger degré de presbytie mérite d'être signalé.

Tout autre, par contre, était l'état anatomique de l'œil gauche qui, ainsi qu'on va le voir, présentait des lésions très nettes de rétinite albuminurique.

Œil gauche. — L'éclairage latéral ne nous donna aucun résultat, mais l'examen ophtalmoscopique du fond de l'œil nous permit de reconnaître, tant à l'image renversée qu'à l'image droite, les signes non douteux d'altérations assez avancées d'origine néphritique. Nous constatons, en effet, à l'image renversée, l'existence de deux plaques, d'un blanc jaunâtre, situées en arrière des vaisseaux, dans les couches externes de la rétine, sensiblement ovalaires, et occupant exactement les points suivants : la première, à grand diamètre transversal, mesurant environ 4 millimètres de long sur 3 millimètres de large, est située dans le plan horizontal de la papille, à deux diamètres en dehors de cette dernière, et à cheval sur une veine horizontalement dirigée, qui semble la couper en deux parties égales. Les contours du vaisseau sont parfaitement nets et réguliers, et ressortent même, par l'effet du contraste, mieux qu'à l'état normal, ce qui nous permet d'affirmer que nous avons affaire à une lésion siégeant en arrière des vaisseaux, dans la couche granuleuse, non de nature exsudative mais bien certainement dégénérative. Une autre tache, de même aspect extérieur, également d'un blanc jaunâtre, de diamètre et de forme à peu près identiques, se trouve à la partie supéro-interne de la papille, à deux diamètres et demi environ, et dans l'angle formé par la bifurcation des deux branches ascendantes de l'artère supérieure. Cette plaque nous paraît être également produite

par la dégénérescence granulo-graisseuse des éléments externes de cette partie de la rétine. Rien d'autre à signaler de particulier par ce mode d'exploration.

Mais, bien plus curieux, bien plus intéressant était l'aspect du fond de l'œil, qui nous fut offert par l'examen à l'image droite : toute la région de la macula, en effet, était, dans l'intervalle des deux grosses plaques que nous venons de décrire et qui nous apparurent alors considérablement amplifiées, le siège d'un véritable semis de petites taches identiques comme couleur, mais beaucoup moins étendues, et variant, comme dimensions, de la grosseur d'un point à celle d'un grain de semoule, au nombre approximatif de 120 à 150; elles étaient rangées concentriquement au pourtour de la macula, comme centre, et paraissaient former autour d'elle comme un pointillé d'un blanc-jaunâtre, partout situé en arrière des ramuscules vasculaires qui sillonnent cette région. En deux ou trois endroits differents, nous avons noté quelques foyers hémorragiques punctiformes, et reconuaissables facilement à leur coloration rouge-cerise assez prononcée.

Les troubles fonctionnels étaient au reste, a peu près nuls; l'acuité visuelle sensiblement normale : et tout, ce dont le malade se plaignait était la sensation d'un léger brouillard, d'un trouble à peine appréciable devant les objets.

La quantité d'albumine, notée ce jour-là dans les urines, était très appréciable encore, mais moindre cependant proportionnellement (car le dosage exact n'a malheureusement pas été fait) qu'au moment de l'entrée à l'hôpital de Navaro.

En présence de ces symptômes, et des résultats fournis par l'examen ophtalmoscopique, il n'était pas bien difficile de se prononcer sur la nature de l'affection à laquelle nous avions affaire, et nous n'hésitâmes pas à affirmer à M. Richard que nous étions bien en présence d'une rétinite d'origine néphrétique, d'une rétinite albuminurique.

Une chose, toutefois, nous paraissait bizarre, anormale, et nous intriguait beaucoup : c'était la question de savoir pourquoi une rétinite albuminurique, aussi intense, aussi accentuée restait ainsi limitée à un seul côté, tandis que l'autre

était absolument indemne ? N'est-il pas de règle, en effet, comme nous le verrons plus tard, de rencontrer constamment, toujours pour ainsi dire, des lésions doubles dans les affections de la rétine d'origine brightique ; aussi nous basant sur cette anomalie, sur cette exception bizarre, nous en arrivions à cette conclusion, sans y attacher beaucoup d'importance et ne croyant pas être si près de la vérité, que certainement les reins étaient malades, mais que très probablement le rein gauche était atteint plus profondément, plus gravement que le droit. Car, comment expliquer autrement cette limitation absolue de la rétinite albuminurique à l'œil gauche.

Aussi, fortement intrigué par cette marche curieuse, avons nous suivi ce malade avec le plus vif intérêt.

Le 26 décembre, M. Richard nous prévint que la quantité d'albumine a très notablement augmenté dans les urines de son malade depuis vingt-quatre heures, et que ce dernier accuse une perte à peu près complète de la vision de l'œil gauche, le droit restant toujours absolument indemne. Nous procédons alors, séance tenante à un nouvel examem ophtalmoscopique, qui nous fournit les résultats suivants :

L'acuité visuelle, ainsi que les milieux et les membranes profondes de l'œil droit sont absolument normales, et ne présentent pas, tant à l'image droite qu'à l'image renversée, la moindre lésion, ni le plus petit trouble.

A gauche, au contraire, nous constatons, tout d'abord, que le malade a perdu à peu près complètement la vision de ce côté, au point de ne pouvoir même pas compter les doigts de la main à la distance de quelques pouces ; quant aux lésions appréciables à l'ophtalmoscope, elles étaient en rapport parfait avec cette diminution considérable de l'acuité visuelle.

L'examen à l'image renversée nous permit de constater, en effet, l'existence de plaques, tant exsudatives que dégénératives, au nombre de huit ou dix au moins, facilement distinctes à ce mode d'exploration, occupant toute la région maculaire et s'étendant même légèrement au-dessus et au-dessous de la papille, qui reste cependant parfaitement intacte et très nette sur ses bords. Ce qui nous fait dire que nous avons pu recon-

naître des plaques à la fois dégénératives et exsudatives, c'est que, outre les taches d'un blanc-jaunâtre, situées manifestement en arrière des vaisseaux, dont nous avons parlé dans notre examen précédent, nous en voyions très nettement deux ou trois, d'un blanc-bleuâtre, comme cendrées sur leurs pourtours, et recouvrant les parois des vaisseaux au contact desquels elles se trouvaient. Il y avait, en outre, cinq ou six foyers hémorragiques des plus évidents au voisinage de la macula. Nous nous expliquions, d'ailleurs, de moins en moins, pourquoi des lésions de cette nature, aussi intenses, aussi prononcées à gauche, laissaient absolument indemne l'œil droit, et nous caressions de plus en plus notre idée première de néphrite plus grave certainement à gauche qu'à droite.

Malgré tous les traitements employés, l'état de Navaro allait toujours en empirant, et la quantité d'albumine, loin de diminuer, ne faisait plus que s'accroître. Nous procédons, le 29 décembre, à un nouvel examen ophtalmoscopique.

Toujours absolument rien d'anormal dans l'œil droit. Dans le gauche, au contraire, augmentation très notable des lésions de la rétine : pour la première fois, nous y trouvons deux grosses hémorragies, appréciables facilement à l'image renversée, affectant la forme classique dite en flammèches, siégeant bien manifestement dans les fibrès radiées de la rétine, à peu près horizontalement situées l'une au-dessus de l'autre à la partie interne de la papille, et à un demi-diamètre de cette dernière. Ces deux foyers hémorragiques ont une couleur rouge-cerise très intense, et mesurent, à l'image renversée, environ trois millimètres et demi de long sur un et demi de large. Nous constatons de plus que toute la région maculaire et péri-papillaire est envahie par un nombre considérable de taches dégénératives et exsudatives variant, comme dimensions, de quelques millimètres à la grosseur d'une tête d'épingle, et faciles à distinguer par leur coloration blanc jaunâtre pour les premières, gris-bleuâtre pour les secondes. Deux vaisseaux, d'ailleurs sont manifestement recouverts par ces exsudats dans une assez longue étendue de leur trajet.

L'albumine, recherchée le matin même dans l'urine, y était plus abondante que jamais.

Deux jours après, le 31 décembre, l'albumine a diminué notablement, nous dit M. Richard, et la vision s'est légèrement améliorée ; voulant donc nous rendre compte de l'état du fond de l'œil, et voir si l'amélioration notée du côté des reins et de la vue coïncidait avec un mieux relatif dans l'état anatomique de la rétine, nous recourons de nouveau à l'ophtalmoscope qui nous permet de reconnaître, qu'en effet, les exsudats et les hémorragies, loin d'avoir augmenté, ont au contraire rétrocédé, d'une façon très appréciable. Les deux foyers hémorragiques en flammèches attirent tout particulièrement notre attention, car ils ne sont déjà plus perceptibles à l'image renversée, il n'apparaissent plus à l'image droite que sous forme d'un petit pointillé rougeâtre, en voie de résorption. Les taches exsudatives nous semblent aussi moins étendues et moins nettes que deux jours auparavant. Donc, relation indiscutable entre la diminution de l'albumine dans les urines et l'amélioration du fond de l'œil.

Pendant la quinzaine suivante, l'état tant général que local, alla en s'améliorant de jour en jour, et au 15 janvier 1883 la vision était redevenue à peu près normale ; le malade n'accusait plus qu'une sensation de brouillard devant les objets ; il comptait très bien les doigts, lisait même les caractères ordinaires d'imprimerie, de l'œil gauche bien entendu, et se trouvait enchanté de sa situation. L'examen ophtalmoscopique nous montra l'intégrité toujours absolue de l'œil droit, et une diminution considérable des exsudats rétiniens, ainsi que des plaques de dégénérescence dans le gauche ; diminution notable surtout dans la région maculaire, où nous ne retrouvions même plus toutes les petites taches blanc-jaunâtre du début. Les urines ne contenaient que peu d'albumine, relativement au dernier examen.

Il ne s'agissait là malheureusement que d'une rémission momentanée ; car bientôt après l'albuminurie réapparut avec une nouvelle intensité, les symptômes généraux, l'œdème, l'ascite, puis une anasarque complète obligèrent le pauvre

patient à ne plus quitter son lit. Nous avons encore, à deux ou trois reprises différentes, examiné ses yeux, sans toujours rien trouver de pathologique dans l'œil droit, et avec des alternatives de mieux ou de plus mal dans l'organe du côté gauche. Enfin, dans les premiers jours de février, des escarres apparurent au niveau des grands trochanters; peu à peu une lymphangite gangréneuse envahit toutes les parties déclives, et le malheureux Navaro succomba, le 17 février 1883.

L'autopsie, comme on le pense bien, fut faite avec le plus grand soin, le lendemain 18 février : elle nous réservait, comme on va le voir, une bien curieuse surprise. Nous n'en rapporterons, bien entendu, que les détails touchant au point spécial d'ophtalmologie que nous envisageons actuellement.

Et tout d'abord, nous avons retrouvé dans l'œil gauche énucléé et sectionné au niveau de l'équateur, les traces non douteuses de la rétinite albuminurique notées pendant la vie : elles étaient caractérisées anatomiquement par la présence, autour et au voisinage de la macula, de cinq ou six taches d'un blanc nacré, complètement opaques, tranchant d'une manière très nette sur le reste de la rétine qui était parfaitement transparente, et variant comme dimensions de 2 à 3 millimètres de long sur 1 à 2 millimètres de large. La macula, qui en occupait sensiblement le centre, ressortait, par contraste, sous l'aspect d'une tache d'un brun assez foncé. Nous n'avons trouvé nulle part de foyer ou de piqueté hémorragique. Ces plaques, d'ailleurs, étaient parfaitement en rapport avec le siège que nous leur avions assigné, lors de notre dernier examen ophtalmoscopique; et le dessin du fond de l'œil, que nous avions reproduit, nous permit de contrôler de tout point le diagnostic posé. La plus remarquable était celle que nous avions signalée, dès le début, à cheval sur un vaisseau, et que nous avons retrouvée parfaitement coupée en deux par ce rameau veineux. L'emploi de la loupe permettait de se rendre un compte encore plus exact de tous ces petits détails, qu'on appréciait beaucoup mieux, il faut le reconnaître, sur le vivant, grâce au grossissement considérable formé par l'examen à l'image droite.

Comme le sujet était réclamé, et que d'ailleurs, nous n'avions jamais, pendant la vie, rien constaté de pathologique dans l'œil droit, nous n'avons pas cru devoir en pratiquer l'extirpation.

Ce qui, naturellement, après l'organe de la vision, nous intéressait le plus, était la question de savoir dans quel état se trouvaient les reins; mais, grand fut notre étonnement quand, après avoir enlevé celui du côté gauche, dont nous allons parler dans un instant, nous constatâmes une absence complète, absolue, du rein droit, sans aucun vestige ni d'artère, ni de veine rénale, ni d'uretère; seule, la capsule surrénale de ce côté occupait sa place ordinaire et présentait ses dimensions normales. Quant à la cavité qu'aurait dû combler le rein droit, s'il avait existé, elle était remplie par un département du lobe droit du foie, énormément hypertrophié et ayant envahi une grande étendue de la région lombaire.

Le rein gauche, unique, lui, était dans sa position normale, c'est-à-dire sur le côté gauche de la colonne vertébrale, absolument vertical, descendant jusqu'au niveau de la troisième lombaire, et surmonté de sa capsule surrénale. Il était considérablement augmenté de volume, présentait des dimensions doubles environ d'un rein normal, pesait 360 grammes avec sa capsule, et offrait, pour le dire en un mot, tant à l'examen macroscopique qu'au microscope, les altérations classiques du gros rein blanc, autrement dit de la néphrite parenchymateuse la mieux caractérisée.

Les autres organes ne présentaient rien de spécial à signaler, si ce n'est le cœur, dont le ventricule gauche était notablement hypertrophié. Quant au muco-pus, noté momentanément dans les urines, il provenait de l'inflammation des vésicules séminales, manifestement. apparente encore au moment de l'autopsie.

Par conséquent, et pour résumer en quelques mots cette curieuse observation, nous dirons qu'il s'agit, dans ce cas, d'une rétinite albuminurique type, unilatérale et symptomatique d'une néphrite parenchymateuse, survenue chez un

malade n'ayant qu'un seul rein, situé précisément du même côté que l'œil malade.

Reste maintenant à insister sur les particularités de ce fait intéressant, et à en tirer les conclusions qui peuvent en résulter, tant au point de vue pratique et clinique, qu'au point de vue surtout thérapeutique. Telle est la question, tel est le problème qu'il nous faut actuellement résoudre.

Un premier point, sur lequel nous devons tout d'abord attirer l'attention, point qui nous a beaucoup étonné et qui a éveillé notre curiosité, est la délimitation parfaite, constante; permanente pendant toute la durée de la maladie, de la rétinite albuminurique à un seul œil, à l'œil gauche. On peut poser, en effet, en principe que toujours les lésions brigthiques de la rétine portent à la fois sur les deux organes de la vision, et les affectent inégalement, à des degrés différents, il est vrai, mais les atteignent constamment l'un et l'autre. On peut bien, à un moment donné, trouver dans l'un d'eux des altérations très avancées, très accentuées, alors que son congénère présente des lésions peu marquées, et tout à fait au début; mais constamment un examen attentif et suffisamment prolongé permet de reconnaître à droite et à gauche les lésions caractéristiques du mal de Bright.

Nous pourrions, sans doute, citer à l'appui de cette manière de voir, notre expérience personnelle qui nous a permis, sur un chiffre assez raisonnable de 80 rétinites albuminuriques, de noter d'une façon constante l'existence d'altérations à droite et à gauche; mais nous ne serons pas faché, en cette circonstance, de recourir à l'opinion des hommes les plus compétents en pareille matière :

« Les lésions que nous venons de décrire, disent à ce propos MM. Warlomont et Duwez, dans leur excellent article, Rétine, du *Dictionnaire encyclopédique des Sciences médicales* (3e série, tome IV, p. 141) et qui existent *d'ordinaire simultanément dans les deux yeux...* »

Bien autrement affirmatif encore est M. Abadie, dont l'autorité ne saurait assurément être mise en doute, quand il écrit dans son *Traité*, justement classique aujourd'hui, des

Maladies des yeux, tome II, p. 128 : « *Constamment les deux yeux sont atteints*, mais presque toujours les lésions sont plus accentuées d'un côté que de l'autre. »

Aussi, avions-nous été fort étonné de rencontrer l'affection limitée au seul côté gauche, et avions-nous, de ce fait seul, conclu à quelque chose d'anormal, à une lésion rénale probablement plus accentuée de ce côté. Il y avait là pour nous une inconnue que nous cherchions à expliquer, et que notre imagination rattachait volontiers à une irritation réflexe partie du rein correspondant. Nous verrons bientôt que cette idée était assez juste au fond, et que plusieurs faits plaident dès maintenant en faveur de notre opinion première.

Le second fait qui nous avait frappé, dans cette observation, était la coïncidence parfaite entre l'augmentation de l'albumine dans les urines d'une part, et l'aggravation tant des troubles fonctionnels que des lésions notées au fond de l'œil gauche, d'autre part. Il devenait manifestement évident, pour qui voulait réfléchir un instant, qu'il devait y avoir une relation non douteuse entre la poussée congestive, survenant du côté des reins, et se traduisant extérieurement par une quantité plus grande d'albumine dans les urines, et les troubles constatés, l'ophtalmoscope en main, du côté de la rétine gauche.

Encore une fois, des troubles réflexes permettaient seuls, de donner de pareilles coïncidences, une explication plausible et rationnelle.

Et puis, comment rendre compte de cette unilatéralité de l'affection, par nous constatée, au moyen des théories émises sur le mécanisme interne, sur la pathogénie de la rétinite albuminurique ?

Les uns, en effet, avec Traube, veulent expliquer par un trouble général de la circulation, par l'hypertrophie du cœur, la cause de ces hémorragies et de ces altérations rétiniennes.

Les autres, frappés de la coïncidence fréquente, qui existe entre la sclérose ou la dégénérescence amyloïde des vaisseaux des reins et de la rétine, font de cette lésion anatomique le

point de départ des hémorragies et des altérations rétiniennes.

Quelques-uns, comme de Wecker, admettent volontiers la combinaison de ces deux éléments pathogéniques, et leur font jouer le principal rôle, ainsi que le prouve bien évidemment le passage suivant emprunté à l'excellent ouvrage de ce clinicien distingué. « A l'époque, dit en effet, M. de Wecker, où l'excrétion urinaire s'entrave de plus en plus, consécutivement à l'atrophie du tissu rénal, les troubles de la circulation générale s'accroissent, la tension vasculaire du système artériel augmente, et, c'est à ces phénomènes, ainsi qu'aux altérations morbides concomitantes des vaisseaux, que nous attribuons la coïncidence de la rétinite avec la néphrite. » *Traité des maladies des yeux*. (2e édition, tome II, p. 335.)

D'autres enfin, se basant sur l'analyse du sang des sujets atteints de rétinite albuminurique, attribuent à cette altération spéciale de l'agent nutritif de la rétine, les troubles observés, en pareil cas, du côté de cette membrane nerveuse.

Mais, quelle que soit, d'ailleurs, parmi ces théories différentes, celle à laquelle on veuille donner la préférence; comment expliquer, au moyen de l'une quelconque d'entre elles, la délimitation constante, prolongée pendant deux mois consécutifs, de troubles rétiniens dans le seul œil gauche de notre malade? Force est donc bien de convenir, pour le cas actuel du moins, qu'aucune des théories précédentes ne lui est applicable; et qu'il faut chercher ailleurs une explication plus rationnelle, plus physiologique, et basée bien plus encore sur l'observation rigoureuse des faits, que sur des théories plus ou moins hypothétiques.

Or, au moment où nous cherchions précisément la solution de cet important problème, il nous est tombé entre les mains le compte rendu d'une clinique des plus intéressantes de M. le professeur Potain, clinique publiée dans le n° du 17 février 1883, de la *Gazette des Hôpitaux* et qui nous paraît répondre absolument à la question que nous nous étions posée. Le savant professeur en effet, y rapporte cinq observations de contusions du rein, compliquées tantôt d'anasarque unila-

térale et siègeant alors du côté du corps ayant subi le traumatisme ; tantôt d'anasarque généralisée, mais dans tous les cas, beaucoup plus accentuée du côté contusionné. Ces quelques observations nous semblent tellement importantes au point de vue qui nous occupe, que nous croyons devoir en exposer tout au moins un résumé succint.

Dans le premier cas, il est question d'une malade qui, il y a quatorze ans, à la suite d'une chute sur la région lombaire gauche, fut prise d'une douleur extrêmement vive de ce côté, d'hématurie, de dysurie et de gonflement des membres, enfin de bouffissure de la face, marquée surtout du côté gauche, siège primitif de la contusion. Cette anasarque disparut au bout de quelque temps, mais pour revenir l'année suivante et laissa même depuis cette époque, comme trace de son passage, un léger œdème permanent de la jambe gauche. Enfin cette année même, elle est rentrée, à l'hôpital pour des accidents identiques.

La seconde observation a trait à un homme qui avait fait une chute sur les reins, et chez lequel survint d'abord de l'œdème de tout le côté droit, côté le plus directement atteint par le traumatisme.

Peu de temps après, M. Potain était appelé pour un troisième cas semblable : il s'agisait cette fois d'une femme qui, à la suite et comme conséquence d'une violente contusion de la région rénale gauche, présentait une anasarque énorme généralisée, mais beaucoup plus prononcée du côté gauche, sur lequel avait porté la lésion.

Dans le quatrième fait, il est question d'un ouvrier plombier qui, après avoir éprouvé une contusion intense au niveau des reins, fut pris d'une anasarque de tout le côté droit et d'albuminurie.

Enfin, la cinquième observation se rapporte à un individu qui, à la suite d'une contusion dans le flanc droit, a vu survenir un gonflement œdémateux de la joue droite, envahissant graduellement les paupières, et une ophtalmie du même côté, le tout accompagné d'albuminurie.

Tels sont aussi résumés que possible, les cinq faits extrême-

ment intéressants observés par M. le professeur Potain, et dont le savant clinicien a cherché, guidé par les expériences bien connues de Brown-Séquard, à expliquer le mécanisme et la pathogénie en faisait intervenir, comme cause la plus probable, le système nerveux et particulièrement le grand sympathique.

Or, ne suffit-il pas de réfléchir un instant pour trouver qu'il y a la plus grande analogie, la relation la plus intime entre les observations que nous venons de citer, et celle que nous avons rapportée tout au long? N'est-il pas très probable aussi, que le même mécanisme pathogénique doit convenir également aux unes et aux autres ; et expliquer les lésions constatées dans ces différents cas ?

Quoi de plus naturel, en effet, quand nous voyons la rétine gauche seule être malade en même temps que le rein gauche unique en son genre, que de conclure à la transmission de l'irritation de ce dernier organe au premier ? La coïncidence parfaite et constante de l'augmentation des troubles de la rétine et de l'albumine dans les urines; leur diminution non moins régulière, ne plaident-elles pas, d'ailleurs, sérieusement en faveur d'une pareille opinion ? Et ne sommes-nous pas en droit, cliniquement parlant et les faits à l'appui, de conclure, avec M. le professeur Potain, que le système nerveux du grand sympathique doit jouer le plus grand rôle dans les affections de cette nature ? Qu'il s'agisse là de troubles réflexes, de troubles vaso-moteurs, peu nous importe : l'essentiel pour nous, est de savoir que toute irritation, portant sur l'un des reins est susceptible de réagir, par l'intermédiaire du grand sympathique, sur tout le système capillaire du côté correspondant, et d'amener aussi bien des troubles dans la circulation rétinienne que dans celle des membres supérieurs ou inférieurs; chaque poussée irritative pouvant, du reste, s'accompagner d'une altération exactement correspondante dans l'un quelconque de ces départements vasculaires.

Qu'on n'aille pas, d'ailleurs, nous accuser de vouloir faire de la théorie pure, et de nous aventurer au hasard dans

des hypothèses plus ou moins fantaisistes ; car nous sommes intimement persuadé, au contraire, que la connaissance exacte de ce mécanisme pathogénique doit conduire cliniquement parlant, à des conséquences éminemment pratiques au point de vue des indications thérapeutiques à remplir.

Quand, en effet, un observateur attentif et prévenu de la possibilité de cette coïncidence, constatera, dans le cours d'une albuminurie, l'existence d'une rétinite, exactement limitée à un seul côté ; quand, de plus, il pourra, comme il nous a été donné de le faire, noter une relation constante et parfaitement régulière entre ces deux symptômes, en suivre pas à pas les oscillations ascendentes et descendantes ; ne sera-t-il pas en droit de conclure qu'il y a entre le rein et l'œil du même côté la plus étroite intimité, et que le rein siégeant du côté de l'œil malade est, sinon le seul, au moins le plus gravement atteint ? Et, comme conséquence, ne sera-t-il pas parfaitement logique, parfaitement indiqué de diriger tous nos efforts thérapeutiques vers la région supposée, à juste titre, la première et la plus sérieusement malade ? N'est-ce pas en ce point qu'on devra appliquer avec le plus d'énergie, avec le plus d'opiniatreté, les révulsifs dont nous disposons. Nous allons plus loin, et nous ne craignons point d'affirmer, que celui-là commettrait une faute grave, qui ne mettrait point à profit ces conclusions cliniques, surtout dans une maladie aussi rebelle, aussi redoutable que la néphrite, contre laquelle nous restons si souvent désarmés à quelque espèce, d'ailleurs, qu'elle appartienne.

Il est enfin une dernière conclusion, non moins importante, dans un avenir prochain ; conclusion à laquelle nous conduit fatalement l'hypothèse que nous avons émise, après M. le professeur Potain : c'est l'obligation de rechercher désormais, avec le plus grand soin, à l'autopsie des sujets morts d'affections des reins, si l'on ne trouve pas soit à l'œil nu, soit à l'aide du microscope, de lésions du grand sympathique. Nous regrettons vivement, pour notre compte personnel, que l'intéressante communication du savant professeur Potain nous soit arrivée trop tard pour nous permettre de chercher

à combler cette lacune. Mais il y à la certainement une mine très riche à exploiter; nous espérons qu'elle le sera bientôt, et nous serions trop heureux si cette note pouvait contribuer pour sa part, à fixer sur ce point l'attention de nos lecteurs.

Philippeville, 1er mars 1883.

Dr A. Yvert.

ABCÈS DU SINUS FRONTAL; GUÉRISON

OBSERVATION RECUEILLIE DANS LE SERVICE DU DOCTEUR MARC SÉE.

Par Maurice Notta, interne des hôpitaux.

Les lésions des sinus frontaux sont assez rares ; leurs rapports directs avec les cavités crânienne, orbitaire et nasale, les complications qui peuvent en résulter, expliquent le grand intérêt qu'elles présentent, sans parler des difficultes de diagnostic, quand l'affection est au début. En outre, la pathogénie des abcès des sinus frontaux est facile à comprendre par la continuité de la muqueuse des voies respiratoires et des cavités de la face. Ces abcès ont été signalés par Hippocrate; puis il faut parcourir une période de près de vingt siècles pour trouver sur ce sujet le premier travail important. Nicolaï en 1724, puis Runge et Richter, en 1776, résument les différentes étapes par lesquelles a passé l'histoire des inflammations suppuratives du sinus frontal. Les auteurs qui ont suivi, Boyer, Bérard, Vidal de Cassis ont peu ajouté à leurs descriptions, et nous trouvons que, dans la plupart de leurs observations, la suppuration et l'abcès sont consécutifs à un traumatisme.

De nos jours ont été publiées çà et là quelques observations une de Sœlberg Wells[1] (1870), une de M. le professeur Riche[2] et à la même époque et, quelques années plus tard, trois de

1. Thèse de Sautereau, 1870,
2. *Archives gén. de médecine*, 1876, t. XXVII.

Spencer Watson. Enfin Lauzet[1] a réuni dans sa thèse sept observations d'inflammation catarrhale des sinus frontaux. « Dans l'inflammation des sinus frontaux consécutive au coryza dit M. Lauzet, le processus inflammatoire gagne de proche en proche la muqueuse qui tapisse ces cavités, et selon l'absence ou l'existence de certaines raisons pathologiques, cette inflammation sera simplement un symptôme du coryza, ou bien la maladie principale, le coryza s'effaçant pour occuper le second plan du tableau pathologique et faire partie du cortège symptomatique. » Un degré de plus, la suppuration s'établit, le coryza n'apparaît plus que comme symptôme accessoire, l'abcès est constitué. Il donne alors lieu aux symptômes qui lui sont propres, et que nous retrouvons chez la malade qui fait le sujet de notre observation, recueillie l'an dernier dans le service de notre maître M. Marc Sée, à la Maison municipale de santé.

Mme R. T..., âgée de 64 ans, domestique, a toujours été bien portante. Elle ignore la maladie dont ses parents sont morts : sa mère à 78 ans et son père à 50. Elle a trois sœurs et deux frères qui sont d'une bonne santé, mais qui ont souvent eu des douleurs rhumatismales. La malade elle même est rhumatisante; elle va à Aix depuis trois ans, et présente aux mains les déformations articulaires caractéristiques du rhumatisme chronique. Elle n'a aucun antécédent syphilitique.

Elle entre dans le service de M. Marc Sée, le 1er novembre 1882, pour être opérée d'une petite tumeur qui siège à la partie interne de l'arcade sourcilière, au-dessous du grand angle de l'œil, du côté gauche. Depuis une quinzaine d'années la malade est sujette à avoir des rhumes de cerveau, et dans les derniers temps les sécrétions de la muqueuse pituitaire présentaient une odeur fétide. Jamais elle n'a eu de croûtes dans les fosses nasales, et dans son enfance, elle n'a eu aucune manifestation scrofuleuse. Au mois de septembre dernier, pendant son séjour à Aix, la malade s'est aperçu que sa vue du côté gauche s'affaiblissait, se fatiguait vite, étant souvent

1. Thèse de Paris, 1875.

obscurcie par la présence de brouillard. Elle ressentit alors quelques douleurs au niveau du front et des tempes, et surtout des démangeaisons très vives au-dessus de l'œil gauche. En même temps, elle constatait la présence d'une petite tumeur qui disparaissait par la pression.

État actuel. — A l'examen de la malade, nous remarquons au-dessus du grand angle de l'œil gauche une tumeur, de la grosseur d'un petit œuf de pigeon, qui n'est bien appréciable que si la malade est restée environ vingt-quatre heures sans la presser. Si l'on appuie sur cette tumeur, elle disparaît, et l'on voit s'écouler un pus fétide et verdâtre, qui sort soit par la narine gauche, soit par l'orifice postérieur des fosses nasales et la bouche. Si l'on promène le doigt sur l'arcade sourcillière gauche, on constate, une fois la tumeur vidée, qu'il y a à son niveau une dépression manifeste due à la résorption de la paroi antérieure du sinus frontal. Les mouvements de l'œil gauche ne sont pas gênés, les pupilles sont normales. Il y a perte presque complète de l'odorat du côté gauche.

M. Marc Sée diagnostique un abcès du sinus frontal, et fait l'opération le 17 novembre. Il pratiqua une incision de 15 millimètres environ parallèlement à l'arcade sourcillière et un peu au-dessus d'elle, et gratta avec une rugine la paroi interne du sinus frontal. Puis il laissa dans la plaie deux boulettes de charpie, imbibées d'une solution de chlorure de zinc, et mit par-dessus un pansement phéniqué. Ces boulettes furent retirées au bout de deux jours, et l'on fit matin et soir, pendant plusieurs jours, des injections phéniquées par la plaie.

La malade quitta la Maison de santé dans les premiers jours de décembre. Nous avons eu l'occasion de la revoir le 15 janvier de cette année. Elle est complètement guérie; la plaie de l'arcade sourcilière est cicatrisée, et il ne s'écoule plus de pus dans le nez ni dans la bouche.

Cette observation nous a paru intéressante à différents point de vue : l'abcès du sinus frontal, sans cause traumatique, sans antécédents syphilitiques, est, croyons-nous, assez rare. Dans les sept observations de Lauzet, il n'y a qu'une

inflammation catarrhale des sinus frontaux, et dans aucun de ces cas l'inflammation n'a été jusqu'à la suppuration, jusqu'à l'abcès. Des trois observations de Watson, il y en a une où il s'agit d'une femme syphilitique. Chez notre malade, on ne peut invoquer comme cause prédisposante que l'arthritisme. Il n'y a ni scrofule, ni syphilis, ni traumatisme. Enfin, la pathogénie, qui repose toute entière sur la continuité des muqueuses, est toujours intéressante. Sans mettre en doute l'influence de la diathèse rhumatismale pour expliquer le développement de ces coryzas répétés, nous pensons que l'inflammation de la muqueuse pituitaire s'est propagée par l'infundibulum à la muqueuse du sinus frontal; à la suite de cette inflammation, l'obturation de l'orifice du sinus par le gonflement de la muqueuse à produit l'augmentation des phénomènes inflammatoires; il s'est formé un abcès qui a amené la destruction par résorption de la paroi antérieure du sinus frontal. — Au point de vue du traitement, le succès a été complet pusqu'il n'est resté ni trajet fistuleux, ni écoulement fétide. Il est vrai, comme nous le faisait remarquer M. Sée, que le diagnostic et l'intervention ont été rendus plus faciles par la résorption de la paroi osseuse du sinus, ce qui mettait la malade à l'abri de complications du côté des cavités crânienne ou orbitaire, la tumeur faisant saillie sous la peau qu'elle distendait plus ou moins suivant son volume. Quant à la fétidité des sécrétions de la muqueuse nasale, elle a complètement disparu; il reste encore un peu d'hypersécrétion de la muqueuse du côté gauche, mais elle ne présente plus cette odeur infecte qui était une gêne pour la malade et pour les personnes qui l'entouraient (*Union médicale* mars 1883).

DES ULCÈRES PROFONDS DE LA CORNÉE

ET DE LEUR TRAITEMENT ANTISEPTIQUE

Par le docteur L. GUAITA

Médecin oculiste au Grand-Hôpital de Bergame.

(SUITE).

Des expériences prouvent que les plus graves kératites ulcéreuses peuvent être d'origine septique; mais toutefois on observe des cas d'ulcères graves de la cornée qui se sont développés spontanément sans qu'aucune secrétion septique dérivât de la conjonctive ou des voies lacrymales.

Dans un cas pareil on rencontre toujours, soit dans la constitution du malade, soit dans des altérations particulières de l'innervation et de la circulation de l'œil, des causes prédisposantes à la maladie; c'est pourquoi on ne peut pas appeler ces kératites primitivement septiques; on ne voudra, cependant, pas nier qu'une fois l'ulcère commencé, il ne présente un champ assez facile à l'infection, et bien qu'il ne soit pas septique au commencement, il ne puisse pas le devenir ensuite. Et il est facile qu'il le devienne, car où il y a une solution de continuité en suppuration, il y a aussi un terrain fécond pour le développement de matériaux septiques au contact de l'air; en un mot, il arrive de l'ulcère cornéen comme d'une solution de continuité d'une partie quelconque du corps, abandonnée au contact de l'air; même si d'abord elle présentait des granulations belles et propres et secrétait des matériaux liquides inodores et de bonne espèce, se couvre ensuite de matériels putrides et se fait septique.

Je n'ai pas l'intention d'entrer ici dans la question théorique de la nature de l'infection; c'est-à-dire de rechercher si la cause principale de l'infection serait les microbes organiques (Pasteur, Lister, Rock, Klebs et tant d'autres) ou bien

si l'on est redevable de cette cause première à un *virus* chimique particulier (*zimoïde*, *septique* de Billroth) qui est un terrain adapté à la reproduction des cacobactéries (Billroth, Paunm, Kiltes, Onimus, Anderson, etc.).

Selon la première théorie les parasites seraient la cause de l'infection, selon l'autre, ils en seraient plutôt la conséquence, et ne serviraient à autre chose qu'à retenir la contagion et à la répandre facilement au moyen de leur rapide multiplication.

Quoi qu'il en soit, laissant de côté les spéculations théoriques, le fait est que dans de certaines circonstances peu hygiéniques, l'infection des blessures ou des plaies arrive facilement, et que dans la médication antiseptique nous avons un moyen sûr de la prévenir, lorsqu'elle n'existe pas, et un moyen sinon sûr, bien puissant, pour la vaincre, quand elle commence et qu'elle n'est pas encore bien avancée ; mais lorsque l'infection est fort grave, les moyens les plus énergiques sont nécessaires pour pouvoir la détruire, et même ne réussissent-ils pas toujours.

D'après ces faits on pourrait *à priori* conjecturer que la médication antiseptique peut être d'une grande utilité dans les kératites ulcéreuses ; qu'elle le sera bien plus sûrement dans ces formes de kératite qui d'abord ne sont pas septiques, et elle le sera d'autant plus qu'on l'appliquera au plus vite avant le développement de l'infection ; qu'elle sera utile, mais pas avec tant de sûreté dans les kératites primitivement infectieuses et dans celles dont l'infection est déjà avancée.

Toutefois, comme en médecine et surtout en chirurgie, les argumentations *à priori* ont bien peu de valeur, j'ai cru utile de chercher si dans ce cas la théorie correspondait aux faits cliniques, et l'expérience a si bien répondu à mes essais, que je sens le devoir, non seulement d'en publier les résultats, mais encore de recommander aux collègues de répéter les expériences, et j'espère que de cette manière, cette médication si bienfaisante sera bientôt adoptée communément. Tandis que je recommande si sérieusement la médication antiseptique dans les kératites ulcéreuses, je ne veux

pas dire, qu'elle suffise toute seule à les guérir toutes, telle qu'une panacée universelle, mais seulement qu'elle est un auxiliaire puissant des moyens ordinaires de traitement général et local, pharmaceutique et chirurgique. Elle n'est pas un moyen anthiphlogistique, elle ne combat pas directement le processus suppuratif, mais elle sert à prévenir et à ôter à ce dernier toute malignité, et elle en raccourcit la durée; donc on ne pourra jamais négliger les conditions d'innervation et de circulation de l'œil; et il faudra toujours associer à la médication antiseptique tous les moyens que l'on croira capables d'améliorer ces conditions.

Dans les articles des journaux et dans les monographies, modernes l'on trouve çà et là citée, l'application des moyens antiseptiques au traitement des kératites; mais cette application est incomplète et d'ordinaire elle est limitée à des lavages plus ou moins fréquents, tantôt avec une solution antiseptique, tantôt avec une autre; toutefois il n'est pas un mémoire à ma connaissance qui ne traite de la méthode rigoureusement antiseptique, appliquée au traitement des kératites suppuratives. Or, faire des lavages avec une solution d'acide phénique, chimique, ou autre; ou bien appliquer d'une manière quelconque une substance ou un pansement antiseptique, ne veut pas signifier, médicamenter antiseptiquement. En lisant les mémoires de Lister[1] et le très beau manuel de Nussbaum[2], il est facile de se convaincre que la méthode antiseptique consiste dans la scrupuleuse exécution du précepte suivant : éloigner constamment du contact de la partie malade toute substance infectante; l'air atmosphérique y compris; lequel porte en soi-même les germes de l'infection. De là, désinfection moyennant de soigneux lavages antiseptiques, des mains, des instruments et de tout ce qui doit toucher à la plaie; et de la plaie même. Application de médicaments imbibés de substances antiseptiques, imperméables à l'air extérieur qui soient toujours en contact précis

1. Gros. *Il metodo antis. di Lister, traduz. ital.* Napoli, 1880, page 1 à 25.
2. Nussbaum, *Guida alla cura antisettica; traduzione italiana*, Napoli, 1881.

avec la plaie. — Désinfection de l'air ambiant, au moyen de la vapeur d'une solution antiseptique pendant tout le temps ou l'on doit découvrir la partie intéressée pour les opérations et les médications nécessaires.

Beaucoup de substances jouissent des propriétés antiseptiques, on en a expérimenté un grand nombre pour les applications chirurgicales et plusieurs ont été appliquées pour l'antiseptie oculaire.

Dans les premières tentatives que l'on fit pour appliquer la méthode antiseptique en oculistique (Schiess-Gemassens) on employa la médication phéniquée selon la méthode rigoureuse de Lister. En 1876, nous trouvons que Horner indique déjà les inconvénients de l'acide phénique et qu'il le remplace par l'acide borique et l'acide salicylique.

Quant à moi, j'ai expérimenté chimiquement les médications suivantes : à l'acide phénique, au thymol, à l'acide borique, à l'acide salicylique, en me servant dans toutes les opérations et les médications de la vapeur des solutions relatives obtenue à l'aide d'un bon pulvérisateur à vapeur de Marr et des bandages relatifs à secde la fabrique internationale de Schaffhausen.

Acide phénique. — Le matériel phéniqué, qui est dans le commerce, consiste en gaze, coton, bandes, etc., et a un titre de concentration variable (d'ordinaire à 5 à 10 p. 100.). On se sert de la solution à 5 p. 100 pour le pulvérisateur à vapeur et à 2 ou 3 pour celui à main. Pour l'application à l'œil je me servis de bandages à bas titre et de la solution à 3 p. 100 pour le pulvérisateur à vapeur et à 1 1/2 pour celui à mains. Afin que l'on pût tolérer le mieux possible la solution, je la fis apprêter comme le professeur Manfredi[1] le conseille : une fois l'acide phénique cristallisé bien pur, fondu par la chaleur, on le verse dans un peu d'alcool, ensuite on le mêle avec la quantité ordonnée d'eau distillée bouillante, on l'agite, on le laisse refroidir et enfin on le filtre.

L'action irritante de l'acide phénique sur la peau et sur les

1. Manfredi, *Œuvre déjà citée*, p. 27.

plaies avait déja été remarquée par Lister lui-même et il avait proposé le *silk protective* justement pour empêcher le contact direct du matériel phéniqué avec la peau. Le pansement à l'acide phénique, tel qu'on s'en sert en chirurgie, n'est pas applicable à l'œil sans de graves inconvénients, qui avaient déjà été observés par Schiess-Gemansens, le premier qui appliqua cette médication pour les opérations de cataracte. Le silk, les huit couches de gaze, le mackintosh, forment un bandage trop lourd et incommode. Au commencement j'employai un bandage, plus simple, constitué du silk, une couche de gaze phéniquée, une de coton phéniqué, à 5 p. 100, de presque un centimètre de grosseur et une de mackint tosh; mais j'ai ensuite dû renoncer au silk parce qu'il retien-les sécrétions de la conjonctive et des glandes des paupières. lesquelles restant au contact de l'œil ne peuvent que causer un grand dommage.

En omettant le silk, j'ai composé le pansement d'une couche de gaze phéniquée, en contact avec la partie d'une autre de coton phéniqué et d'une de mackintosh. Chaque fois que je me servis de ce bandage phéniqué je l'ai toujours vu irriter la peau, la conjonctive et l'œil. Les altérations que j'observais étaient : érythème de la peau des paupières, injection conjonctivale très marquée, desquamation de la peau et de l'épithélium de la cornée; dans quelques cas aussi il se produisit une vraie forme eczémateuse de tout l'espace de peau qui se trouvait en contact avec la gaze phéniquée.

J'avais donc presque complètement abandonné la médication à l'acide phénique; mais je dus me convaincre ensuite qu'on doit attribuer les inconvénients de cette médication à la paraffine, avec laquelle on fixe l'acide phénique sur la gaze. J'ai donc pensé à remplacer la gaze phéniquée par la gaze salicylique, et faire des médications composées d'une couche de gaze à l'acide salicylique à 5 p. 100 d'une autre de ouate à l'acide phénique à 5 p. 100 et d'une troisième de papier de gutta-percha. Ces médications sont bien mieux tolérées que celles avec de la gaze phéniquée, et je les emploie combinées au nuage phénique dans quelques cas (par exemple

dans l'ulcère rongeant) où il faut une antiseptie bien énergique.

Le spray phéniqué à 1 et 1/2 p. 100 est très peu irritant lorsqu'on prépare la solution avec du bon acide phénique, d'après la manière que je viens de dire, ou avec de l'acide anglais très pur; je m'en sers en plusieurs cas; j'emploie la solution à 8 p. 100 pour le lavage de mes mains et de celles des assistants.

Thymol. — Cette substance préconisée comme un puissant antiseptique par Bouillon et Paquet jusqu'en 1868[1] recommandée par Volkmann pour les applications chirurgicales, fut conseillée pour les médications antiseptiques oculaires par Siméon Snell en 1880[1].

Je me suis servi de la gaze et du coton au thymol à 4 p. 100 et pour la pulvérisation de la solution titrée de Shaffhausen; le bandage était formé d'une couche de gaze, une de coton et de mackintosh. Ce pansement causa la même irritation que celui à l'acide phénique, la démangeaison que les individus pansés au thymol accusaient, l'érythème des paupières et l'exfoliation épidermique qui suivait, étaient encore plus sensibles que chez les individus pansés au phénol et l'eczéma dans quelques cas provoqué par la médication thymique a été bien plus opiniâtre que ceux qui dépendaient du bandage à la gaze. C'est pourquoi j'ai abandonné cette médication[2].

Acide salicylique. — Cet acide a été proposé comme un puissant antiseptique par Thiersch, en 1875. Il est en petits cristaux blancs, luisants; peu lourds, et sans odeur. On le prépare selon la meilleure manière enseignée par Kolbe, de l'acide phénique et de l'acide carbonique traités d'une manière particulière.

A la température ordinaire, l'acide salicylique n'est so-

1. Banke. *Sul Timol ed il suo uso nel trettamento antisettico delle pris* trad. it. Napoli 1881, page 9.

2. Dans ce cas aussi, toutefois, c'est probablement la paraffine, avec laquelle on fixe le thymol sur la gaze, qui irrite la peau davantage, et je ne crois pas que l'on puisse se servir de la gaze au thymol et du coton au thymol combinés avec la gaze salicylique sans des inconvénients vraiment graves pour l'œil.

luble dans l'eau distillée qu'à 3 pour mille. Cette solution agit comme un antiseptique assez valide, et elle précipite les albuminatifs du siège du pus dans une quantité plus abondante qu'une solution à l'eau d'acide phénique à 1 p. 100, et en même temps elle n'irrite en aucune manière les plaies.

Employée pour le spray, cette solution agit comme il faut de manière antiseptique, et elle est tout à fait bien tolérée par la peau des paupières, par la conjonctive et par l'œil en général; mais elle a l'inconvénient de produire chez tous les assistants la toux et une sensation fort mauvaise de brûlure et d'écorchement à la gorge et à la langue. Ayant employé ce spray pendant plusieurs jours de suite, cet inconvénient était devenu si gênant pour moi et pour les assistants que je dus l'abandonner. Quant aux bandages, Thiersch propose deux procédés; selon le premier on trempe, un moment, la ouate dans de l'eau salicylée; pour le second on fait préparer la ouate sèche imbibée d'acide salicylique cristallisé; la plongeant dans la solution alcoolique, puis la laissant sécher. Thiersch employait dans les premiers temps de ses expériences la médication humide; mais plus tard il adopta presque exclusivement la sèche[1].

Körner, en 1876[2], proposa la médication salicylique pour l'antiseptie oculaire. Il ne se sert pas du spray mais il fait de soigneux lavages de la plaie avec l'eau salicylée; puis il place en dessus des yeux de la gaze hydrophile et des couches de ouate imbibée dans la même solution, et il humecte de même le bandage toutes les quatre heures[3]. Dans le congrès de Londres en 1881, Körner[4] lui-même ne recommanda qu'en partie son usage; c'est-à-dire, qu'il ne fait que les lavages salicylicés[5]; puis il bande avec de la gaze et du coton hydrophile

1. *British medical Journal*, 14 février 1880.
2. *Klinische Ergebnisse, Listersche Wundbehandlung und über den Ersatz der Karbolsäure durch Salicylsäure. R. Volkmann's Sammlung und Vorträge.* Nov. 84 u. 85, 1875, p. 719.
3. Steiner. *Sui movi metodi di cura delle ferite et delle piaghe; traduzione italiana*, Napoli, 1879, p. 90.
4. Körner, *Ueber nasse Salicylverbände*, Manfredi, ouv. cit. à la p. II.
5. *Annales d'oculistique*, t. LVI, p. 58.

et ce n'est que dans les cas où il survient de la suppuration des bords de la blessure cornéenne (opération de cataracte) qu'il pratique le bandage antiseptique.

Après Körner je n'ai trouvé recommandé de personne l'acide salicylique comme antiseptique oculaire. J'emploie le bandage salicylique à sec. Dans le commerce on trouve de la ouate à l'acide salicylique à 4 et à 11 p. 100 et de la gaze à 5 et à 10 p. 100, je me sers déjà depuis longtemps d'une médication composée d'une couche de gaze à 5 p. 100, une autre de coton à 4 p. 100 et une de mackintosh et je ne l'ai jamais vu provoquer ni sur la cornée, ni sur la conjonctive, ni sur la peau, la moindre irritation locale, en même temps qu'elle agit en puissant et sûr antiseptique.

Acide borique. — L'acide borique naît des *lagoni* de la Toscane qui se trouvent dans une zone de territoire de plus de 30 kilomètres entre Pamarame et Massa maritime.

Du milieu des *lagoni* il sort un jet de vapeur aqueux à haute pression qui porte avec soi l'acide. Se servant, moyennant certains appareils particuliers et compliqués, de la chaleur même de la vapeur, on fait évaporer les eaux mères et on obtient par là l'acide borique.

Cet acide borique cependant contient de 16 à 26 p. 100 d'impuretés, qui consistent principalement en sulfate de magnésie, chaux et ammoniaque, acide chlorhydrique et matières organiques[1].

Cet acide, qui sert dans le commerce pour des usages industriels, doit absolument être refusé comme médicament. Pour les usages de la médecine on doit le purifier en le cristallisant maintes fois; ou bien il doit être préparé en décomposant le borate de soude avec l'acide chlorhydrique, ou avec l'acide phénique. On reconnaît l'acide borique pur même d'après

1. Selon J. A. Andrews (*the Medical Record* 20 mars 1880) l'acide borique impur se trouve souvent joint à des sels de plomb, lesquels pourraient causer un grand dommage dans les ulcères cornéens, en générant des dépositions métalliques. Je n'ai jamais trouvé une note d'impureté pour des sels de plomb, dans les auteurs de chimie italiens, qui traitent de la préparation de l'acide borique, et aussi il ne m'est jamais arrivé d'en rencontrer dans celui dont je me sers.

les seuls caractères physiques car il est cristallisé en lamelles subtiles, légères, tout à fait blanches, resplendissantes d'une lueur de soie; onctueuses au tact; et à cela, qu'à la température ordinaire de l'été il demeure dans l'eau distillée complètement fondu à la dose de 4 p. 100; tandis qu'à la température de l'hiver il précipite en partie de la solution à 4 p. 100 sous la forme des cristaux décrits ci-dessus, pour se fondre de nouveau à la moindre élévation de la température. L'acide borique impur au contraire est en cristaux plus petits, d'une couleur grise plus ou moins foncée, unis à une poussière très fine, plus âpre au tact et il laisse déposer de la solution aqueuse même à 3 p. 100, un sédiment sale, terreux, presque insoluble même à la chaleur. L'acide borique était rarement employé en médecine pour la préparation de crème de tartre soluble et pour la confection de certaines pommades et émulsions pour quelques maladies de la peau. Lister le proposa comme antiseptique sous la forme de *boric lint* pour médicamenter les brûlures et les plaies superficielles et sous celle d'onguent borique pour quelques opérations au visage[1].

En oculistique ce fut Horner qui l'employa le premier; il le proposa dans le même mémoire qui traitait de la médication salicylique, en 1876, dans lequel il fonde l'avenir de la l'antiseptie ophtalmique sur un mélange d'acide borique et d'acide salicylique.

L'acide borique a été adopté de préférence aux autres antiseptiques pour la médication des yeux par de Græfe, de Wecker, Pflüger et d'autres, et en 1880, Trölich (de Berlin)[1], en publia un article apologétique.

Schmidt-Rimpler[2] établit ensuite directement l'action antiseptique de l'acide borique en solution à 4 p. 100 sur les kératites septiques générées en inoculant le pus de la dacryocistite dans la cornée du lapin; la solution borique mise en contact avec ce pus en diminue la force infectieuse, et en l'y laissant en contact pendant un certain temps le rend tout à fait inoffensif.

1. Hamhayn, *Der Lister'schen Verhand.*, Leipzig 1875, page 240.
2. *Ueber Antiseptis bei Augenoperationen, Klin. Monatsb.*, ann. 1880.

Pour la pulvérisation l'acide borique en général n'est pas recommandé par les auteurs. Cependant si nous considérons la manière dont la nature nous l'offre, nous devons nous convaincre que la vapeur aqueuse le fond et le transporte avec grande facilité. Je m'en sers beaucoup pour le spray, et son nuage tellement riche d'acide, qu'il tend à en poudrer les habits, est un antiseptique sûr et complètement toléré même par les yeux les plus irrités. Son seul inconvénient est de boucher facilement les tuyaux des pulvérisateurs tant à main qu'à vapeur; il suffit toutefois d'avoir soin de faire passer dans les tuyaux un courant d'eau chaude, et les incrustations d'acide borique se fondent facilement.

On peut employer la solution borique dans des lavages, même répétés bien souvent, sans danger de produire la moindre réaction. Cet acide est si doux et si toléré, que dans les conjonctivites légères et pas fort irritatives j'ai l'habitude d'en mettre en quantité dans le sac conjonctival; pur et finement pulvérisé il les guérit rapidement, ne produisant qu'une brûlure légère et de courte durée; en solution à 4 p. 100 il ne donne pas plus de sensation de brûlure ni de douleur que si l'on se servait d'eau distillée.

Quant au matériel de médication borique, il se trouve dans le commerce : le coton à 5 et à 10 p. 100 et le *boric lint*. Je fais apprêter des médications composées d'une couche de gaze ou de ouate borique, et une de papier de gutta-percha. Ces médications servent comme celle à l'acide salicylique, mais comme ces dernières sont moins poudreuses et plus souples et sont tolérées de même; je les préfère, ne fût-ce que dans le but de faire une espèce de mélange des deux antiseptiques, en usant de l'acide borique pour le spray et de l'acide salicylique pour le pansement à sec.

Le *boric lint* consiste dans une étoffe de coton, grossière, velue d'un côté, imbibée d'acide borique. Lister l'employait en la trempant dans une solution borique à 4 p. 100 pour l'appliquer humide sur la plaie, mettre le mackintosh dessus et puis faire le bandage. Græfe, Wecker et beaucoup d'autres s'en servaient de la même manière pour le bandage oculaire.

En la mouillant, il est vrai qu'elle s'attache bien à la partie malade; mais une fois qu'elle est sèche; elle devient rude, âpre, anguleuse et elle gêne le malade. Je préfère l'employer sèche et du côté velu qui est le plus souple, en en faisant une double couche, mettant en dessus le papier gutta-percha, puis assujettissant avec un simple bandeau, imbibé d'avance dans une solution épaisse d'acide borique. Toutefois cette médication n'adhère pas intimement aux parties et laisse facilement pénétrer l'air; c'est pourquoi on ne peut pas la dire sûrement et rigoureusement antiseptique, mais cependant elle a l'avantage d'être un bandage très léger et nullement gênant; c'est pour cela que je m'en sers souvent à la fin du traitement, lorsque l'ulcère ou la blessure cornéenne est déjà cicatrisé, lorsqu'une sévère antiseptie n'est plus nécessaire, et que l'on tolère mieux les bandages légers. Une autre préparation à l'acide borique que j'emploie souvent, c'est la pommade borique. Lister avait, dès les premiers moments, utilisé un onguent composé d'une partie d'acide borique, une de cire blanche, deux d'huile d'amandes et deux de paraffine pour la médication d'une large blessure au visage résultant de la démolition d'un épithélium; et la guérison eut lieu sans réaction, presque comme sous le pansement antiseptique ordinaire. Pour les usages communs de l'oculistique, cet onguent est irritant à cause de la paraffine et outre cela il n'adhère pas bien à la partie. Je fais mélanger l'acide borique porphyrisé avec la vaseline dans la proportion de 15 p. 100 et j'emploie cet onguent pour oindre les pièces de toile qui viennent au contact des blessures ou des abrasions des paupières; et pour en oindre les paupières après les opérations qu'on y pratique pour la trychiésis, pour l'entropion pour le cautophimosis, après lesquelles on ne fait de bandage d'aucune sorte; pour en oindre les mains du médecin opérateur et des assistants et les adhérences des parties malades, ou que l'on va opérer; enfin j'en oins les instruments. L'acide borique gâte aisément le fil des petits couteaux quand on s'en sert en solution pour les laver; en pommade il les gâte bien moins; et je trouve que de tous les moyens désinfectants pour

les instruments, le plus commode est celui de les conserver toujours abondamment oints de la pommade borique, et d'en ôter le surplus avec un peu de coton hydrophile seulement au moment de l'opération. Il faut prendre garde d'user plus de deux fois des petits couteaux sans les faire aiguiser de nouveau.

Pour résumer : les substances antiseptiques plus tolérées par l'œil sont : l'acide salicylique et l'acide borique.

L'acide salicylique, à 3 p. 1000 pour pulvérisation n'est pas nuisible aux yeux, mais il ne faut pas l'employer pendant longtemps parce qu'il irrite la gorge, et il excite une toux violente; en médication sèche il est parfaitement toléré par l'œil et il offre un pansement bien commode élégant et énergiquement antiseptique.

L'acide borique ne provoque jamais aucune irritation de la part de l'œil, même à une dose élevée et dans tous les modes d'application. Pour le spray c'est la substance qui se prête le mieux à l'antiseptie oculaire. Il convient aussi très bien pour les médications à sec, principalement sous la forme de *boric lint*.

J'use en général des préparations salicyliques sèches pour les pansements et les solutions boriques pour les lavages et pour le spray et cela, dans le but de former un mélange des deux antiseptiques, dans lequel, l'une des deux substances agit en antiseptique d'une voie différente et d'une manière différente de l'autre, ainsi par la combinaison des deux actions il donne une antiseptie plus étendue et plus sûre.

APPAREIL POUR L'ANTISEPTIE OCULAIRE.

Solutions boriques. — Ces solutions doivent être préparées avec de l'acide très pur cristallisé plusieurs fois et avec de l'eau distillée. Une à 4 p. 100 sert aux lavages des mains des médecins et des infirmiers, pour les lavages des parties malades, pour y enfoncer les éponges ou encore mieux le coton hydrofile destiné à la propreté des yeux, et pour le pulvérisateur à main. A cette dose, l'acide borique pur reste fondu

complètement à la température ordinaire d'été; en hiver il faut réchauffer légèrement la solution afin qu'elle soit complète.

Une à 6 p. 100 sert pour le spray à vapeur.

A la température ordinaire, l'acide borique ne se fond pas complètement dans l'eau à cette dose, mais il faut une chaleur de 50° centigrades à peu près.

Une à 15 p. 100 sert pour y tremper les bandes, les pièces de toile, etc., lesquelles une fois desséchées, restent imbibées de poudre d'acide borique. Cette solution doit être réchauffée jusqu'à l'ébullition pour qu'elle se fasse complètement.

Solutions phéniques. — Elles doivent être préparées avec de l'acide phénique pur cristallisé, fondu à la chaleur, mêlé avec une quantité d'alcool rectifié à peine suffisante; puis versé dans de l'eau distillée bouillante; que l'on agite maintes fois pendant qu'elle refroidit, puis on la filtre. Celle du pulvérisateur à main ne doit pas dépasser le titre de 1 1/2 p. 100, celle pour le pulvérisateur à vapeur peut être à 2 et même à 3 p. 100.

Pulvérisateur. — Celui à vapeur doit se préférer, car il produit un nuage plus fin, qui ne mouille que très eux.

Toutefois quand on a peu de malades à bander, on peut, pour se déranger moins, se servir d'un pulvérisateur à main pourvu que ce soit un modèle perfectionné comme par exemple le modèle Lister; et pas un des pulvérisateurs ordinaires en gutta-percha de peu de valeur qui rendent une pluie grosse et mouillent trop.

Les solutions antiseptiques, pour les pulvérisateurs tant à main qu'à vapeur doivent être réchauffées à 50 degrés centi-

Voici la solubilité de l'acide borique dans l'eau distillée aux différentes températures :

Dans un litre d'eau distillée à 0 degré Réaumur, il reste dissous : 19,47 gr. d'acide borique.

Dans un litre d'eau distillée à + 12 degrés Réaumur, il reste dissous : 29,20 gr. d'acide borique.

Dans un litre d'eau distillée à + 20 degrés Réaumur, il reste dissous : 39,72 gr. d'acide borique.

Dans un litre d'eau distillée à + 40 degrés Réaumur, il reste dissous : 61,91 gr. d'acide borique.

grades à peu près, car à une température inférieure ils rendent un nuage trop froid, et aussi parce que, à une température élevée l'acide borique est plus facilement et plus abondamment transporté par le spray. Quand on a fini de se servir de l'appareil pulvérisateur il faut prendre soin d'y faire passer un courant d'eau distillée chaude, pour en ôter les incrustations boriques.

Onguent borique. — Acide borique porphyrisé gr. 15, vaseline anglaise, gr. 85. On le mêle à perfection et on l'use comme on a dit ci-dessus.

Pansements secs à l'acide salicylique. — Les pansements à monocle ont une forme carrée de la dimension de 8 ou 10 centimètres de côté ; ceux à binocle, sont faites en chiffre 8 et ont relativement les mêmes dimensions. Ces pansements sont composés d'une couche de gaze à l'acide salicylique à 5 p. 100 qui va au contact de la partie; une de ouate salicylée à 4 p. 100 de presque un centimètre d'épaisseur; une de papier de gutta-percha, qui dépasse d'un demi-centimètre aux côtés les deux autres couches. D'abord pour cette couche superficielle, je me servais du mackintosh, mais j'ai trouvé utile de le remplacer par le papier de gutta-percha, car comme il est plus mince, plus souple et plus léger, il adhère, des deux côtés où il dépasse les autres couches, à la peau ; et il préserve pour cela plus sûrement de la pénétration de l'air et garde mieux le pansement à sa place.

On prépare ces pansements en quantité suffisante, pour plusieurs jours et on les conserve dans une boîte de carton, bien propre et bien fermée, dans laquelle, ce sera une utile précaution de répandre un peu d'acide borique pulvérisé en nuage.

Pansements boriques secs. — Sont composés d'une couche de gaze, une de coton à l'acide phénique à 5 p. 100, une de gutta-percha. Il faut user de ces pansements à la place de ceux salicyliques lorsqu'il y a sur les paupières ou alentour des érythèmes, des eczémas ou des abrasions cutanées d'autre genre, car l'acide salicylique les irrite quelquefois.

A la fin du traitement, j'use assez souvent des pansements

plus simples composés d'une double couche de *boric lint* de forme carrée de 6 à 7 centimètres de côté; avec la surface velue tournée vers la partie, couverts d'une couche un peu plus grande de papier de gutta-percha.

Pansements phéniques secs. — Ils sont composés d'une couche de gaze à l'acide salicylique à 5 p. 100, d'une de ouate à l'acide phénique, à 5 p. 100 et d'une de papier de guttapercha. Il faut éviter d'user de la gaze phéniquée au contact de la peau, car elle y produit beaucoup d'irritation à cause de la paraffine qu'elle contient pour y fixer l'acide phénique.

Bandes. — Elles doivent être de gaze hydrophile, de 4 centimètres de largeur et de 3 mètres de longueur; on les serre dans la même boîte de médicaments. Ces bandes, les fronteaux, les pièces de toile, etc., doivent être tout à fait délessivés et trempés d'avance dans la solution borique à 15 p.100 réchauffée à l'ébullition, puis laissés sécher.

Coton hydrophile chimiquement pur. — On le garde sur l'appareil et l'on s'en sert pour nettoyer les parties, au lieu des éponges et des pièces ordinaires de médication, ayant soin de le tremper d'avance dans la solution borique à 4 p. 100 puis de l'épreindre.

Dans les collyres et dans les pommades d'atropine et d'ésérine je fais toujours ajouter l'acide borique dans la proportion de 3 p. 100 dans les collyres, et de 5 p. 100 dans les pommades. Cela sert à rendre ces préparations septiques à les conserver mieux et à empêcher la formation des moisissures.

MÉTHODE DE LA MÉDICATION ANTISEPTIQUE OCULAIRE.

Le médecin, les assistants, les infirmiers doivent se laver d'avance, et plusieurs fois les mains dans la solution borique à 4 p. 100 ou dans la phénique à 3 p. 100. Une fois l'indication de la médication antiseptique établie; on fait prendre avant tout, s'il le faut pour la propreté, et s'il n'est pas contre indiqué, un bain général tiède au malade. Avant de commencer la médication, on lave avec soin au moyen de petits tas

de coton hydrophile trempé dans la solution borique à 4 p. 100, la conjonctive, les paupières et les contours de l'œil et s'il y a des écorchures sur les paupières on les enduit avec de l'onguent borique. Dans le spray antiseptique on exécute les opérations et on applique les médicaments nécessaires, puis on fait les bandages, ayant soin que les pansements soient bien appliqués et conservés en contact avec les parties, sans trop presser; et l'on ne cesse la pulvérisation antiseptique que lorsque le bandage est achevé.

C'est ce que l'on fait en renouvelant le bandage, ayant soin de commencer la pulvérisation avant encore de débander.

A peine l'œil est-il découvert que si on le trouve sale, on doit avoir soin d'approcher la bouche du pulvérisateur de manière à arroser l'œil de la première pluie plus grosse qui sert de lavage, puis on le fait éloigner de manière à envelopper la partie, du dernier nuage plus fin, qui mouille très peu et sous celle-ci, après avoir essuyé l'œil avec un peu de coton hydrophile, l'on passe aux inspections, aux applications, des médicaments aux opérations, enfin on exécute de nouveau le bandage.

Ordinairement je renouvelle le pansement d'abord toutes les vingt-quatre heures pour pouvoir chaque jour faire les applications de médicaments et les opérations qui se trouvent indiquées, plus tard, quand la cicatrisation de l'ulcère ou de la blessure est en bonne voie, je ne le refais que tous les deux jours.

Il faut recommander sérieusement aux malades et aux infirmiers de ne jamais mouvoir le bandage et les avertir que si par hasard la bande se dérange on doit tout de suite le rétablir, laissant toujours le pansement à sa place.

S'il faut des applications de sangsues ou de révulsifs, il reste derrière l'oreille assez d'espace libre pour qu'on puisse les exécuter sans défaire le bandage.

Toutes ces petitesses auront l'air de pédanteries pour quelqu'un, mais il est désormais prouvé que c'est dans la scrupuleuse et subtile exécution des prescriptions déterminées que repose le secret de l'utilité de la méthode antiseptique, et la

raison est facile à se comprendre quand on pense à la nature et au but de cette méthode.

TRAITEMENT DE L'ULCÈRE PERFORANT DE LA CORNÉE.

Lavages et spray boriques, pommade d'ésérine et bandage salycilique sec, voilà le traitement que j'ai trouvé utile plus que tous les autres dans cette forme d'ulcères cornéens, dans lesquels ordinairement ces seuls et simples moyens locaux me suffisent pour arrêter le processus suppuratif, prévenir la perforation de la cornée et pour en enrayer les ravages, si elle est déjà déclarée.

J'ai déjà, depuis l'année 1879, employé l'ésérine dans les kératites suppuratives et, au commencement de 1880, j'ai publié un mémoire à ce sujet dans lequel j'établissais que l'ésérine agit en excitant les nerfs trophiques de la cornée et que comme elle détire le diaphragme, évide et amplifie le canal de Schlem mécaniquement, elle règle la tension oculaire, et régularise la nutrition de la cornée[1]. J'en usais alors en collyre et en solution dans l'eau distillée à la dose de 2/3 p. 100 et comme son action est passagère, je la faisais instiller trois ou quatre fois par jour. Dès lors, je l'employai très souvent, et j'eus toujours à en être satisfait, dans toutes les formes de kératites suppuratives pas très irritatives.

Pour l'associer au bandage antiseptique il faut l'appliquer une seule fois par jour; car ce serait dangereux et gênant de renouveler plusieurs fois dans la journée le pansement. Je préfère donc l'employer sous la forme de pommade dont le principe actif est absorbé plus lentement et plus par degrés.

Voilà la formule :

Sulfate neutre d'ésérine.....	centig.	7 à 10
Acide borique.....	—	50
Vaseline anglaise.	gr.	10

Associée sous cette forme au pansement antiseptique, l'ésérine me donne des résultats bien plus rapides, et bien plus constants et elle est plus facilement tolérée qu'elle ne l'était avant.

Si l'ulcère n'a pas encore perforé la cornée, elle l'arrête presque toujours et prévient la perforation le premier jour après l'application de cette méthode de traitement, on voit la surface de l'ulcère propre et libre de tous ces détritus et de ces zones nuancées d'infiltration purulente qui accompagnent toujours les ulcères profonds sthéniques de la cornée.

Si de fortes douleurs, même violentes, étaient concomitantes avec la kératite, s'il existait une forte photophobie, elles se calment dans quelques heures à la suite de l'application de l'ésérine et du bandage.

S'il existe de l'hypopion et de l'ônise le pus est absorbé en très peu de temps sans qu'il soit jamais nécessaire de recourir à la paracenthèse. La cicatrisation se fait très vite, le tissu cornéen devient tout à fait transparent sur les contours de l'ulcère et la tache qui reste est plus petite que la gravité de la maladie ne l'aurait fait craindre.

Même dans beaucoup de cas où la perforation est imminente, où existe déjà le kératocèle, cette médication sert à prévenir une perforation complète et à déterminer en peu de temps une bonne cicatrisation.

Lorsqu'existe la perforation sans prolapsus de l'iris; par cette méthode l'ulcère se ferme bientôt et la chambre se rétablit avant que le prolapsus se fasse; et cela arrive presque toujours dans un seul jour, même dans les ulcères asthéniques, dans lesquels la chambre a été abolie pendant plusieurs jours[1].

Dr GUAITA.

(*A suivre.*)

1. L'on conseille en général, lorsque la perforation de la cornée a lieu, de recourir à l'ésérine si la perforation est périphérique, et à l'atropine si elle est contractée, afin de prévenir le prolapsus de l'iris, en éloignant la pupille de l'ouverture cornéenne; mais il faut noter que lorsque la chambre est abolie, l'atropine et l'ésérine agissent bien peu sur la pupille. L'atropine ne hâte point du tout la reconstitution de la chambre; au surplus, en gardant souple la membrane irienne, en favorise le prolapsus, quelle que soit la position de l'ouverture cornéenne; l'ésérine au contraire hâte l'étanchement de la perforation cornéenne et en même temps en conservant étendu l'iris lui-même, en prévient le prolapsus, quel que soit le lieu où se trouve l'ouverture de la cornée. Cela est si vrai, que j'ai toujours vu l'atropine augmenter le prolapsus irien dans toute place où il pût se trouver; tandis que l'ésérine réussit quelquefois à le réduire et toujours à le restreindre; et elle exerce cette action bienfaisante même dans les cas où le prolapsus est presque tout à fait centrale.

BIBLIOGRAPHIE.

La tuberculose de l'œil avec le glaucome consécutif. — Falchi (*Ann. di Ottalmologia*) rapporte un cas très intéressant de la tuberculose générale de l'œil, suivie du glaucome aigu secondaire chez un enfant de sept ans d'une famille scrofuleuse. L'œil fut extirpé et après un examen microscopique et les observations cliniques, il a tiré les conclusions suivantes : 1° Les tubercules peuvent être propagés dans les différentes parties de l'œil et provoquer le glaucome ; 2° l'opacité de la cornée dans ce cas particulier était due à la présence de l'œdème des espaces lymphatiques du parenchyme cornéen, surtout dans sa moitié postérieure, accompagnée quelquefois de la disparition des éléments du tissu conjonctif, tandis que l'épithélium et les lames élastiques antérieures restent normaux ; 3° un nouvel élément du tissu conjonctif avec des parcelles fibrineuses peut être le moyen intermédiaire d'adhérence entre l'iris et la membrane de Descemet dans le glaucome aigu.

A. Boggs.

L'iridotomie. — M. Milles dans le « *Roy. Lond. Ophth. Hosp. Rep.* » propose une modification de l'opération de l'iridotomie qui consiste à faire l'incision cornéenne d'une manière rayonnante, l'extrémité extérieure étant à la marge sclérocornéenne, c'est-à-dire à l'angle droit à l'incision ordinaire dans la circonférence de la cornée. La cicatrice résultant est nécessairement loin à la partie externe de l'axe visuel. Les avantages de cette modification sont : 1° l'incision de la cornée peut être beaucoup plus limitée et elle donne plus de facilité pour le maniement des ciseaux ; 2° le couteau peut être plongé directement à travers l'iris dans la direction voulue ; 3° les ciseaux sont introduits et retenus dans la même direction, et par conséquent ils bouchent l'incision cornéenne et ainsi empêchent le corps vitré de s'échapper.

A. Boggs.

Les affections syphilitiques des paupières. — Le Dr Théodore Wiethe, fait mention de trois cas de syphilis des paupières sous d'autant de formes, savoir : 1° Le sclérose de la paupière inférieure ; 2° la papule ulcéré de la paupière supérieure ; 3° la gomme de la paupière inférieure. Il donne la statistique de Zeissl qui,

parmi quarante mille cas de syphilis a vu huit seulement d'affections des paupières, et il fait la remarque que les oculistes ne rencontrent qu'un cas indubitable de syphilis des paupières chez 10000 malades. Il fait un rapport détaillé de chaque cas dans les *Archives de dermatologie de New-York*, en faisant la comparaison des cas décrits part Arlt, Hirschler, Desmarres et Galezowski. Le traitement consistait de l'iodure de potassium à l'intérieur, et les onctions de mercure et d'iodoforme localement; la guérison a eu lieu dans chaque cas. Il est à noter que l'examen microscopique d'une section de la gomme tirée de sa matrice a montré principalement des fibrilles gonflées du tissu conjonctif.

Deux cas de maladies oculaires transmises par hérédité, par le Dr P. H. Mules :

1° **Ectopia lentis.** — T. L, un jeune homme de 24 ans entré à l'hôpital pour un déplacement congénital des deux lentilles. En examinant la lentille droite, le docteur a trouvé que le déplacement était en bas et en dedans, celui de la lentille gauche était en dedans. L'histoire de sa famille donnée par le jeune homme et corroborée par sa mère, est la suivante : le père du malade qui est décédé a souffert de la même affection des yeux. Puis sa mère raconte que son premier enfant est mort à l'âge de cinq semaines. Le second, qui est le malade en question, est maintenant âgé de 24 ans, a un déplacement des deux lentilles. Le troisième, mort à cinq ans et demi avait aussi un déplacement des deux lentilles. Le quatrième et le cinquième sont tous deux morts au-dessous de deux ans; chez les deux les yeux étaient « drôles », selon l'expression de la mère. Le sixième est mort à cinq ans et demi avec un déplacement des deux lentilles également. Le septième est mort à dix-sept ans et demi et a eu les yeux exactement comme son père. Le huitième est mort à onze mois et ses yeux étaient comme ceux des autres.

Le neuvième est mort à trois semaines. Le dixième est vivant et maintenant âgé de treize ans, et à l'examen on a trouvé les deux lentilles déplacées au-dessous de la pupille. Depuis la mort du père de ces dix enfants, la mère s'est remariée. De ce deuxième mariage elle a trois enfants tous vivants et parfaitement bien portants.

2. **Glaucome héréditaire.** — W. K., âgé de quarante-neuf ans, est entré à l'hôpital en mars 1880. A l'examen on a trouvé l'œil droit : $V = \frac{6}{18} T + 1$; champ de vision uniformément contracté à une dimension à peu près la moitié de la normale; ré-

fraction myopique, mais les verres ne donnent aucune amélioration; l'excavation du disque bien marquée. L'œil gauche normal. J. K., fils aîné du précédent, âgé de dix-huit ans, est venu à l'hôpital en janvier 1881. L'examen démontre que l'œil droit est : $V = \frac{}{6}$; T +; champ visuel un peu contracté; pas d'excavation du disque. L'œil gauche : V = ombres; excavation profonde du disque. — J. K. le troisième fils âgé de quinze ans. Les deux yeux légèrement myopiques, c'est-à-dire : 75 D.; $V = \frac{6}{9}$; T +; pas d'excavations des disques; les champs visuels normaux. Dans aucun de ces cas il n'y avait de lésions cornéennes; les humeurs, etc., étaient parfaitement transparentes et on pouvait voir les altérations au fond de l'œil parfaitement bien. Il n'y avait aucune altération inflammatoire visible, et aucun des malades n'a éprouvé à aucun moment de la douleur ou autre souffrance aux yeux outre l'affaiblissement de la vue. Ces deux cas servent d'exemple comme le type le plus pur du glaucome simple. Il est à noter que dans les deux cas ci-dessus décrits, c'est le père qui a donné sa maladie à ses enfants (*Ophtalmic Review*, février 1883).

BOGGS.

Double gliome rétinien. — M. *Swanzy* a fait une communication à l'Académie de médecine de Dublin sur cette affection démontrée par un exemple vivant. Le malade est âgé de deux ans et demi. Sa mère a pour la première fois remarqué une apparence particulière dans l'intérieur de l'œil droit il y a un an, et quatre mois plus tard dans l'œil gauche. A la première consultation au dispensaire il y a six semaines, on a remarqué une excroissance dans chaque œil d'une couleur jaune pâle. Dans l'œil droit l'excroissance était placée à la surface postérieure du globe, dans l'œil gauche elle était surtout en avant, occupant les deux tiers du corps vitré et présentant une surface lobulée. Le corps vitré de chaque œil était transparent. Il n'y a avait ni iritis ni aucun processus inflammatoire, ni aucune congestion des parties antérieures des globes oculaires. Il n'y avait aucuns symptômes cérébraux, et sous tous les rapports la santé du malade était parfaite. Il n'avait jamais été malade. Les seules altérations qu'on a notées depuis que le malade a été vu étaient une légère augmentation dans les dimensions des excroissances et que l'œil droit était devenu glaucomateux. Toutefois l'enfant qui parlait remarquablement bien pour son âge, a quelquefois depuis ces derniers temps parlé très peu distinctement et avec beaucoup de volubilité.

ALEX. BOGGS.

— M. GILLET DE GRANDMONT présente à la Société de Médecine

pratique un jeune sujet atteint **d'hydrocéphalie chronique compliquée de kératite parenchymateuse.** Il rappelle comment l'ophtalmologie se rattache à la pathologie générale, cite, en particulier, l'utilité de l'ophtalmoscope pour le diagnostic des tumeurs, de l'encéphale, qui donnent toujours lieu à un retentissement sur la rétine. D'après lui, la rétinite pigmentaire est fréquente dans la consanguinité, et, *à priori* quand on trouve une rétinite pigmentaire chez un enfant, on peut soupçonner que les parents sont consanguins. Dans la kératite parenchymateuse, il faut souvent voir une prédisposition hérédo-syphilitique; il y a des lésions du système osseux, des dents (*Hutchinson*), et, enfin, de l'hydrocéphalie. La mère du sujet présenté a eu six enfants, tous atteints d'accidents tels que tumeurs blanches, méningite, hydrocéphalie.

L'hydrocéphalie est particulière dans le cas présent; toutes les sutures n'ont pas suivi le développement du crâne ; les bosses sont développées, mais non les sutures. L'enfant est intelligent.

M. Delthil demande s'il y a consanguinité chez les parents.

M. Gourgues demande s'il y a eu quelque traumatisme de la tête.

M. Gillet de Grandmont. Les parents ne sont point issus de la même couche et l'enfant n'a eu de traumatisme que les chûtes fréquentes qu'il faisait dans son enfance par suite du poids de la tête.

M. Delthil dit qu'il faut songer, dans le cas présent, à une hyperostose; à la palpation, il semble que l'ensemble du crâne soit bien développé.

M. Brochin. Y a-t-il eu syphilis chez les parents?

M. Gillet de Grandmont. On l'a recherchée en vain ; M. Delthil dit que l'enfant n'a pas d'apparence rachitique, bien qu'il ait eu deux fractures de cuisse. (*Journal de Médecine de Paris.*)

Des lésions ophtalmoscopiques dans la paralysie générale, par le docteur Duterque. — On peut grouper ces lésions dans trois périodes distinctes. Pendant la première, on observe toujours l'inégalité pupillaire, la dilatation variqueuse des vaisseaux rétiniens et la congestion papillaire. Dans la deuxième période, il existe de l'œdème papillaire et péripapillaire et des exsudats qui sont d'autant plus abondants que la maladie est plus ancienne. Enfin, dans la troisième période, on observe de l'atrophie papillaire de l'atrophie choroïdienne, des hémorragies rétiniennes et des granulations sur la rétine et la choroïde. Cet important mémoire est accompagné de l'analyse de vingt-deux observations de lésions anatomiques de l'œil. (*Ann. médico-psychol.*, sept., 1882, p. 211, et *Union médic.*, mars 1883.)

Nous empruntons à la *Revue de Médecine*, numéro de décembre 1882, une analyse bibliographique : **On ophtalmoplegia externa with tabes dorsalis** par *Thomas Buzzard* (Extr. du *Brain*, avril 1882).

M. Hutchinson a donné ce nom d'ophtalmoplégie externe à une immobilité symétrique des globes oculaires avec chûte plus ou moins accusée de la paupière supérieure et parfois immobilité de la pupille; malgré qu'elle soit bilatérale, cette paralysie est généralement plus marquée d'un côté que de l'autre; les muscles se prennent par groupes et non successivement. M. Buzzard en a observé récemment deux cas chez des tabétiques.

Dans le premier cas, il s'agit d'une syphilitique âgée de vingt-cinq ans. A droite, ptose incomplète, paralysie de tous les muscles moteurs, à l'exception du droit inférieur, qui a encore de légers mouvements. A gauche ptose presque complète, paralysie des droits et des obliques, à l'exception du droit externe. Les pupilles sont inégales, 4 millimètres à droite, 4 millim, 5 à gauche, ne réagissant pas à la lumière, mais se contractant pendant l'accommodation. Un peu de parésie du côté droit de la face.

Le second malade, âgé de trente-six ans, n'avait pas eu de syphilis. En même temps que ses yeux devenaient immobiles, il fut atteint de surdité très marquée et éprouva de la peine à avaler. Ses yeux sont immobiles; les paupières, surtout la droite, abaissées; les globes oculaires sont proéminents. Les pupilles sont inégales et ne réagissent pas à la lumière; pas de réflexe accomodateur, la convergence étant impossible. La pupille est normale. Un peu de parésie faciale gauche. Il succomba à des symptômes bulbaires. L'examen histologique, fait par M. Bevak Lewis, démontra outre les lésions ordinaires des faisceaux postérieurs, l'existence de lésions manifestes des noyaux d'origine des nerfs oculo-moteurs (en particulier de la sixième paire). Sclérose marquée des fibres qui constituent le ruban de Reil. Les vaisseaux bulbaires étaient tortueux, oblitérés par des caillots et entourés, dans nombre de points, de petites extravasions miliaires.

M. Buzzard insiste surtout sur l'analogie que présente, avec la paralysie labio-glosso-laryngée de Duchenne, cette atteinte primitive des noyaux d'origine des oculo-moteurs, analogie déjà signalée par Hutchinson, qui considérait déjà ces symptômes comme étant sous la dépendance de l'ataxie locomotrice.

M. Lannois.

La *Revue médicale* de la Suisse romande, numéro du 15 janvier 1883, contient une analyse bibliographique de deux thèses de doctorat qui viennent de paraître.

I. Dr Brunner: **Ueber Chininamaurose (de l'Amaurose quinique)**, 1882.

Il a fait son travail sous la direction de M. le professeur Horner, en se basant sur tous les cas recueillis dans la science depuis l'année 1829, ainsi que sur ses notes particulières.

L'amaurose quinique est un symptôme rare en égard aux nombreux cas dans lesquels la quinine est administrée sans accident. La plupart du temps bilatérale et transitoire, elle apparaît soudainement après l'administration de fortes doses de quinine et complique les autres symptômes dus au médicament. Les doses de quinine et le mode d'administration du médicament ont été variables :

La plus faible dose massive fut de 2,6 gr., la plus forte de 12,15 gr. D'autres fois ce furent :

4—5—8 grammes administrés en 6—30 heures.

8—2,10 grammes consommés en 3—11 jours.

1—1,8 gr. par jour jusqu'à 24—30 grammes.

L'examen ophtalmoscopique montre une excessive anémie de la papille ainsi que des vaisseaux sanguins, artériels et veineux.

Après un temps plus ou moing long, la vue redevient normale. La cécité des couleurs, qui est surtout accusée, cesse graduellement. Le champ visuel d'abord très rétréci concentriquement étend progressivement ses limites à la périphérie, mais reste souvent longtemps restreint.

Le pronostic définitif peut être considéré comme favorable, car, jusqu'à présent, on n'a jamais constaté une amaurose quinique permanente ; cependant l'amaurose peut être plus ou moins durable, cesser dans certains cas au bout de quelques heures, ou se prolonger plusieurs jours, plusieurs semaines ou plusieurs mois. La guérison est toutefois la règle, sans persistance de troubles visuels, et l'aspect d'atrophie que présentaient les nerfs optiques à l'examen ophtalmoscopique n'a jamais persisté.

Après avoir discuté la pathogénie du symptôme en question, il cherche à démontrer qu'il est dû à l'ischémie de la rétine.

Si la quinine ne produit pas toujours, mais seulement dans certains cas, l'amaurose, il faut en chercher la cause dans l'idiosyncrasie. Il se peut fort bien que l'altération des reins, en s'opposant à l'élimination, ou un cœur à battements faibles, soient des circonstances propres à favoriser l'ischémie rétinienne.

II. Anton Schwendt, **Ueber Orbitalphlegmone mit consecutiver Erblindung** (Du phlegmon orbitaire suivi de cécité). *Thèse de Bâle*, 1882, 270 pag. in-8°.

La thèse de M. Schwendt est une véritable monographie basée sur l'analyse de 44 cas de phlegmon de l'orbite, suivis de diminution ou de perte de la vision; 4 ont été observés par M. le prof. Schiess à la clinique ophtalmique de l'Université de Bâle. Les 44 cas relatés et examinés en détail par l'auteur appartiennent à plusieurs catégories distinctes :

1° Phlegmons consécutifs à des érysipèles, 13 cas, dont 4 terminés par la mort (thrombose des sinus, méningo-encéphalite). L'auteur rattache à ce groupe 4 cas, ne figurant pas dans sa statistique, où un érésipèle fut suivi d'atrophie du nerf optique et où l'inflammation du tissu cellulaire de l'orbite n'était pas démontrée, bien qu'elle parût probable.

2° Phlegmons primitifs, 17 cas, dont 4 avec propagation mortelle aux sinus, aux méninges ou à l'encéphale.

3° Phlegmons par propagation inflammatoire du voisinage, dont 3 provenant de suppuration des fosses nasales (1 cas mortel). 5 de carie dentaire (ostéite maxillaire, abcès du sinus d'Higtmore, etc., 1 cas mortel), 3 de petites plaies infectées accidentellement (1 fois après injection de morphine à la tempe, 2 fois après une petite opération de morphine à la tempe, 2 fois aprés une petite opération aux voies lacrymales) et 1 de conjonctivite blennorragique. Les deux infections par les voies lacrymales (de Græfe) étaient de la pourriture d'hôpital.

4° Phlegmons survenus dans le cours d'une maladie infectieuse grave : 2 cas, un de morve et un de fièvre puerpérale.

Parmi les causes assez variées du phlegmon orbitaire primitif, les traumatismes simples ne figurent que très rarement; cependant un épanchement sanguin derrière l'œil, suite de contusion, peut donner lieu à un phlegmon, comme le montre un cinquième cas de M. Schiess, suivi de guérison et de rétablissement de la vue. L'érésipèle de la face et des paupières est la cause la plus fréquente, et il est probable que les cas rapportés comme idiopathiques ont eu une cause analogue, c'est-à-dire une inflammation cutanée ou sous-cutanée tout à fait localisée, propagée à l'orbite par les veines ou les lymphatiques et ayant son point de départ dans quelque lésion inaperçue et *infectée* de la région oculo-palpébrale; des prodromes fébriles précèdent alors souvent les symptômes orbitaires.

Les cas compulsés par M. Schwendt donnent, pour le phlegmon unilatéral, une mortalité de 20,5 p. 100. Pour les 10 cas de phlegmon bilatéral, elle atteint 40 p. 100. Cette différence de gravité est encore plus marquée pour le rétablissement de la vision chez les survivants. Le phlegmon double amène presque toujours une cécité incurable; limité à une seule orbite, il permet quelquefois d'espérer le rétablissement fonctionnel de l'œil atteint (dans 25 p. 100,

dans les cas de survie). Les cas consécutifs à l'érysipèle sont toujours très graves pour la vue : sur 18 yeux atteints, l'auteur n'a pas constaté une seule guérison; ils offrent aussi une forte mortalité (30,7 p. 100). Les phlegmons propagés de la cavité nasale ou buccale sont d'un pronostic un peu meilleur (mortalité 16,6 p. 100 sur 12 cas avec un rétablissement visuel). Les cas de phlegmon dit primitif ont à peu près la même gravité que les cas érysipélateux.

Un fait important ressort des observations de M. Schwendt : quand le phlegmon atteint les deux orbites successivement, à quelques jours d'intervalle, le malade est toujours perdu, car le passage d'une orbite à l'autre coïncide avec l'apparition de symptômes cérébraux graves, c'est-à-dire qu'il a lieu par l'intermédiaire des sinus. La thrombose des sinus paraît survenir à la suite d'une thrombo-phébite purulente de la veine ophtalmique supérieure, qui a été constatée dans plusieurs autopsies.

M. Schwendt se livre à une analyse détaillée des symptômes oculaires, des diverses complications cliniques, ainsi que des lésions anatomiques trouvées à l'autopsie. Voici quelques-unes des conclusions qui terminent son travail :

La perforation de la cornée suivie d'atrophie du globe est une terminaison à peu près aussi fréquente que la conservation d'un œil amaurotique ; elle survient dans les cas d'exophtalmie considérable, parce que les paupières deviennent insuffisantes pour recouvrir l'œil. L'amaurose est généralement due à une atrophie du nerf optique, souvent très précoce, mais probablement toujours précédée de névrite descendante (démontrée plusieurs fois à l'ophtalmoscope ou à l'autopsie). L'affection du nerf optique est indépendante du degré de l'exophtalmie, laquelle peut d'ailleurs faire défaut dans certains cas rares. Le phlegmon suite d'érésipèle consiste souvent dans une inflammation diffuse de la partie postérieure du tissu orbitaire, le phlegmon idiopathique tend plutôt à produire rapidement des abcès qui viennent s'ouvrir en avant.

Comme traitement, l'application de chaleur humide dès le début est préférable à tous les autres topiques. Il faut ouvrir les abcès le plus tôt possible, en se conformant aux préceptes de la chirurgie antiseptique. Pour les cas suraigus avec protrusion énorme, perte foudroyante de la vision et ulcération rapide de la cornée, l'auteur recommande l'incision ou ponction profonde pour débrider les tissus infiltrés. G. H.

Des moyens d'éviter l'infection de la plaie de la cornée, à la suite de l'extraction de la cataracte du sac lacrymal, par TERSON. (*Revue médicale de Toulouse*, août 1882). — La suppuration de la plaie cornéenne est, on le sait, l'accident le plus

redoutable des suites d'une extraction. Elle est le plus souvent due à une infection par les produits muco-purulents du sac lacrymal ou la sécrétion d'une conjonctive enflammée. Parfois les microbes sont apportés par les instruments ou les pièces du pansement. Enfin toutes ces causes sont favorisées par l'exécution imparfaite de l'opération, ou par une prédisposition générale du sujet. Pour Terson, l'acide borique est, en pareil cas, le désinfectant le plus inoffensif en même temps que le plus maniable. On doit, à l'avance, l'injecter en solution dans les voies lacrymales, après avoir largement débridé les canalicules, même continuer les injections, après l'extraction, toutes les douze heures. Pour peu que la plaie manifeste de tendance à la suppuration, il pratique *l'irrigation borique continue*, en arrosant toute les demi-heures au moins, jour et nuit, la ouate salicylée avec laquelle il recouvre les paupières.

Ectropion cicatriciel des deux paupières guéri par la transplantation d'un lambeau cutané emprunté à l'avant-bras du sujet par FIEUZAL. (*Revue trimestrielle d'Ophtalmologie du* Dr *Girard*). — Il s'agissait d'un ectropion cicatriciel, consécutif à une brûlure de la face ayant attiré la paupière supérieure au niveau du sourcil et renversé l'inférieure sur la région de la joue. La tarsoraphie est pratiquée d'abord avec des fils métalliques. Puis on comble la surface cruente, formée par l'ablation du tissu cicatriciel, à l'aide d'un lambeau pris sur l'avant-bras et convenablement suturé. Le succès est complet. Quatre semaines après, le sujet retournait chez lui, mais l'adhérence des deux bords palpébraux était maintenue pour éviter tout danger de récidive.

Pathogénie des kystes de l'iris. Leur production artificielle par des greffes de lambeaux de cornée sur la membrane irienne par M. MASSE. — Dans une note du 28 mars 1881, j'avais communiqué à l'Académie des sciences une série d'expériences qui consistaient à greffer sur l'iris des lapins, de petits lambeaux de conjonctive et de peau, et j'avais montré, qu'à la suite de ces greffes, on voyait se développer sur l'iris, soit des tumeurs épithéliales perlées, soit de véritables kystes. Dans de nouvelles expériences, j'ai vu réussir à greffer dans les yeux d'un certain nombre de lapins, et sur leur iris des lambeaux de cornée comprenant une moitié environ de l'épaisseur de cette membrane.

La cornée à peine greffée, au dixième jour, j'ai vu se développer au voisinage de cette greffe de véritables kystes à parois translucides très légèrement vascularisés au niveau de leur pédicule.

Voici comment je précède à ces expériences : j'enlève avec un couteau de Beer un petit lambeau de cornée de 4 à 5 millimètres de largeur sur 2 à 3 millimètres de longueur au niveau de l'extré-

mité inférieure de cette membrane, puis, après avoir ponctionné la cornée vers son extrémité supérieure, j'introduis ce lambeau de tissu dans la chambre antérieure de l'œil. Cette portion de la cornée ne tarde pas à se greffer sur l'iris, elle perd sa transparence et elle se vascularise à l'aide de vaisseaux qui lui viennent de l'iris. Dans plusieurs expériences, j'ai vu se développer au voisinage de la greffe de véritables kyste à parois translucides et dont l'origine doit être certainement attribuée au tissu cornéen anormalement implanté sur l'iris. Ces expériences peuvent avoir une grande importance dans la solution d'un problème de physiologie pathologique dont je cherche depuis longtemps la solution, l'étiologie des kystes et des tumeurs perlées de l'iris chez l'homme.

Dans les traumatismes de l'œil avec plaie pénétrante de la cornée par des instruments peu tranchants, quand il se produit des kystes ou des tumeurs perlées de l'iris, on doit pouvoir attribuer leur origine à la greffe sur cette membrane de diverses portions de tissus que le traumatisme a violemment introduits dans l'œil, de petits lambeaux de peau, de conjonctive on même de cornée.

Mes dernières expériences prouvent que l'on peut attribuer à cette dernière origine un certain nombre de kystes qui se développent chez l'homme consécutivement à des traumatismes avec plaie pénétrante de la cornée. Dr Masse.

NÉCROLOGIE

Sédillot (Charles-Emmanuel), une des illustrations de la chirurgie française, vient de mourir à Sainte-Menehould dans sa 79e année.

Elève de la Faculté de Paris, externe des hôpitaux en 1824, Charles-Emmanuel Sédillot embrassa la médecine militaire la même année. En 1827, il concourt pour la place d'aide d'anatomie, fait officieusement plusieurs cours d'anatomie normale et pathologique, et passe sa thèse de doctorat, en 1829.

En 1831, il part en Pologne avec Malgaigne, pour soigner les blessés insurgés; puis ils reviennent l'année suivante, concourir tous deux, sans succès, à l'agrégation, où tous deux furent nommés en 1835, avec MM. Larrey, Lenoir et Huguier. Arrivé au grade d'aide-major en 1832, il est démonstrateur au Val-de-Grâce jusqu'en 1835, puis chirurgien-major et professeur à cette Ecole en 1836. Après un concours malheureux pour la chaire de clinique chirurgicale, il est envoyé, l'année suivante, en Algérie, et fait la campagne de Constantine. En 1841, il échoue de nouveau à Paris dans un concours pour la chaire de médecine opératoire, mais il se présente pour la place de pathologie externe et de clinique chirurgicale vacante à la Faculté de Strasbourg, et l'emporte sur ses concurrents. Sa nomination, dès son arrivée, comme chirurgien en chef à l'hôpi-

tal militaire de cette ville, l'y fixa pour longtemps, et la manière remarquable dont il remplit ses fonctions le firent nommer, en 1850, médecin principal de 1re classe et directeur de l'Ecole de santé militaire, puis en 1860, médecin-inspecteur. En 1863, il fut élevé au grade de commandeur de la Légion d'honneur.

Ses importantes fonctions, à la Faculté et à l'hôpital de Strasbourg, jointes à une clientèle très étendue, n'empêchèrent pas M. Sédillot de produire un grand nombre de travaux sur la médecine opératoire et la thérapeutique chirurgicale.

C'est à l'Institut que M. Sédillot fit ses plus nombreuses communications et donna les prémisses de ses travaux.

Ceux qui ont connu M. Sédillot s'accordent à lui reconnaître une grande facilité d'élocution, une remarquable netteté d'exposition; c'était un travailleur infatigable et doué d'une puissance de travail surprenante, un clinicien habile, un savant modeste, honoré et estimé de tous. (*Extrait de l'Union médicale.*)

Nous avons la douleur d'apprendre à nos lecteurs la mort d'un oculiste distingué le Dr Kloz (de Bordeaux), soudainement enlevé à l'affection des siens par une diphtérite maligne.

Après avoir conquis au concours à l'hôpital de Bordeaux le titre d'adjoint aux internes, il préféra renoncer à l'internat pour aller à Paris, où l'attirait un penchant vers l'étude de l'ophtalmologie.

Pendant son séjour à Paris, Kloz s'était lié d'amitié avec Alphonse Desmarres, dont il devient bientôt le chef de clinique.

Le 18 juin 1868, il fut reçu docteur en médecine, après avoir soutenu une thèse sur les conjonctivites purulentes.

Plus tard, il fit la campagne de 1870-71 comme chirurgien aide-major, et vint définitivement se fixer à Bordeaux pour y exercer l'oculistique.

Le baron Jules Cloquet, vient de mourir à l'âge de 92 ans. Membre de l'Académie de médecine et de l'Institut, professeur honoraire de la Faculté de médecine, commandeur de la Légion d'honneur, le baron Cloquet a produit des travaux très nombreux et des plus remarquables, se rapportant presque à toutes les branches des sciences médicales, à l'anatomie, à la physiologie humaine et comparée, à l'anatomie pathologique et à la chirurgie. L'ophtalmologie lui doit quelques découvertes des plus importantes, relativement au *développement du cristallin et de la membrane pupillaire*, ainsi que sur quelques anomalies de développement du corps vitré et des vaisseaux hyaloïdiens.

Le gérant : GERMER BAILLIÈRE.

MONTBROZ, Adm.-Direct. des Imprimeries réunies, 2, Puteaux

POLYCLINIQUE DE BRUXELLES

DE L'ATROPHIE AXIALE DU NERF OPTIQUE OBSERVÉE CHEZ PLUSIEURS MEMBRES D'UNE MÊME FAMILLE

Par le docteur DE KEERSMAECKER

Membre de la *Société française d'ophtalmologie.*

Parmi les nombreuses formes d'atrophie décrites jusqu'à ce jour, *l'atrophie axiale* du nerf optique constitue bien certainement une forme clinique des mieux caractérisées. Dans sa variété héréditaire, elle consiste en une amblyopie centrale, survenant brusquement, de l'âge de quinze à quarante-cinq ans, chez les membres d'une même famille, progressant pendant quelques semaines, pour rétrograder quelquefois et rester enfin stationnaire, souvent pendant un grand nombre d'années.

Le signe ophtalmoscopique constant est l'aspect d'une atrophie consécutive à la névrite partielle, marqué surtout sur le secteur externe du disque optique et sur la portion rétinienne y attenante.

Rappelons de suite que dans l'atrophie tabétique le scotome central est excessivement rare, qu'en général les parties abolies du champ visuel par le fait d'une atrophie papillaire correspondent aux parties internes et inférieures, ce qui résulte du mode de distribution des fibres nerveuses dans la rétine (de Græfe); enfin que dans les cas d'intoxication[1] où le scotome central existe, les signes ophtalmoscopiques n'apparaissent que longtemps après les symptômes subjectifs[2]. D'autre part il existe des observations d'atrophie avec amblyopie centrale où l'hérédité n'a pas été constatée ni peut-être recherchée; aussi ne dira-t-on pas que cette forme d'atrophie appartient exclusivement à la variéte héréditaire, mais ce qui nous paraît certain, c'est que toutes les obser-

1. *Des amblyopies et des amauroses toxiques*, Dr Galezowski, p. 43.
2. *De l'amblyopie alcoolique*, Dr Romiée, in *Recueil d'ophthalmologie*, janvier 1881, p. 40-41.

vations d'atrophie congénitale héréditaire[1] publiées jusqu'à ce jour, reproduisent fidèlement cette entité clinique : *Scotome central*[2] *par atrophie axiale, évolution stationnaire* (de Græfe, Leber, Prouff).

Les cas d'atrophie héréditaire sont en somme assez rares, aussi s'intéresse-t-on vivement à ceux que l'on rencontre, et les observations une fois recueillies, on se fait un devoir de les publier.

Un jeune homme de dix-neuf ans se présenta le 23 novembre 1882 à notre Clinique de la rue Grétry, accusant une diminution considérable de l'acuité visuelle, datant de plusieurs semaines. L'examen ophtalmoscopique et périmétrique révéla la présence d'une atrophie axiale, des signes ophtalmoscopiques spéciaux, le commémoratif de l'affection nous firent songer à l'influence héréditaire; les faits confirmèrent cette manière de voir.

Ses quatre oncles maternels avaient eu le même sort : vers l'âge de vingt, trente, quarante ans, ils avaient été frappés d'amblyopie. Trois de ces oncles vinrent à la Clinique, ils furent examinés, les détails commémoratifs relevés et les observations suivantes rédigées.

Observation I. — Dewitteleire, Ernest, 19 ans, complexion faible, taille moyenne, cheveux blonds, iris bleu gris, intelligence obtuse.

Métier : apprêteur de moules pour cadres, ce qui n'expose à aucun genre d'intoxication. Pas d'antécédents spécifiques. Pas d'abus alcooliques. Jamais de crampes, ni vomiturations, ni céphalalgies. Onanisme. Le père est épileptique, les accès ont été fréquents à l'époque qui correspond à la conception du sujet; en 1863 il a passé plusieurs jours à l'hôpital Saint-Pierre, atteint de délire maniaque, congestion des centres.

Les yeux du père sont normaux. La mère a bonne santé, bonne vue, mais tous les frères de celle-ci sont amblyopes.

1. A l'exception des atrophies congénitales par syphilis héréditaire. V. *Observations* du Dr Higgens.
2. Leber a décrit un scotome central par chorio-rétinite circonscrite.

Les sœurs de la mère, indemnes; Dewitteleire fils a deux sœurs, plus âgées, qui ont une vue excellente. Une remarque générale, quant à l'état mental de deux frères Parents, oncles maternels de Dewitteleire : tous, de même que leur neveu, présentent des vices de l'articulation, de l'anonnement, du bredouillement; chez la plupart existe une abondance exceptionnelle de salive qui donne à l'articulation le cachet reconnu en psychiatrie comme propre à l'idiotie, à l'imbécilité.

Il y a trois mois Dewitteleire s'aperçut d'un affaiblissement soudain de la vue qui, malgré les soustractions sanguines et le séton, s'accentua davantage jusqu'à ce qu'il y a six semaines; il dut renoncer au travail. Depuis, diminution de la vue stationnaire.

Une grande tache sombre, noire, dit-il, couvre le centre de son champ visuel, et pour voir les objets lumineux, il faut qu'il en reçoive l'impression de côté, en portant le regard fortement en dehors et en haut. Parfois il voit une bande rouge, lumineuse (de nuit surtout) entourant le scotome (photopsies, chromopsies.)

Les pupilles dilatées régulièrement, réagissent faiblement. Regard sans expression. Le symptôme du genou (Westphal) négatif, aucun signe du reste d'ataxie.

Champ chromatoptométrique rétréci, réduit à une portion excentrique étroite où le bleu seul est vaguement reconnu comme impression colorée.

Impossible de reproduire exactement le shéma du scotome : la méthode de Javal, pour mesurer l'angle α au périmètre, montre l'extension considérable, surtout en dehors et en bas, de la lacune centrale dans le champ visuel. Persistance exagérée des images accidentelles en dehors du scotome.

Examen ophtalmoscopique. — *Œil droit.* — Transparence normale des milieux. Fond rouge, jaune, normalement granulé. Papille pâle, d'aspect froid, confusément limitée en dehors. Elle présente au centre une décoloration marquée et dans le secteur inférieur une excavation physiologique considérable. Ces portions, blanches, mates, contrastent avec

une élevure, de couleur gris sale rougeâtre, sur laquelle des tronçons de vaisseaux élargis sont comme plaqués. L'aspect de la papille en cet endroit rappelle celui d'une névrite à laquelle l'atrophie est en train de succéder[1].

Les portions grises, engouées, font manifestement saillie du côté externe de la papille; le trouble semble se continuer sur la partie correspondante de la rétine, vers la région maculaire, où les fibres nerveuses apparaissent le long des vaisseaux, rendues visibles par la diminution de leur transparence.

Les artères manifestement amincies. Veines plus grosses, tortueuses.

Le sujet compte difficilement les doigts à 10 centimètres. L'œil gauche reproduit assez exactement l'aspect ophtalmoscopique de l'œil droit : ici il n'existe pas d'excavation aussi marquée, par contre dans la portion supéro-externe de la section nerveuse (image droite), il existe une plus grande voussure encore que de l'autre œil, et présentant les caratères de l'atrophie secondaire au début.

Traitement. — Courant continu : piles de Weiss, 8 élém., pôle négatif sur l'œil, positif sur la tempe, près de l'orbite. Une séance de 5 minutes tous les jours. Iodure de potassium; après deux mois, amélioration très grande ; le bleu et le jaune sont vus dans la portion occupée précédemment par le scotome, le rouge est confusément distingué.

Observation II. — Parents, Joseph, 40 ans, commissionnaire, oncle maternel de Dewitteleire, constitution physique bonne, intelligence ordinaire (d'une loquacité excessive), n'a jamais été malade. Chez lui l'amaurose serait venue d'emblée, mais s'amenda assez rapidement, grâce, dit-il, au traitement tonique reconstituant auquel le soumit le Dr Van Roosbroeck, consulté dès le début de l'affection. Cet habile clinicien attribua la maladie à des troubles nerveux centraux provoqués et entretenus par des pratiques habituelles de masturbation. Telle est la déclaration du malade. Cette même année,

1. *Névrite optique héréditaire*, par Fuchs. *Klinische Monastblätter für Augengeilkunde*, août 1879, p. 322-335.

il fut incorporé dans l'artillerie, mais réformé après quatre mois de service pour cause d'affaiblissement de la vue.

L'affaiblissement de la vue est aujourd'hui ce qu'il était il y a vingt ans. Il existe un scotome central, le malade voit mieux le soir, les pupilles dilatées réagissent mais faiblement; yeux manquant d'expression, regard moins hébété que celui de Dewitteleire. Réflexe tendineux réagit normalement. $V = \frac{1}{20}$.

Bleu et *jaune* sont reconnus comme tels dans la portion périphérique du champ visuel en dehors des distances :

OD. 0° — haut 20 cm, bas 22 cm.
90° — C. interne 10 cm.
C. externe 22 cm.
45° — 25 cm, 23 cm, 20 cm, 30 cm.
(Périmètre Landolt).

Examen ophtalmoscopique. — Le fond de l'œil droit est d'un rouge pâle, les points de pigment sont tenus et très espacés partout, excepté dans la région macula où ils apparaissent plus serrés. La macula est parfaitement visible, cependant sa région présente l'aspect terne dont il sera question plus loin.

La papille est blanche, crayeuse, mate, *réfléchissant faiblement la lumière;* ses bords déformés sont flous. Il n'y a pas d'excavation atrophique ni de taches grises sur la section nerveuse.

Un halo nuageux, opaque, recouvre la rétine autour de la papille, notamment sur un secteur externe ayant deux diamètres papillaires d'étendue. Les vaisseaux centraux passent en ligne droite au-dessus de l'anneau sclérotical. Une veine est largement étalée au centre de la papille, artères amincies. Œil gauche : même signes ophtalmoscopiques et même délimitation du scotome.

Observation III. — Parents, Jean, 45 ans, de constitution bonne, haut de teint, chevelure noire, iris noir, contraste singulièrement avec ses frères qui sont blonds, de teint pâle, lymphatiques à fibre molle.

Jusqu'à l'âge de 40 ans, mécanicien dans une usine, il n'eut jamais à se plaindre de la vue; mais à cette époque il ressentit des maux de tête qui ne le quittèrent pas durant plusieurs semaines, puis ce fut un affaiblissement rapide de la vue, tel qu'il dut renoncer à tout travail.

On lui mit un séton et des lunettes convexes (? !)

L'amblyopie resta stationnaire : scotome central, nyctalopie.

Réfraction à l'ophthal. : OD = H. 3,00
OC = H. 3,50

$V = \frac{1}{40}$. Tension normale.

Bleu vu en dehors du scotome comme tel. Archromatopsie pour les autres couleurs, en dehors du scotome comme à son niveau.

Les limites du scotome sont à peu près identiques dans les deux yeux :

0° — haut. 10 cm.
bas. 5 cm.
45° = 10 cm, 6 cm, 10 cm, 25 cm.
90° — C. interne, 10 cm.
C. externe, 20 cm.
(Périmètre Landolt à la lumière artificielle.)

Examen ophtalm. — Décoloration de la papille du côté interne (image renversée), contour polygonal, peu net, pas d'affaissement atrophique, pulsation veineuse, amincissement des artères plus marqué à gauche qu'à droite. La partie interne de la papille a conservé sa coloration normale.

Observation IV. — Parents, Jacques, 49 ans, manœuvre aux chemins de fer de l'État, taille haute, cheveux châtains, iris brun, constitution bonne.

A l'âge de trente-deux ans, il fut pris pendant une journée entière de violents maux de tête; la nuit, de service à l'intérieur de la gare du Midi, sa vue baissa subitement. Ne reconnaissant plus les signaux, il fut adressé aux médecins agréés de l'Administration.

Après 6 à 7 semaines, l'amblyopie s'étant amendée, il reprit

un service d'intérieur. L'affection resta stationnaire. Il a un fils de vingt-neuf ans, qui jouit d'une vue excellente.

Pas d'antécédents spécifiques, pas de symptômes de myélite. Il ne lit aucun caractère de l'échelle de Snellen. Scotome central. Le bleu et le jaune seuls sont reconnus comme tels, en dehors du scotome, aux distances (pour les deux yeux) :

0° haut. — à 40 c^m,	90° C interne — à 20
bas, — à 35 c^m,	C externe — à 37[1]
45° à 30 c^m, 25 c^m,	28 c^m, 42 c^m.

Examen ophtalm. — Papilles blanches, à contours nets, teinte bleuâtre marquée du côté temporal, pas d'excavation atrophique, artères amincies notablement.

Observation V. — Un quatrième oncle de Dewitteleire (Obs. I.), le remplaçant à prime Parents, Philippe, a été atteint de la même affection à l'âge de trente-sept ans. Après avoir passé un an à l'Institut ophtalmique de l'armée, il a été réformé et il est mort en 1879. Les renseignements que nous avons pu recueillir au sujet de son amblyopie et de sa dernière maladie sont vagues. Ses frères disent qu'il avait la même affection des yeux qu'eux, qui se trouvaient déjà tous atteints à cette époque. Buveur d'alcool, il paraît avoir été malade pendant plusieurs années : anasarque, albuminurie, affection organique du cœur.

Il est mort après avoir présenté des phénomènes éclamptiques relevant de désordres nerveux profonds (urémie ?).

Le père des quatre frères Parents, grand-père de Dewitteleire, était un buveur d'alcool, chez qui des symptômes de manie délirante ont été observés. Il est mort à l'âge de soixante-neuf ans, des suites d'une pleuro-pneumonie.

Tels sont les faits cliniques que nous nous permettrons de joindre au dossier de l'atrophie axiale, précisément à cette heure où les recherches nécroscopiques du Dr Samelsohn (Cologne) semblent remettre en question l'hypothèse de la névrite rétro-bulbaire tant décriée, tant combattue. On sait déjà, tout au moins par le compte rendu analytique de M. le

1. *Annales d'oculistique*, 1883, janvier et février.

professeur Nüel [1], que Samelsohn a démontré la cause anatomique de toute une catégorie d'amblyopies caractérisées par le scotome central. Chez un homme de soixante-trois ans, atteint brusquement d'une amblyopie considérable, Samelsohn reconnaît un scotome central (dans lequel le blanc et le bleu sont seuls reconnus comme tels), la phériphérie du champ visuel restant intacte. L'affection s'aggrave, les scotomes centraux deviennent absolus, et le malade meurt trois ans après le début de l'affection oculaire, dans un état de démence prononcé, avec affection du cœur et dégénéresence athéromateusé des artères. Peu ou pas de signes ophtalmoscopiques, sinon des signes de névrite partielle apparus tout à la fin de l'affection. L'examen microscopique montre dans la portion intra-orbitaire des nerfs optiques une dénégérescence axiale (sclérose de névrite interstititielle) qui, partie du trou optique, gagne sensiblement le côté temporal du nerf en s'approchant du globe oculaire, et s'épanouit enfin dans la partie externe du disque optique et la moitié temporale de la rétine, en un secteur atrophique dont le sommet touche les vaisseaux centraux et dont la base s'étend au-dessus de la limite temporale du nerf jusque dans les couches des fibres nerveuses péri-maculaires [1].

Vossius a pu suivre cette dégénérescence circonscrite des fibres destinées à la région maculaire, à travers le chiasma jusque dans les organes centraux.

Voilà donc, au moins pour un grand nombre de cas parfaitement déterminés en clinique, la pathogénie du scotome central établie sur des données positives.

Et si la névrite rétro-bulbaire de de Græfe reprend une place dans la nosologie ophtalmologique, ce n'est plus à titre d'hypothèse, mais bien comme cause anatomique désormais indéniable.

En constatant ce fait, il faut rendre hommage à la mémoire du grand clinicien qui, par voie d'exclusion, à défaut de renseignements nécroscopiques, avait reconnu, dans l'atrophie

1. Von Græfe's *Archiv*, t. XXVIII, p. 31, 110.

congénitale héréditaire et dans les amblyopies centrales, une forme de *névrite rétro-bulbaire se terminant par l'atrophie incomplète du nerf optique*[1].

Aujourd'hui, l'analogie des symptômes subjectifs et la présence en plus d'un symptôme objectif d'une haute valeur, atrophie limitée au secteur temporal du nerf optique, doivent faire admettre pour l'amblyopie centrale de l'atrophie héréditaire un processus semblable à celui découvert par Samelsohn[2] dans l'amblyopie par intoxication et confirmé déjà, point par point, par Nettleship et Walter Edmunds.

Les observations ci-dessus donnent, pour ainsi dire, une consécration clinique à la valeur de l'atrophie temporale comme cause anatomique du scotome central.

Mais il reste un fait bizarre à expliquer, un problème peut-être insoluble : c'est la transmission héréditaire d'une telle forme bien déterminée d'atrophie se reproduisant chez les membres d'une même famille, toujours identique à elle-même, variant peut-être en degrés, en plus ou en moins, mais présentant invariablement le type de l'amblyopie centrale à évolution stationnaire.

Malgré les découvertes nombreuses de la pathologie expérimentale, cette grande question de l'hérédité pathologique demeure toujours bien obscure.

Si nous avions à risquer une opinion sur un sujet aussi délicat, nous demanderions aux biologistes s'il n'est pas admissible qu'un homme, porteur d'une amblyopie centrale par intoxication (Samelsohn), engendre des individus chez qui précisément les fibres nerveuses de la portion temporale du nerf optique seront frappées d'une tare originelle, d'une débilité innée, d'une sénilité précoce, en un mot, s'ils ne peuvent pas prévoir chez le produit supposé d'une sélection

1. *Archiv für Ophtalmol.*, t. IV, 2, p. 259.

2. Notre excellent confrère de Cologne, auquel nous avions soumis les cas cliniques qui font l'objet du présent article, affirme cette opinion en ces termes : « *Finden sie also in einer Reihe von Fällen unter zweifellos hereditären Bedingungen eine temporale Atrophie der Papille mit centralem Scotom und von stationnärem Character, so gehört ein derartiger Befund zweiffellos in das von mir gezeichnetes Krankheitsbild.* »

ainsi déterminée, l'existence d'une altération latente dont les manifestations effectives évalueront vers l'âge de la puberté (masturbation), ou plus tard sous l'incitation d'une cause cérébrale quelconque (alcoolisme?). L'étiologie des maladies mentales ne nous pousse-t-elle pas à de semblables tentatives d'interprétation?

L'atrophie héréditaire serait alors la fille de l'amblyopie centrale par intoxication, dont elle reproduit en effet tous les traits cliniques[1].

Nous ressentons pour les hypothèses la salutaire horreur qui honore la science moderne, et nous savons qu'il serait mal aisé, en l'absence de renseignements positifs, d'établir cette conception sur des données d'expérimentation directe, mais nous croyons pouvoir, à tort peut-être, justifier, par voie d'analogie, notre système d'interprétation causale, en invoquant quelques faits acquis, notamment les expériences de Brown-Séquard, décrites par Du Puy au Congrès de New-York, 1876.

Des cobayes soumis à la vivisection du nerf sympathique donnèrent naissance à de nombreux jeunes qui tous présentèrent les effets de la section à un degré tellement remarquable que l'on aurait dit qu'eux aussi avaient été opérés, et ces jeunes présentèrent les phénomènes classiques de la section dans les deux yeux. La reproduction des phénomènes a été observée dans cinq générations successives. Une femelle ayant été placée par erreur dans une cage où se trouvaient des animaux non opérés, devint grosse et donna naissance à trois jeunes présentant les mêmes lésions que la mère, qui relevait elle-même de l'hérédité.

Ainsi se trouvent établis les effets héréditaires des lésions nerveuses produites au moyen d'une mutilation grossière. Que la transmission héréditaire des lésions nerveuses pathologiques diffère de la transmission des effets d'une vivisection expérimentale, cela n'est pas douteux, mais il ne peut paraître

1. Nous aimons mieux déduire cette genèse pathologique des analogies cliniques, qu'invoquer les cas d'Alexandre et expliquer l'atrophie par des altérations héréditaires de la gaîne du nerf optique.

étrange à personne d'invoquer cette dernière transmission pour interpréter par analogie celle de certaines lésions nerveuses pathologiques.

Quoiqu'il en soit, nous désirions soumettre ce point étiologique, qui déconcerte singulièrement notre insuffisance, aux savants qui, plus que de simples praticiens, sont familiarisés avec l'étude des questions transcendantes de pathologie générale.

Dr DE KEERSMAECKER.

PROTHÈSE OCULAIRE EN PROVINCE

Par le Dr DUJARDIN (de Lille).

La prothèse oculaire devient quelquefois pour l'oculiste de province une source d'ennuis et de difficultés inconnus des spécialistes de la capitale. Même dans les grandes villes, les collections de pièces à la disposition des médecins son généralement fort incomplètes et permettent rarement d'assortir d'une manière tout à fait heureuse l'œil artificiel à l'œil sain. Souvent même sa prothèse est impossible; et en ce cas, à moins d'un déplacement onéreux, il faut se résigner à attendre le passage d'un oculiste dans la localité, ou bien recourir à la correspondance. C'est généralement à ce dernier parti que l'on s'arrête. Les journaux d'oculistique, à la page d'annonces, reproduisent souvent un questionnaire relatif aux indications à fournir sur l'œil perdu :

« Quelle est la couleur de l'iris de l'œil sain? Quel est le degré d'atrophie du globe de l'œil ? Quelle est la distance verticale entre les deux paupières dans leur ouverture normale? Quelle est la distance horizontale d'un angle à l'autre? Quelle est la profondeur qui existe depuis le bord ciliaire de la paupière inférieure jusqu'au cul-de-sac conjonctival?

Existe-t-il des irrégularités dans la conformation du moignon? etc., etc. »

Malgré l'exactitude la plus rigoureuse dans les réponses à ces diverses questions, fréquemment il arrive de recevoir une pièce artificielle qui ne convient pas, une coque qui s'adapte mal à la cavité oculaire et dont l'usage doit être bientôt cessé.

Pour obvier à ces inconvénients, nous avons recours à un artifice qui nous a toujours fort bien réussi, et c'est à ce titre que nous le recommandons à nos confrères de province.

Nous envoyons au fabricant mieux que des indications écrites, mais bien le *modèle en relief* de la coque oculaire telle que nous voulons l'avoir reproduite.

Voici notre manière de procéder :

Tout d'abord on choisit dans la collection d'yeux artificiels qu'on a à sa portée, l'œil qui paraît se rapprocher le mieux de la forme convenable pour le cas actuel. On en fait alors le moulage, en se servant de préférence du caoutchouc durci employé pour la prothèse dentaire. Notre ami et collègue le docteur Rodier a bien voulu se mettre à notre disposition pour ce genre d'opération qui lui est familière et nous a fourni des coques oculaires d'une exécution irréprochable, obtenues, nous a-t-il dit, avec la plus grande facilité, revenant à un prix dérisoire. L'avantage de ces coques oculaires en caoutchouc durci, c'est qu'au moyen du canif et de la lime on peut leur faire subir toute modification qu'on jugera convenable, soit dans les dimensions, soit dans la forme, et dès lors il devient possible au médecin de préparer lui-même le modèle de la pièce artificielle suivant les exigences de chaque cas particulier.

Ainsi dernièrement, après avoir pratiqué l'énucléation d'un œil ophtalmique chez une jeune fille de 17 ans, nous étions fort en peine de lui procurer un œil artificiel qu'elle nous réclamait avec insistance : le cul-de-sac conjonctival supérieur faisait partiellement défaut par suite de brides oculo-palpébrales situées près de l'angle externe, très gênantes

pour la prothèse. Une coque en caoutchouc durci fut préparée, rien ne fut plus facile q ue de la tailler et d'échancrer son bord supérieur dans toute l'étendue nécessitée par les adhérences conjonctivales.

L'œil artificiel obtenu d'après le moulage a procuré à notre malade les bienfaits de la prothèse la mieux réussie. Pour la couleur de l'iris, nous avions envoyé comme type un œil artificiel de forme quelconque, mais exact comme couleur.

Au lieu du caoutchouc durci on pourrait employer toute autre substance se prêtant bien au moulage, la celluloïde par exemple; nous avons préféré le caoutchouc, substance peu coûteuse et d'un emploi plus répandu, puisque les dentistes s'en servent pour la confection des appareils de prothèse.

Dr DUJARDIN (*de Lille*).

OSSIFICATION DE LA CHOROIDE

EXAMEN DE TROIS BULBES OCULAIRES ATTEINTS DE CETTE OSSIFICATION

Par le docteur J. FONTAN (de Toulon).

Fig. 1, 2, 3, 4. — Pl. I et II.

Examen I. — Le premier œil examiné est celui d'un condamné qui avait eu une blessure du globe ayant entraîné la perte de la vision dix ans auparavant. Accidents sympathiques plusieurs fois, pas d'intervention chirurgicale. Cet homme étant mort d'une affection abdominale, le globe oculaire est recueilli à l'amphithéâtre, placé d'abord dans l'alcool, puis dans une solution saturée d'acide picrique pendant plusieurs semaines, enfin durci par la gomme et l'alcool.

Avant la décalcification, le globe était dur, assez petit, régulier; il contenait une coque osseuse presque complète qui semblait lui être intérieure et qui fut pour ce motif regardée comme une ossification de la rétine. L'œil ouvert par incision cruciale présentait l'aspect reproduit dans la

figure 2 (pl. I). Tout l'hémisphère postérieur de l'œil est occupé par une plaque osseuse épaisse de 6 millim. au niveau du nerf optique, et s'étalant en s'approchant de la région équatoriale, de telle sorte qu'elle paraît constituée à ce niveau par une lamelle de cartilage. En avant de l'équateur elle cesse graduellent et les procès ciliaires paraissent à l'œil nu avoir leur épaisseur normale.

Au niveau du nerf optique il existe dans l'os choroïdien un trou rond de 1 millim. de diamètre (*a*, fig. 2, pl. I) par lequel passe un filament continu avec le nerf optique et avec un lambeau flottant à l'intérieur du globe, seule trace de rétine qui apparaisse encore. La figure 1 de la planche I est un tracé schématique d'une coupe antéro-postérieure passant au niveau du nerf optique. On y voit ce nerf rétréci à son entrée dans la sclérotique atteindre le volume d'un simple fil dans le canal osseux qu'il traverse. Ce filament se dissocie en plusieurs minces fibrilles. Le pertuis qui lui donne passage est au centre d'une petite dépression (*b*, fig. 2, pl. I), en forme de godet circulaire, large de 5 millim., qui est manifestement l'empreinte de la pupille. A 5 millim. en dehors du trou central, on voit émerger de la plaque osseuse toujours examinée par la face interne un faisceau formé de deux ou trois cordons vasculaires ou nerveux, autour duquel la matière osseuse a formé comme un tube de protection (*c*) faisant saillie en pointe dans le milieu même de l'œil. Dans la portion antérieure ces vaisseaux devenus libres suivent la face interne de la membrane ossifiée jusque dans les procès ciliaires.

Après décalcification, des coupes ont été pratiquées suivant divers méridiens et elles ont permis d'étudier les relations de la néoformation osseuse avec la choroïde, depuis le nerf optique jusqu'au corps ciliaire.

En arrière et dans sa portion la plus épaisse (fig. 1, pl. II), ce nouvel os est constitué par deux lames compactes séparées l'une de l'autre par une couche de moelle osseuse. La choroïde, ou du moins ses couches externes jusques et y compris la membrane de Ruysch, sont situées entièrement en

dehors de la plaque osseuse. Aucune portion membraneuse n'existe en dedans de celle-ci, mais il faut remarquer que le lambeau flottant de rétine, qui était appendu au nerf optique au début de cette étude, a été détruit et perdu dans les manipulations qu'a subies la paupière.

Plus en avant, vers l'équateur, la plaque osseuse considérablement amincie (fig. 2, pl. II), est comprise dans l'épaisseur même de la choroïde. Il semble qu'une lame fibreuse se soit développée en dedans de la couche chorio-capillaire, lame fibreuse qui paraît remplacer la membrane anhiste. Celle-ci, en effet, ne se retrouve pas. L'os est ici en petits îlots séparés, de substance compacte sans moelle (*a*, fig. 2, pl. II). Ces îlots sont plongés dans la lame fibreuse peu vasculaire (*b*) et fort épaisse dont j'ai parlé.

La couche extérieure aux îlots osseux contient parmi les vaisseaux normaux de petits corps ronds ou ovoïdes sur la nature desquels il est difficile d'être fixé. Ces corps (*ccc*), plus grands que le calibre des principaux vaisseaux, présentent une stratification d'aspect rayonné, mais sans que les plus forts grossissements permettent d'y distinguer une forme cristalline. Ils sont colorés comme sur la planche, en jaune verdâtre. J'incline à croire que ce sont des exsudats en train de passer à l'état crétacé, mais la décalcification opérée ne permet pas de l'affirmer. La situation de ces grains crétacés, ou supposés tels, leur nombre considérable, me fait penser qu'ils ont un rôle dans l'ossification de la lame fibreuse juxtaposée. Ils sont, en effet, imédiatement accolés du côté interne, soit à cette lame, soit aux îlots osseux, tandis qu'en dehors ils sont en contact avec la membrane vasculaire. Je ne doute pas qu'ils ne soient des réserves d'éléments calcaires pour l'ossification. Du reste, ils n'existent que là où la lame osseuse est incomplète et où elle ne possède pas de moelle.

Si nous étudions avec plus d'attention la structure de l'os nouveau, nous remarquerons que, dans tout le disque osseux postérieur, il est composé de deux lames compactes entre lesquelles règne une couche de moelle plus ou moins cloisonnée,

véritable diploé en tout comparable à celui de la voûte du crâne.

Les lames compactes contiennent quelques rares lacunes médullaires et quelques grands canaux de Havers, particulièrement au point où l'espace médullaire fait défaut, vers l'équateur, l'os aminci étant réduit à une seule lame (*a*, fig. 1, pl. II).

Les espaces médullaires contiennent une moelle en général réticulée, composée de cellules grasses, plongées dans une substance d'aspect muqueux, les cellules grasses (*b*, fig. 4, pl. I) ont un noyau bien net repoussé contre la paroi par la dilatation sphérique de la vésicule de graisse qui les remplit. Chacune d'elles est au centre d'une maille constituée par des cellules ramifiées très remarquables. Celles-ci (*cc*, fig. 4, pl. I) se montrent sous des formes variées, triangulaires, fusiformes, étoilées, munies en tous cas de prolongements très fins qui s'anastomosent autour des cellules grasses en formant ainsi le réticulum mentionné. Le corps de ces cellules étoilées, assez grêle et mesurant de 8 à 15 millim. d'épaisseur, contient en général un noyau ovoïde, aplati et qui semble collé contre la paroi de la cellule. Elles offrent en effet l'aspect d'une petite cavité irrégulière plutôt qu'une masse de protoplasma. Quant à leurs prolongements anastomotiques examinés à un fort grossissement (1250 D), ils semblent aussi être creux et leur aspect tubulé peut être constaté même dans les plus déliés d'entre eux.

Cependant ils sont loin d'être régulièrement calibrés et offrent tantôt des effacements, tantôt des dilatations ampullaires importantes. Parmi ces dilatations, il en est qui contiennent des globules rouges et des globules blancs du sang (*dd*, fig. 4, pl. I). Les globules blancs sont nombreux et parfaitement normaux, les globules rouges sont altérés, granuleux et déchiquetés, parce que la pièce fut recueillie plus de 24 heures après la mort. Plusieurs cellules étoilées contiennent, outre leur noyau, des globules blancs bien nets et plus rarement quelques globules rouges. En certains points (*c* fig. 4, pl. I), il m'a été possible de constater l'abouchement d'un vaisseau

capillaire fin dans un des canaux formés par les anastomoses de ce réticulum. Les cellules étoilées sont donc ici manifestement des cellules vaso-formatrices comparables à celles de l'épiploon fœtal.

Toute la moelle osseuse n'est pas composée d'une façon identique et celle que je viens de décrire et qui occupe la plus grande partie de la pièce, est très-peu vasculaire.

Ailleurs, au contraire, les vaisseaux d'ordre supérieur sont nombreux, et alors le réticulum a disparu. Les cellules grasses elles-mêmes sont plus rares, moins distendues, à noyaux multiples. De plus on y voit de grands amas de cellules lymphoïdes jeunes qui sont parfois tellement entassées qu'elles constituent avec leurs anses vasculaires un véritable tissu embryonnaire.

En définitive, l'examen de cette pièce, aussi instructif pour l'étude des altérations de la choroïde que pour l'histologie générale de l'ossification, montre qu'il y a identité entre l'ossification de la voûte crânienne et celle de la choroïde. Dans cette membrane il se développe d'abord une lame fibreuse, soit à la place de la membrane anhiste, soit immédiatement en dedans de celle-ci, et c'est dans cette coque fibreuse nouvelle dont on peut voir la disposition dans les figures 2 et 3 de la planche II que se développent les trabécules osseuses.

L'examen de la deuxième pièce et surtout de celle qui vient en dernier lieu, m'a confirmé dans cette manière de voir.

Examen II. — Bulbe à l'état de phtisie, déformé dans son segment antérieur par une blessure ancienne datant de 20 ans, œil énucléé dans un but thérapeutique, par suite d'une diminution de la vision du côté opposé. — Même préparation que pour l'œil précédent.

1° Coupe antéro-postérieure au voisinage du nerf optique. — Sclérotique saine, mais pénétrée de pigment plus qu'à l'ordinaire au voisinage du nerf optique; traversée à ce point par un nerf flexueux, ciliaire postérieur, en état de dégénérescence granulo-graisseuse complète. Sur aucun des nerfs qui ont été vus dans cette préparation on n'a trouvé trace de névrite.

Espace supra-choroïdien supprimé.

Choroïde épaisse, fibreuse, compacte, ayant perdu son aspect de dentelle, peu vasculaire, dépigmentée. Elle comprend dans sa couche la plus interne, au milieu d'un ruban fibreux très net qui semble être une tunique spéciale, quelques îlots osseux rares, petits, et formés chacun d'une masse compacte. Disparition de l'épithélium sous rétinien.

Quelques lambeaux de rétine fibreuse et trop altérée par les manipulations pour être étudiée avec fruit.

2° Coupe de la portion ciliaire-sclérotique normale. — Espace supra-choroïdien disparu.

Choroïde fibreuse dépigmentée dans ses couches internes, distendue par un exsudat fibrineux concret, réticulé et granuleux, au milieu duquel on voit les vaisseaux scléreux et les nerfs graisseux.

Corps ciliaire assez net; muscle ciliaire très visible, avec son tendon repoussé en dedans par l'exsudat fibreux-interstitiel. Cet exsudat isole même le muscle, sauf à son insertion au canal de Schlemm, du reste de la coque oculaire.

Pas d'ossification dans la région ciliaire.

Examen III. — Globe oculaire atrophié par suite d'une blessure qui avait depuis plusieurs années entraîné la perte de la vision. — Œil recueilli à l'amphithéâtre. — On ignore complètement s'il y avait eu ou non quelques accidents sympathiques du côté opposé.

1° Une coupe intéressant le nerf optique le montre en état de dégénérescence granulo-graisseuse absolue. La choroïde est fibreuse autour du nerf et présente dans son épaisseur une lame ossifiée.

Celle-ci (*a*, fig. 3, pl. I) occupe la face interne de la membrane anhiste qui la sépare très nettement de la membrane de Ruysch. Toutes les couches externes de la choroïde sont représentées et reconnaissables quoique la transformation fibreuse y apparaisse partout. Contre la membrane anhiste on trouve quelques rares amas de substances granuleuses (*c*, fig. 3, pl. I) qui, entourés de fibres plus ou moins circulaires, semblent constitués par des cellules embryonnaires tassées et tombées en dégénérescence granuleuse. Au centre

de chacun de ces nodules existe un vaisseau oblitéré : en somme il semble y avoir là des tubercules.

Enfin, en dedans de la membrane hyaline se trouve la membrane fibreuse de nouvelle formation qui contient de longs îlots osseux de tissu compact. Ceux-ci sont revêtus à leur surface interne par une couche fibreuse d'abord, puis granuleuse, qui me paraît avoir appartenu, au moins en partie, à la rétine, ou à l'épithélium sous-rétinien (*d*, fig. 3, pl. I).

2° Vers la région ciliaire, au milieu des faisceaux cicatriciels très irréguliers et énormes qui bouleversent la topographie de la pièce, on remarque que l'espace supra-choroïdien a disparu, envahi par un exsudat granuleux. La choroïde existe fibreuse et pigmentée ; le pigment sous-rétinien est encore assez net. La rétine a subi une transformation fibreuse avec énorme épaississement et vascularisation. Un des troncs des vasa verticosa, qui traverse toutes ces couches extérieures, est transformé en un cordon fibreux dense, enveloppé d'un manchon d'exsudat plastique qui remplit évidemment sa gaîne lymphatique. Cet exsudat se continue manifestement avec celui de l'espace supra-choroïdien. A ce niveau il n'y a pas d'ossification de la choroïde, le dernier point ussifié n'atteint pas l'équateur. Dr FONTAN.

CYSTICERQUE SOUS-RÉTINIEN

Par le docteur GALEZOWSKI

Fig. 1 et 2, pl. II.

La littérature ophtalmologique possède un très grand nombre de cas de cysticerques intra-oculaires ; la majeure partie de ces observations ont été publiées en Allemagne, car on voit que ces animalcules sont plus répandus dans les pays d'Outre-Rhin, et attaquent, là, plus fréquemment les hommes

que dans d'autres pays. En France, les cas de cysticerque developpés dans les membranes internes de l'œil sont relativement très rares, et c'est à peine si on trouve deux cas bien détaillés, dont l'un a été publié par Desmarres père dans son *Traité des maladies des yeux*, et l'autre par Sichel fils.

En ce qui me concerne, je n'en ai observé jusqu'à présent que quatre cas : le premier a été rapporté dans mon Atlas; les deux autres ont été observés sur deux malades de ma clinique, mais je ne les ai vus qu'une seule fois et je n'ai pas pu en recueillir tous les détails précis. Mais le fait tout récent qui est actuellement en mon observation, est on ne peut plus caractéristique, il a pu être examiné un très grand nombre de fois par moi-même, ainsi que par plusieurs de mes confrères, entre autres par les docteurs Parent, Despagnet, Raola (de Barcelone), Parisotti (de Rome), Wells (d'Édimbourg), Aguilar et plusieurs autres confrères qui honorent ma clinique de leur présence.

Le fait en lui-même présente un intérêt de la plus haute importance, tant sous le rapport de l'aspect ophtalmoscopique et de la marche et de l'évolution de la maladie que relativement au traitement que j'ai fait suivre à la malade. A tous ces points de vue, je pense que l'histoire de la maladie que je vais rapporter ci-dessous, ne manquera pas d'intérêt, et contiendra, à plus d'un titre, des enseignements instructifs.

OBSERVATION

Cysticerque sous-rétinien de l'œil droit. — Exsudations larges au voisinage de l'animalcule. — Opération.

Mme C..., âgée de 28 ans, demeurant à Lonjumeau, vient me trouver, pour la première fois, à la fin du mois de décembre 1882, pour consulter sur son œil droit, dont la vue était très sensiblement affaiblie. Cette malade nous paraît être bien constituée et ne présente aucune apparence morbide. Elle raconte que, d'après les renseignements qui lui ont été fournis par ses parents, à l'âge de 21 mois elle était atteinte de fortes diarrhées, dont elle n'a guéri qu'après avoir rendu

un ver solitaire, ayant mesuré plus de 10 mètres. Depuis cette époque elle a joui toujours d'une bonne santé et n'a jamais accusé la présence de vers intestinaux. Ses yeux étaient toujours très bons, lorsqu'au mois de septembre 1882, elle a eu, pour la première fois, l'œil rouge très douloureux pendant 24 heures; en même temps, la joue du même côté, ainsi que les paupières, étaient enflées, l'œil était larmoyant, mais la vue resta claire. Quelques lotions tièdes ont suffi pour faire dissiper la congestion, et au bout de deux ou trois jours toute trace d'irritation avait complètement disparu. Néanmoins, elle avait de temps en temps, depuis cette époque, la paupière supérieure, les sourcils et la tempe droite enflés et douloureux. Vers la moitié du mois de novembre, Mme C... s'était aperçu que la vue de son œil droit s'était sensiblement affaiblie, elle voyait tous les objets comme à travers un fort brouillard; par moment elle voyait devant cet œil des taches lumineuses et des couleurs des plus variées. Souvent elle apercevait, du côté externe, une sorte de boule lumineuse danser et s'agiter en tous sens; au mois de décembre, elle ne voit plus qu'une ombre un peu lumineuse, dit-elle, passer et repasser fréquemment devant son œil, mais cette ombre s'obscurcit chaque jour davantage pendant que la perception des objets devient de plus en plus faible.

20 *janvier* 1883. — Elle ne peut plus compter les doigts, mais elle perçoit encore les mouvements de ma main; elle se plaint de voir constamment devant l'œil un vacillement lumineux qui la fatigue beaucoup. Le champ visuel est aboli partout, excepté à la partie externe, sur une zone de 0^m 50 en largeur et de 0^m 20 en hauteur elle perçoit le jour et le mouvement des gros objets, sans préciser les détails.

A l'extérieur, l'œil paraît être complètement sain, sa consistance et sa densité sont normales, mais la pupille est élargie notablement, elle se contracte lorsque les deux yeux sont ouverts, mais elle tend plutôt à se dilater, lorsque l'œil gauche se trouve bouché.

Examen ophtalmoscopique. — Les milieux de l'œil sont complètement transparents, la papille est un peu nuageuse ainsi qu'une partie supéro-interne de la rétine. En suivant les vaisseaux supéro-internes de la rétine, on rencontre une tache ovale, blanc grisâtre, avec les contours bien circonscrits, et faisant une saillie très marquée dans le corps vitré; on peut, en effet, distinguer dans cette partie, la surface rétinienne à l'image droite avec un verre convexe de 3 dioptries. Cette tache est donc formée par une tumeur liquide. La rétine est

louche dans toute cette étendue; par places elle est parsemée de taches et de points blanchâtres. Cette tumeur est circonscrite dans toute circonférence par un rebord jaune grisâtre, un peu chatoyant et miroitant, que j'ai observé constamment dans les cysticerques. La teinte de la tumeur est gris bleuâtre, à demi transparente, sillonnée à sa surface par de nombreux vaisseaux qui sont un peu tortueux et variqueux par place.

La tumeur a une forme ovale, placée obliquement de haut en bas, de dedans en dehors; ses contours sont bien réguliers, mais du côté externe, à l'image renversée, on aperçoit très distinctement un mouvement d'oscillation et d'ondulation qu'exécute la tumeur au moment où on projette la lumière dans l'œil. Le bord de la tumeur se rétracte et forme là comme une sorte d'encoche, puis il revient à sa forme circulaire antérieure. Nous avons fait cette observation un très grand nombre de fois et nous nous sommes convaincu qu'il ne s'agit pas là d'un fait d'illusion, mais que c'est un résultat positif d'un mouvement de rétraction qu'exécute la tumeur, constituée par un cysticerque. Cette mobilité de la tumeur a été observée par plusieurs de mes confrères qui ont examiné à ma clinique cette malade, entre autres par les docteurs Parent, Despagnet et Aguilar. Il ne pouvait pas exister de doute sur la nature de la tumeur, et il ne restait qu'à expliquer la signification de la grande tache blanche qui se voyait à une petite distance du cysticerque, et qui s'étend jusqu'à l'*ora serrata*. Cette tache n'est autre qu'une large exsudation sous-rétinienne, qui s'est produite par l'effet d'un décollement partiel, existant au début du mal, ou peut-être même a-t-il pu se produire à la suite d'un déplacement qu'aurait pu exécuter l'animalcule au début de son développement. La choroïdite congestive qui existe dans toute l'étendue occupée par le cysticerque, ainsi que dans les parties environnantes, amène des atrophies choroïdiennes et des exsudats plastiques que nous voyons vers l'*ora serrata*. Le processus atrophique choroïdien ne me paraît pas être douteux, car nous l'avons vu se produire sous nos yeux dans les différents points de la choroïde depuis que nous observons la malade, et actuellement on voit à travers toute l'épaisseur de l'animalcule une plaque atrophique blanche se former à peu près vers son tiers supérieur.

Le développement de ce kyste hydatique est relativement assez lent; il y a peu de changement dans son volume. Nous avons en effet notre malade en observation depuis plus de trois mois et la tumeur n'a pas augmenté de plus d'un dixième de

son volume primitif, mais dans ces derniers temps elle m'a paru être moins mobile, et ses couleurs luisantes et chatoyantes sont devenues moins accentuées. Mais il y a un fait non moins important qui s'est produit dans l'état des membranes internes de l'œil, c'est le trouble des milieux réfringents. Nous avons pu, en effet, nous assurer à chaque examen que le corps vitré restait toujours complètement transparent, tandis que, à partir de la moitié du mois de février dernier, j'ai pu remarquer un trouble particulier, fin, semblable à une sorte d'araignée s'étendre dans le segment postérieur du corps vitré, de sorte que la papille optique et l'image du cysticerque lui-même se voyaient troubles, nuageux. Par l'éclairage avec un miroir muni d'une lentille de 8 dioptries, on aperçoit les moindres ramifications de cette opacité qui sillonne dans tout le corps vitré.

11 *mars*. — L'acuité visuelle a encore diminué d'une manière très notable, et la malade déclare que par moment elle voit plus clair et dans d'autres moments plus trouble. Aujourd'hui elle compte difficilement les doigts, lorsqu'on les lui présente dans le champ visuel externe, un peu en dehors du point de fixation. Par moment l'œil paraît être douloureux au toucher, et la malade éprouve des douleurs péri-orbitaires. Des sensations lumineuses passent constamment devant son œil; de temps à autre ce sont des phénomènes de trépidation et des sensations, des taches lumineuses et des éclairs qui sillonnent devant l'œil.

Tel était l'état de l'œil au moment où nous nous sommes décidé de l'opérer; nous avons pris, en effet, la résolution de faire l'extirpation de l'animalcule par une incision du segment postérieur du globe.

Opération. — Le 16 mars 1883, la malade ayant été endormie à l'aide du chloroforme, et pendant que mon aide, le docteur Parent, avait attiré l'œil en haut et en dedans, j'ai fait une incision entre les muscles droit externe et droit intérieur d'avant en arrière de un centimètre et demi de longueur. Puis j'ai introduit la pince courbe pupillaire dans la plaie et en la promenant dans tous les sens au pourtour de la plaie, j'ai saisi un corps qui s'est présenté entre les mors de la pince et l'ai retiré au dehors. C'était un corps arrondi, ressemblant à l'hydatide, ce qui m'avait décidé de terminer

l'opération. J'ai appliqué des sutures et un bandage compressif. Malheureusement le microscope avait démontré que la partie extirpée était composée d'une exsudation d'une portion de la rétine et de la choroïde.

Les suites de l'opération ont été des plus simples. Huit jours après nous avons enlevé les fils. L'ecchymose conjonctivale a disparu au bout de quinze jours et aujourd'hui l'œil ne présente aucune trace d'inflammation.

A l'examen ophtalmoscopique nous découvrons de larges plaques hémorragiques choroïdiennes. Le cysticerque paraît plus affaissé.

La malade éprouve bien moins de phénomènes lumineux qu'avant l'opération. Elle voit tout autant qu'avant l'opération, c'est-à-dire, que dans le champ visuel externe, à deux centimètres du point de fixation, elle peut compter les doigts.

De cette observation il résulte pour nous cet enseignement de la plus haute importance : c'est qu'on peut, sans aucun danger, ouvrir la sclérotique dans son segment postérieur, enlever même une portion de la rétine et de la choroïde sans que pour cela la nutrition de l'œil soit le moins du monde compromise.

Nous nous proposons prochainement de reprendre l'opération, mais au lieu de faire l'extirpation du cysticerque, nous chercherons à le détruire à l'aide du galvano-cautère, et nous espérons de cette façon débarrasser la malade de sa maladie, en lui conservant l'organe de la vue dans son apparence normale.

Dr GALEZOWSKI.

DU GLAUCOME SYMPATHIQUE

Par le docteur GALEZOWSKI

Les accidents sympathiques dans l'œil peuvent se présenter, comme on sait, sous des formes on ne peut plus variées. Il suffit de parcourir les travaux de Yvert, Cuignet, Rosander, Reclus, Mooren pour voir combien sont fréquentes les différentes affections qui se développent dans les membranes oculaires, consécutivement à des accidents traumatiques ou à des altérations dégénératives de l'œil primitivement atteint.

Malgré la dénégation de quelques auteurs, de Klebs entre autres, qui ne croit pas que l'ophtalmie sympathique puisse se présenter sous forme d'une kératite par exemple, nous pensons, pour notre compte, que les accidents sympathiques peuvent atteindre indistinctement toutes les membranes du globe oculaire. Nous avons eu bien souvent des preuves incontestables que les maladies rebelles de la cornée, du nerf optique et de la rétine n'étaient arrêtées dans leur marche et guéries même qu'après qu'on aura énucléé l'œil primitivement atteint. Tels sont notamment les cas de certaines variétés des kératites et des névrites optiques que nous avons été les premiers à publier. Il est incontestable que toutes les affections sympathiques n'ont pas la même fréquence, et que, tandis que les iritis, les iridochoroïdites, les cyclites sont très fréquentes et sont observées journellement dans la clientèle ophtalmologique, d'autres au contraire de ces altérations se rencontrent relativement très rarement, ce qui fait qu'un certain nombre d'ophtalmologistes se trouvent en présence de faits rapportés par les auteurs et qu'ils n'ont jamais eu l'occasion d'observer. Au nombre de ces cas rares, il faut placer les affections glaucomateuses sympathiques de l'œil.

La littérature ophtalmologique possède un nombre très restreint d'observations se rapportant aux accidents glaucomateux de nature sympathique. Le premier fait a été rapporté

par de Græfe. Il s'agissait d'une excavation glaucomateuse avec stases veineuses dans la rétine et diminution concentrique du champ visuel; la marche de la maladie avait été promptement enrayée et la vue améliorée par une énucléation de l'œil primitivement atteint par blessure. Rondeau signale, dans sa thèse, un cas d'excavation glaucomateuse sympathique. Mooren affirme qu'il a été obligé de pratiquer deux fois une énucléation d'un œil pour arrêter le progrès de l'excavation glaucomateuse sympathique. Horner a eu l'occasion d'observer des faits analogues.

Ces quelques faits rapportés par des observateurs aussi éminents, prouvent surabondamment qu'il y a eu, dans ces cas, une relation entre l'œil blessé et le glaucome développé quelque temps après. Certainement on pourrait invoquer la simple coïncidence, mais pour que cette coïncidence se reproduise plusieurs fois, il faut qu'il y ait une certaine relation entre ces deux affections.

Je ne puis pas admettre dans ces cas l'existence d'une simple coïncidence, mais je pense, qu'étant donnée une certaine prédisposition de l'individu aux accidents glaucomateux, la blessure d'un œil, une iridocyclite traumatique, la présence de productions osseuses dans la choroïde, toutes ces altérations peuvent, à un moment donné, provoquer du côté de l'œil congénère une irritation sympathique persistante et des accidents glaucomateux à forme aiguë ou chronique, selon les cas particuliers. La prédisposition constitutionnelle doit certainement jouer là un certain rôle, mais la cause provoquante, occasionnelle, celle qui a fait éclater les accidents glaucomateux, est incontestablement dans ces cas, la transmission d'irritation d'un œil à l'autre par les lois de sympathie.

Les faits qui se retrouvent jusqu'à présent rapportés dans la science sont dus à des excavations glaucomateuses de la pupille optique, et par conséquent à des glaucomes simples de Donders. Pour ma part j'ai vu un cas semblable il y a quelques années sur un de mes malades, mais dont je n'ai pas pu publier l'observation, le malade ne s'étant présenté qu'une

fois à ma consultation et n'ayant pas consenti à se faire opérer. Il y avait chez cet homme une excavation glaucomateuse de la papille droite ou une diminution notable du champ visuel interne et aucun autre signe de glaucome.

Mais le fait tout récent que je viens d'opérer, et dont je publie ci-après l'observation, a une signification bien plus considérable, car il se rapporte à un cas de glaucome subaigu, développé aussi sous l'influence d'accidents sympathiques et qui exigea une double intervention chirurgicale de ma part, d'abord l'énucléation de l'œil anciennement blessé et atrophié, et ensuite une iridectomie sur l'œil atteint d'un glaucome subaigu développé sous l'influence des accidents sympathiques. Voici cette observation recueillie par un de mes assistants, le docteur Aguilar Blanch.

Observation

Glaucome symphatique subaigu; Énucléation de l'œil atrophié. Iridectomie dans l'œil glaucomateux. Guérison.

M. Antoine Th..., âgé de quarante et un ans, demeurant à Montluçon, se présenta à la clinique de la rue Dauphine, le 20 février dernier, et se trouve inscrit au n° 82284. Le malade est d'un tempérament lympho-sanguin et il a toujours joui d'une bonne vue, lorsqu'il y a trois ans il a reçu une blessure grave à son œil droit. En coupant du bois, un éclat lui déchira le globe oculaire très profondément; il en est résulté une inflammation très violente; l'air s'affaissa peu à peu et s'atrophia ensuite complètement. L'œil gauche resta toujours bon et le malade continua à travailler comme par le passé. Vers la fin du mois d'octobre 1882, Th... commença à éprouver quelques troubles de la vue, et par moment l'œil sain devenait un peu rouge, en même temps que l'œil blessé devenait plus sensible et plus injecté. Cet état s'est prolongé sans grands changements jusqu'au commencement du mois de février dernier. A cette époque, il a éprouvé, pour la première fois, une douleur très vive dans l'œil bon, douleur névralgique qui s'est étendue à toute la moitié de la tête, à la mâchoire supérieure gauche. Elle était accompagnée d'un

larmoiement très abondant et d'un trouble periodique de la vue, qui revenait tous les jours vers le soir.

Etat actuel. — *L'œil droit* est atrophié; on y voit au centre du restant de la cornée une cicatrice horizontale; au toucher, on constate des inégalités et des bosselures plus ou moins dures, dont une accuse un certain degré de sensibilité.

Œil gauche. —Conjonctive normale; cependant ses grosses veines se trouvent un peu engorgées et tout autour de la cornée

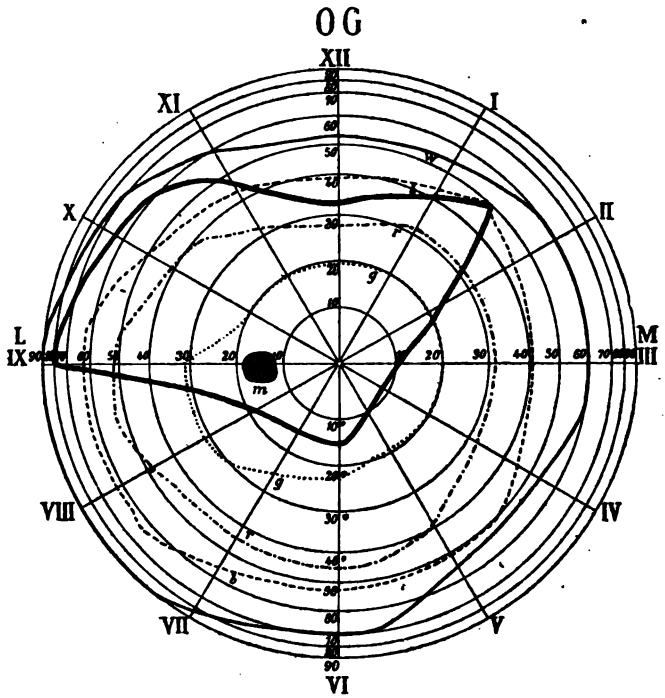

Fig. 1.

on voit un cercle périkératite formé par des capillaires très peu marquées, cornée saine et transparente. Gris, avec à peu près sa coloration normale, mais sans aucune réaction pour la lumière et quelques spéchies postérieures de son bord inférieur. Dépôts pigmentaires dans la capsule antérieure tout en stimulant une cataracte disséminée. Fond de l'œil trouble, mais on peut reconnaître la papille avec une forte excavation d'au moins 3 dioptries et avec une légère pulsation de l'artère centrale.

L'acuité visuelle est normale S = 1.
La faculté chromatique physiologique.
La tension un peu augmentée T = 1.
Le champ visuel rétréci surtout du côté inférieur et externe, comme on peut le voir dans le schéma ci-joint.

Prenant en considération tous ces phénomènes, il n'y avait pas possibilité de douter de l'existence d'un glaucome à forme subaiguë, et il y avait tout lieu de croire que ce glaucome était de nature sympathique. C'est pour cette raison que je me suis décidé à procéder d'abord à l'énucléation de l'œil blessé et atrophié, avant de soumettre l'œil glaucomateux à l'iridectomie. Nous nous sommes bornés simplement à faire instiller dans l'œil gauche, toutes les deux heures, une goutte du collyre à la pilocarpine à la dose suivante :

Eau distillée.....	10 grammes.
Clorhydrate neutre de pilocarpine.....	0,15 cent.

De plus nous avons administré au malade 0,35 centigrammes de valérianate de quinine deux fois par jour. L'énucléation a été pratiquée le 13 février sans aucune complication, et la cicatrisation de la cavité orbitaire s'est faite sans la moindre difficulté ; le 20 février, il n'y avait plus de gonflement du côté de l'orbite et très peu de suintement.

L'examen microscopique fait par M. Aguilar a présenté les lésions suivantes :

Cet œil ne présentait aucune trace d'ossification dans la choroïde ou corps vitré. La rétine en forme d'un cordon blanchâtre allait, dès la papille, s'attacher à la partie antérieure de l'œil foré par des débris de l'iris cristallin et corps ciliaires qui restaient confondus entre eux par des tissus fibreux cicatrisés qui les attachaient à leur tour à la cornée et à la sclérotique.

Tout en entourant ce cordon formé par la rétine, on voyait une masse blanchâtre, opaque et granuleuse qui était formée par la fusion purulente du corps vitré. La choroïde était molle et décolorée. La totalité de l'œil diminuée à moitié de volume.

Ce qui est digne de remarque, c'est que dès le lendemain après l'énucléation, l'œil gauche a cessé de souffrir; nous avons fait supprimer le collyre de pilocarpine et le sulfate de quinine, et nous avons pu nous assurer tous les jours, auprès du malade, que l'œil gauche est redevenu complètement calme, les douleurs qu'il ressentait encore la veille ont cessé; le malade nous disait qu'il se sentait presque complètement guéri, et même la vue était meilleure, les cercles irisés n'existaient plus. Néanmoins, la rougeur périkératique persistait toujours, la densité du globe restait encore plus élevée qu'à l'état normal, et nous avons préféré de pratiquer l'iridectomie.

Cette dernière opération a été exécutée, le 21 février, dans la partie supérieure de l'œil sans aucun accident; l'iris n'était point atrophié et son excision a été suivie d'une hémorrhagie assez abondante. — Les suites de cette nouvelle opération ont été des plus simples, et la plaie s'est cicatrisée par première intention. Le 3 mars, le malade a quitté la clinique dans un état très satisfaisant, en prenant l'engagement de revenir à la consultation pendant quelque temps.

Le malade a été examiné de nouveau, le 11 mars dernier, et voilà l'état de la vue que nous avons pu constater. Son acuité visuelle est normale, il peut lire les plus fins caractères, S = 1; la faculté chromatique est complètement conservée. Quant au champ visuel, il s'est agrandi assez sensiblement, mais en présentant toujours une diminution concentrique très notable, comme on peut juger par la figure n° 2.

Ce fait me paraît présenter un très grand intérêt, car il prouve, d'une manière incontestable, que l'énucléation peut exercer une influence très sensible sur l'arrêt d'accidents glaucomateux sympathiques. Peut-être même à elle seule aurait-elle pu arrêter le glaucome d'une manière définitive, si elle avait été pratiquée au début de la maladie.

Les signes particuliers que nous avons pu observer dans cette variété de glaucome sympathique sont très importants à noter, car il nous serviront, sans nul doute, pour le diagnos-

tic différentiel. Ce qui frappe, en effet, dans cette observation, c'est que le glaucome subaigu était accompagné d'un dépôt du pigment à la surface de la capsule, en forme annulaire, qui était consécutif à une iritis. Il existait donc, dans ce cas, des phénomènes dépendant d'une iritis sympathique, qui se

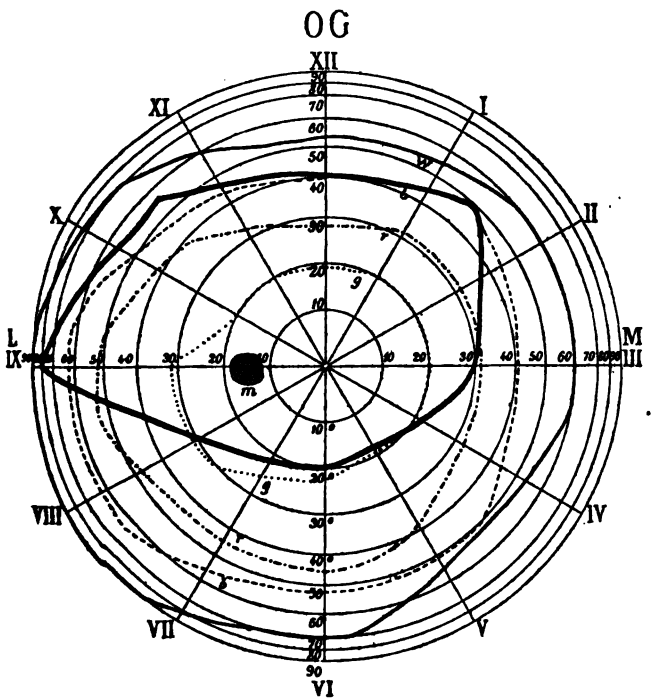

Fig. 2.

sont compliqués ensuite d'accidents secondaires glaucomateux. L'iritis et le glaucome réunis dans le même œil peuvent être, par conséquent, considérés, au moins dans le cas présent, comme caractères distinctifs du *glaucome sympathique*.

Dr Galezowski.

DES ULCÈRES PROFONDS DE LA CORNÉE

ET DE LEUR TRAITEMENT ANTISEPTIQUE

Par le docteur L. GUAITA

Médecin oculiste au Grand-Hôpital de Bergame.

(FIN)

Lorsqu'il y a prolapsus d'ulcères, récent et peu étendu, la pommade d'ésérine, associée au bandage antiseptique, sert pour la plupart des fois à le réduire complètement en peu de jours, sans qu'il reste aucune trace du déplacement de l'iris. Cela m'arrivait plus rarement lorsque je faisais seulement les instillations d'ésérine, sans y associer le bandage; c'est probablement la douce et régulière pression exercée par ce dernier qui aide l'action de l'ésérine, et rend facile la rentrée de l'iris.

Quand le prolapsus est vaste et qu'il date déjà de plusieurs jours, de manière qu'il n'y ait aucun espoir d'une complète réduction, j'ai l'habitude, avant d'appliquer la pommade et le bandage, d'exécuter sous le nuage borique l'excision au moyen des petits ciseaux et, s'il le faut, du petit couteau linéaire, de cette partie d'iris qui saille sur la surface antérieure de la cornée.

Presque toujours, le lendemain, la chambre est rétablie et sous l'usage continuel du traitement susdit il se forme en peu de temps une cicatrice consistante, la synéchie antérieure reste très limitée; la pupille déplacée est déformée de bien peu, et la courbure de la cornée régulière.

D'ordinaire l'ésérine est très bien tolérée jusqu'à la fin du traitement bien avancé; mieux tolérée que ne le disent la plupart des auteurs, qui voudraient l'application de l'ésérine réservée seulement aux formes asthéniques des kératites.

A vrai dire, lorsque je me servais de l'ésérine sous la forme de collyre sans bandage occlusif, il me fallait souvent en sus-

pendre l'usage, parce qu'elle provoquait de fortes douleurs sourciliaires, une vive injection pérykératique et une congestion irienne et ciliaire même; je puis assurer que dans les formes très sthéniques, c'était là le cas le plus fréquent; j'étais alors forcé de recourir aux instillations d'atropine pour calmer les douleurs et ôter la congestion irienne et ciliaire; mais sous le collyre d'atrophine, l'ulcère redevenait sale, irrégulier, à fond ectatique et la cicatrisation se prolongeait.

Je me servis alors de l'ésérine sous la forme de pommade appliquée une fois par jour et associée au bandage antiseptique; je vois qu'elle est assez bien tolérée dans toutes les formes de kératite ulcéreuse, soit profonde, soit même sthénique. A propos de cette plus grande tolérance de l'ésérine selon la méthode d'application, je me rappelle que dans un cas de kératite suppurative on supporta complètement pendant dix-neuf jours de suite la pommade d'ésérine associée au bandage salicylique, appliquée une fois par jour; mais ensuite, ayant cessé le bandage parce que la kératite était presque guérie, et ayant ordonné le collyre d'ésérine à une dose très douce, après deux jours il provoqua de l'irritation ciliaire; je renouvelai alors le bandage, et l'application de l'ésérine en pommade fut complètement tolérée jusqu'à la fin du traitement.

La seule contre-indication qui existe à l'usage de l'ésérine, c'est la complication de l'iritis séreuse, mais cette complication de la kératite ulcéreuse n'est toutefois pas si fréquente que voudraient le faire croire certains auteurs; et sur 26 cas d'ulcère perforant, je n'eus jamais à la rencontrer primitivement. Toutefois, dans quelques cas de kératite, très sthénique, accompagnée d'une vive injection pérykératique active, l'ésérine, après un certain temps, provoque des douleurs sourciliaires, un accroissement de l'injection nasale, changement de couleur de l'iris par congestion et irrégularité de la pupille mystique; mais cela arrive d'ordinaire après quelque temps, quand le traitement est déjà avancé, quand la chambre est bien rétablie et la cicatrisation bien acheminée. Je cesse alors l'application de la pom-

made d'ésérine et, persistant dans la médication antiseptique, j'y associe le collyre d'atropine et, s'il est nécessaire, l'application des sangsues et quelque purge légère. Et comme on ne peut appliquer le collyre qu'une seule fois par jour, il est utile d'en user à une dose élevée (1 pour 100), et afin de le rendre aseptique, d'y ajouter le 3 pour 100 d'acide borique. De cette manière ordinairement le collyre seul d'atropine suffit pour vaincre la congestion irienne et ciliaire. Ce qu'on doit remarquer, principalement dans ces cas, c'est que, même sous l'action de l'atropine, l'ulcère avec le bandage antiseptique reste propre et plan, et la cicatrisation a lieu rapidement. Cela arrive, comme je l'ai déjà dit, à traitement avancé, lorsque l'ulcère déjà cicatrisé en grande partie est devenu superficiel, et c'est probablement pour cette cause que l'action de l'atropine lui est plus utile que celle de l'ésérine, de même que les kératites superficielles, en général, exigent l'atropine, et ne supportent pas l'ésérine.

La cautérisation ignée de l'ulcère cornéen est principalement indiquée dans les formes où l'ulcère perforant reste inerte et la chambre abolie pour bien des jours; elle est aussi employée dans les ulcères saillants et gangrénés. Toutefois, avec l'ésérine et le pansement antiseptique, on évite presque toujours d'avoir recours à ce moyen, lequel, bien qu'innocent, épouvante le malade. D'ordinaire, les remèdes ci-dessus suffisent à nettoyer les bords et le fond de l'ulcère et à provoquer rapidement l'étanchement de la chambre oculaire, et seulement dans les cas les plus endurcis, lorsque après deux jours de bandage et d'ésérine, la chambre reste encore abolie, on doit se servir de la cautérisation. Après que j'ai introduit et combiné avec l'ésérine le bandage antiseptique, sur 26 cas d'ulcères cornéens perforants, je n'eus que deux fois à exécuter la cautérisation ignée de l'ulcère, tandis qu'auparavant j'étais forcé d'y recourir souvent, soit pour ranimer, soit pour nettoyer le fond inerte et sale de l'ulcère.

Pour le traitement des ulcères, je n'eus jamais besoin de recourir ni à la parenthèse de la chambre antérieure, ni à aucun autre moyen local, excepté ceux que je viens d'indi-

quer, et même l'application des sangsues, les révulsifs et les remèdes antérieurs me furent bien rarement nécessaires.

La guérison des ulcères cornéens par cette méthode de traitement arrive d'ordinaire bien plus vite que par toutes les autres, de manière que, sur les 26 cas que j'ai ainsi traités, j'eus une durée moyenne de quatorze jours.

On pourrait croire que de tels résultats si rapides et en même temps si complets sont dus principalement et exclusivement à l'action de l'ésérine; mais comme j'ai déjà fait observer lorsque je me servais du collyre d'ésérine sans y associer le bandage antiseptique, je n'obtenais jamais des guérisons si promptes. Une autre observation que l'on pourrait faire : c'est que le bandage n'agit pas tant à cause de sa qualité antiseptique que pour la défense qu'il prête à l'œil, et pour la douce et régulière pression qu'il exerce sur lui. Pour éclairer ce doute, j'ai essayé en deux cas de faire pendant quelques jours le bandage avec de la simple gaze et du coton hydrophile chimiquement purs, et je vis chaque fois l'ulcère devenir sale et la sécrétion conjonctivale augmenter; c'est pourquoi j'ai dû recommencer l'application du pansement antiseptique. D'ailleurs, tout le monde sait que le simple bandage occlusif produit un amoncellement de la sécrétion morbide dans la cavité conjonctivale endommagée de l'œil. Probablement tous les éléments différents concourent à rendre utile cette méthode de traitement, c'est-à-dire : l'action de l'ésérine, la pression faible et légère, la défense de l'œil et le pouvoir désinfectant du bandage, des lavages, des pulvérisations boriques, et c'est pour cela qu'il faut suivre la méthode avec une précision scrupuleuse pour en obtenir les meilleurs résultats.

Les 26 cas d'ulcères perforants ainsi traités, guérirent tous avec une bonne acuité visuelle, bien que quelques-uns d'entre eux fussent assez graves et avancés. Dans 14 cas, dans quatre desquels il existait déjà une hernie de la membrane de Descemet, je réussis à prévenir la perforation, et ils guérirent avec une tache cornéenne bien restreinte; dans deux seuls cas, la perforation se produisit pendant le traitement mais sans

le prolapsus de l'iris et ils guérirent complètement comme le précédents; dans les autres dix, la perforation avait déjà eu lieu quand ils se présentèrent pour le traitement et presque tous avaient le prolapsus d'iris; malgré cela ils guérirent en peu de temps avec synéchie antérieure bien limitée et avec une tache cornéenne, et une petite cicatrice, résistante et jamais ectatique.

TRAITEMENT DE L'ULCÈRE CORNÉEN A COUP D'ONGLE.

Dans le traitement de l'ulcère à coup d'ongle, je suis d'abord un procédé identique à celui de l'ulcère perforant. A peine le malade se présente-t-il, que j'applique le pansement antiseptique avec le spray borique, le bandage salicylique et la pommade d'ésérine, et je recommence chaque jour ces applications. Dans les cas incipients et moins graves, ce traitement amène une rapide guérison; dans les ulcères plus avancés et dans les formes luisantes, il n'est pas d'un effet si rapide que dans les ulcères perforants, mais il donne des résultats également bons, et bien que plus long, il est toutefois relativement plus court que toutes les autres méthodes de traitement que l'on a employées jusqu'à présent.

Dans cette forme, plus que dans toute autre, il faut surveiller la tolérance de l'œil pour l'ésérine, car, la maladie se compliquant plus facilement d'iritis, l'ésérine est moins longuement tolérée. Cependant on peut très bien, lorsque l'infiltration purulente a diminué, que les bords de l'ulcère sont propres, que le fond en est rehaussé de manière à ne plus laisser craindre la perforation, on peut, dis-je, continuer le traitement avec le collyre d'atropine, toujours associé au bandage salicylique, qui sert à conserver les bords et le fond de l'ulcère propre, et à en hâter la cicatrisation.

Les cas d'ulcère à coup d'ongle que j'ai traités par cette méthode sont au nombre de dix; dans tous j'obtins, dans un mois à peu près, une parfaite guérison avec bonne vue; un y compris, où la perforation de la cornée avait eu lieu. Même dans un cas où une moitié de la cornée était ulcérée et l'autre

moitié était tout-à-fait jaune à cause d'une infiltration purulente, et où l'œil semblait s'acheminer à l'atrophie, je réussis après un mois et demi de traitement à sauver une moitié de la cornée encore parfaitement transparente et je pus avec une iridectomie lui rendre une vue utile. Dans ce cas aussi, il me suffit d'une application prolongée de la pommade d'ésérine jusqu'à ce que l'infiltration purulente eut cessé, et que l'ulcère se fut éclairci; puis le seul collyre d'atropine, associé, cela se comprend, au pansement antiseptique, suffit à compléter le traitement.

TRAITEMENT DE L'ULCÈRE RONGEANT DE LA CORNÉE.

Tous les moyens de traitement tentés jusqu'à présent n'ont aucune valeur curative bien sûre contre cette terrible maladie: les uns conseillent l'atropine, d'autres l'ésérine, celui-ci la cautérisation ignée, celui-là la paracenthèse cornéenne, d'autres enfin l'iridectomie. Toutefois la meilleure méthode de traitement pour laquelle le plus grand nombre s'accordent, bien qu'elle ne soit pas d'une sûreté absolue, c'est celle de Sæmisch. Elle consiste dans l'incision linéaire de toute l'épaisseur de la cornée exécutée avec le petit couteau de Græfe en direction transversale au milieu de l'ulcère, en en surpassant un peu les bords. On exécute la réouverture de l'incision lorsque l'hypopion se reproduit.

Cette incision agit probablement en débridant le tissu cornéen, de manière à évacuer le pus et les liquides retenus entre les espaces du tissu même et à faire cesser la pression des filets nerveux et des éléments cornéens.

C'est pour cela que les douleurs se calment tout de suite, après l'incision, et que l'étranglement et la gangrène du tissu enflammé est arrêté. Afin que cela arrive, il faut que l'ulcère ne soit pas trop avancé; lorsqu'elle a dépassé un tiers de l'étendue cornéenne, l'incision semble plutôt accroître que diminuer la violence du processus. Cela arrive malheureusement en certains cas très malins, même quand ils sont incipients.

Quant à l'antisepsie, elle a été expérimentée de beaucoup, mais elle a été d'ordinaire limitée à des lotions avec des solutions désinfectantes, et tout au plus elle a été poussée jusqu'à l'occlusion par le borie-luit. Les auteurs ajoutent que l'antisepsie est presque inutile contre l'ulcère rongeant. Quant à moi, comme j'ai expérimenté la méthode antiseptique au complet, je ne peux pas partager cette opinion. Il est vrai qu'elle reste sans effet dans quelques cas des plus malins, mais dans le plus grand nombre elle est une aide puissante, et elle sert beaucoup pour rendre profitables les autres moyens de traitement et à hâter la guérison. D'abord j'usais même dans ce cas de la médication borique salicylique, mais dans ces derniers temps j'ai expérimenté le phénique (remplaçant la gaze phénique, qui irrite la peau et l'œil par la paraffine qu'elle contient, avec la gaze salicylique, comme on a dit ci-dessus) et je m'en suis trouvé encore plus content.

On doit associer à la médication antiseptique, dans cette forme aussi, l'ésérine au commencement et l'atropine plus tard, et, quand il est nécessaire, l'incision de Sæmisch et la réouverture de la même.

Voici mon procédé dans le traitement de l'ulcère rongeant de la cornée :

Dans les cas moins satisfaisants, les douleurs persistent, bien qu'elles soient moins atroces, et le jour suivant on trouve l'ulcère un peu plus ample et l'hypopion plus haut. Dans de tels cas, je fais l'incision de Sæmisch sous le spray phénique (1 1/2 pour 100) et je tâche, au moyen de frottements délicats et répétés sur les paupières, que tout le pus sorte de la chambre, j'applique la pommade d'ésérine et je fais le bandage à la gaze salicylique et au coton phéniqué.

Ces moyens arrivent souvent à arrêter immédiatement le processus. Alors les douleurs se calment et le jour suivant on trouve l'ulcère éclairci et propre, et dans la chambre reconstituée il n'y a plus aucune trace, si ce n'est une bien légère, d'hypopion. Dans ce cas l'on doit persister dans la médication antiseptique en y associant encore pendant quelques jours la pommade d'ésérine; — si l'iris menace de compli-

cations, on remplace l'ésérine par le collyre d'atropine.

Dans d'autres cas plus opiniâtres que ceux-ci, le jour qui suit l'incision, on trouve les symptômes locaux à peu près stationnaires et l'hypopion encore reproduit.

Dans un cas semblable il ne faut pas attendre, dans l'espoir que sous l'usage de l'ésérine l'hypopion puisse être résorbé. Cette espérance peut être fatale, car si l'on ne pratique pas l'évacuation du pus, quel que soit le remède auquel l'on recourt, le processus avance lentement pendant deux ou trois jours, puis il continue avec une violence extraordinaire et dans peu de temps il détruit la cornée presque entière.

Bougier[1] conseille de recourir, lorsque nonobstant l'incision de Sæmisch l'hypopion se reproduit, à la paracenthèse des parties déclives de la chambre antérieure et au collyre d'atropine.

Je trouve plus utile de faire de nouveau l'ouverture de l'incision et d'appliquer la pommade d'ésérine. L'atropine dans celles-ci, comme dans toutes les kératites profondes en général, n'a aucune utile action contre l'inflammation et la suppuration de la cornée; elle ne sert qu'à faire cesser l'irritation irienne et ciliaire qui les complique d'ordinaire. L'ésérine, au contraire, a sur la cornée une vraie action antisuppurative et est, pour cela, préférable quand il n'existe pas de complications irido-ciliaires.

La réouverture de l'incision centrale de la cornée favorise bien plus que la piqûre des parties déclives, la propreté de la chambre et l'évacuation du pus de l'hypopion, qui est d'ordinaire épais et coagulé en pseudo-membrane, et, outre cela, elle prévient bien mieux que la paracenthèse ordinaire, l'extension de l'ulcère et la reproduction de l'hypopion.

Lors donc que, le jour suivant l'incision, en découvrant l'œil sous le nuage antiseptique, je trouve que l'hypopion s'est reproduit, je commence par nettoyer soigneusement la partie avec la pluie même, en faisant approcher davantage le pulvérisateur, et j'ôte, avec les petites pincettes désinfectées

1. Bougier. *Étude sur la kératite à hypopion.* Thèse de Paris, 207, 1881.

d'avance, la pseudo-membrane qui s'est presque toujours formée en dessus de l'incision. Puis je fais la réouverture avec le petit couteau linéaire, ayant soin de passer avec celui-ci dans les mêmes endroits qu'auparavant; le petit couteau a sur le stylet cet avantage qu'il ne contusionne pas.

Il me suffit de faire cette réouverture une fois toutes les 24 heures et non à chaque 12 heures, comme voudrait Pechdo[1]. Après avoir nettoyé comme il faut l'œil, j'applique la pommade d'ésérine et le pansement phéniqué, que je laisse pendant 24 heures. Après 6 à 10 jours de cette pratique, l'hypopion, qui s'est reproduit chaque fois, en moindre quantité, ne se reproduit plus du tout et l'ulcère devient propre. Alors comme l'iris et le corps ciliaire en sont restés un peu congestionnés, je remplace la pommade d'ésérine par le collyre d'atropine. Le processus se prolonge encore pendant quelque temps, puis il finit par céder, et l'œil est sauvé avec une tache peu étendue.

Dans les cas malheureux, où nonobstant l'incision de l'ulcère, la nécrobiose détruit rapidement toute la cornée, ni l'ésérine, ni l'atropine, ni la cautérisation ignée, ni les révulsifs ne servent à rien. Les antiphlogistiques sont plus dangereux qu'utiles. Toutefois on doit continuer le bandage et la propreté antiseptique de chaque jour, et exécuter les indications que l'on croit les plus profitables, pour prévenir du moins le développement d'un phlegmon de l'œil ou la formation d'un staphylôme. Le bandage suffit ordinairement à cela; mais si nonobstant celui-ci l'œil devient dur, qu'il sente des douleurs, et que la cicatrice qui se forme devienne trop convexe, il sera utile, s'il est resté encore un espace suffisant, d'exécuter une iridectomie, ou bien de provoquer, au moyen d'une incision horizontale de l'iris et du tissu de néoformation, l'issue de la lentille; cela suffit toujours pour prévenir la formation du staphylôme.

Les ulcères rongeants de la cornée, que j'ai soignés à l'aide de la médication antiseptique, sont au nombre de 17. De ces

1. Pechdo. *De l'abcès ulcéré et progressif de la cornée* (*France méridionale*, 1881, 14, 15, 16).

malades, 6 guérirent complètement dans l'*espace* moyen de 20 jours, sans concours chirurgical; 3 guérirent assez bien dans le même espace de temps au moyen de l'incision de Sæmisch sans réouverture; pour 4 autres, il me fallut la réouverture des blessures pendant quelques jours, et ils guérirent avec bonne vue dans un mois; 4 enfin eurent un malheureux insuccès, mais 2 d'entre eux avaient commencé le traitement lorsque l'ulcère était déjà si avancé, qu'il occupait plus des deux tiers de la cornée.

CONCLUSION

Dans les ulcères perforants de la cornée, la médication antiseptique (spray borique et pansement salicylique à sec), associée à la pommade d'ésérine, donne des guérisons rapides et sûres.

Dans les ulcères cornéens à coup d'ongle, cette médication, associée à la pommade d'ésérine, ou bien, selon l'indication, au collyre d'atropine, donne des résultats également bons et sûrs, mais pas si rapides que ceux de la forme précédente; bien plus rapides, cependant, que toutes les méthodes ordinaires de traitement.

Dans l'ulcère rongeant de la cornée, la médication antiseptique, associée à la pommade d'ésérine, sert à vaincre une bonne partie des cas incipients les plus doux. Dans les cas les plus graves, une fois le processus très malin vaincu en temps au moyen de l'incision de Sæmisch, cette médication sert à hâter la cicatrisation de l'ulcère et aide à la formation d'une bonne cicatrice. Même dans les cas malheureux, le bandage antiseptique sert à rendre plus rapide la cicatrisation, et aide à éviter les conséquences les plus funestes, telles que le staphylôme opaque et le phlegmon de l'œil.

Un malade se présente-t-il atteint de cette maladie? j'examine s'il existe des complications du côté des voies lacry-

males et, dans ce cas, je tâche de rétablir le reflux normal des larmes.

Quand il y a larmoiement pour le catarrhe du canal nasal, sans tumeur du sac et avec une sécrétion morbide petite ou nulle de la part du même, j'exécute la dilatation au moyen du sondage[1].

Si le jour suivant, à la pression du sac, il reflue encore du liquide des points lacrymaux, je répète le sondage avec une sonde plus grosse, et s'il existe un grand resserrement du canal nasal, j'exécute la strictuvatomie, selon Stilling. S'il y a tumeur du sac, catarrhe chronique ou sécrétion purulente, j'exécute l'incision du sac, et j'y introduis chaque jour du coton phéniqué, en me réservant d'en faire la cautérisation avec le beurre d'antimoine ou avec le termocautère plus tard, lorsque l'enflure des tissus qui suit ne gênera plus les autres médications.

Lorsqu'il n'existe pas de complication de la part du sac, mais qu'on en trouve de nature différente, telles que, par exemple, la blépharite et la conjonctivite chronique, je tâche, par la propreté la plus scrupuleuse et par tous les moyens que je trouve indiqués, d'en diminuer les inconvénients le mieux possible.

Une fois les complications ainsi traitées, si l'ulcère cornéen est incipient de manière à laisser espérer de pouvoir le vaincre sans concours chirurgical, j'applique tout de suite les lavages et le pansement phénique et la pommade d'ésérine. Déjà le jour suivant, si l'amélioration se produit, le patient éprouve avant d'être débandé, un calme extraordinaire; pas

1. J'exécute ordinairement cette dilatation avec des sondes graduées de la grosseur des premiers quatre numéros de Bowmann terminées à pointe mousse, mais tellement fine, qu'elles puissent être introduites à travers le point lacrymal, sans le fendre; je l'introduis, tantôt à travers le point supérieur, tantôt à travers l'inférieur, selon le cas particulier. Bien que Becker ait publié depuis peu d'années, comme une nouveauté, sa méthode de sondage à travers le point lacrymal sans le fendre, je puis affirmer que la priorité de cette méthode va de droit au professeur Queglino; car encore du temps où j'étais étudiant, en 1872 et 1873, je le vis toujours exécuter de cette manière le sondage des voies lacrymales et je l'ai plusieurs fois entendu dire dans ses leçons publiques qu'il se servait de cette méthode déjà depuis plusieurs années.

de douleurs. L'on trouve alors l'ulcère bien plus propre, l'hypopion bien diminué et la tension exagérée de l'œil réduite. Dans de pareils cas si heureux, je répète chaque jour le bandage et la pommade, et dans peu de temps j'obtiens une guérison complète.

BIBLIOGRAPHIE

Prévention de la cécité, par le docteur FIEUZAL. — L'auteur classe toutes les causes de cécités en cinq catégories.

Les moyennes données par les auteurs qui se sont occupés de l'étiologie de la cécité ne s'éloignent pas sensiblement des résultats fournis par l'examen qu'il a fait des aveugles des Quinze-Vingts.

D'autre part, la statistique générale de la France, de 1876, accuse pour la France et l'Algérie le chiffre énorme de 31,631 aveugles, parmi lesquels on compte environ 25,000 indigents.

Parmi les causes de cécité, il en est une sur laquelle j'insiste plus particulièrement ; c'est celle qui occupe le premier rang par ordre de fréquence : c'est l'ophtalmie purulente et en général toutes les ophtalmies à sécrétion qui sont et seront toujours soignées en immense majorité par des médecins non spécialistes.

L'auteur combat l'ancien système de traitement d'ophtalmie purulente par les cautérisations ou les instillations des collyres astringents. Voici son opinion à ce sujet :

Nous avons la conviction que les trois quarts au moins des *tares*, consécutives à la médication instituée contre l'ophtalmie purulente, pourraient être évitées en renonçant aux collyres métalliques, instillés par gouttes, que nous nous sommes appliqué à remplacer par une médication essentiellement désinfectante, prophylactique, toujours inoffensive et souvent curative dans l'ophtalmie purulente elle-même, et dans toutes les ophtalmies qui s'accompagnent de sécrétion purulente ou muco-purulente.

Nous nous croyons donc suffisamment fondé à demander la proscription de ces collyres instillés par gouttes, et nous conjurons nos confrères de ne jamais les employer, avant de s'être assurés qu'il n'existe pas la plus petite desquammation épithéliale de la cornée.

Nous n'avons pas tardé à acquérir cette conviction tout à fait inespérée que le plus grand nombre des ophtalmies purulentes que

nous traitions par la cautérisation tous les deux jours, et qui dans toutes les cliniques auraient été traitées de même, pouvaient dans beaucoup de cas guérir par de simples lotions faites avec un liquide désinfectant.

Celui que nous avons employé de préférence est l'acide phénique à 1/250 coupé avec moitié d'eau tiède ; l'acide borique à 5/100 est prescrit par nous de préférence, lorsqu'il y a une tendance à l'eczéma ou à l'herpès des paupières. La même médication a été appliquée aux granulations et bientôt l'acide phénique est devenu entre nos mains l'agent principal de toute thérapeutique appliquée aux formes sécrétantes des ophtalmies.

Nous avons eu la satisfaction de constater que, par cette méthode de traitement, nos malades guérissaient dans un temps à peu près équivalent, en leur évitant des souffrances, des dangers de contagion, et ce qui a bien aussi son importance, des pertes de temps considérables; si bien que depuis l'institution de la nouvelle méthode, le nombre des malades se présentant pour les pansements est chez nous réduit à trois ou quatre par jour, au lieu d'une cinquantaine environ.

A notre avis, l'acide phénique ne doit jamais être prescrit dans les maladies des yeux aux doses auxquelles il est généralement employé en chirurgie pour détruire les microbes; c'est pour avoir cherché à l'employer dans ce but, à des doses beaucoup trop concentrées, que la plupart des oculistes l'ont rejeté de leur pratique, ou ne lui ont pas accordé la place que, selon nous, il mérite si justement d'occuper dans la thérapeutique oculaire.

Nous affirmons que même à 1/500 il est encore un modificateur très actif de la sécrétion purulente, et qu'il n'est pas, comme on s'est plu à le dire, l'équivalent de simples soins de propreté.

Les ophtalmies à sécrétion seront toutes heureusement modifiées par les lavages fréquents (toutes les heures) avec l'eau phéniquée (1/250 coupée par moitié avec de l'eau tiède).

Les ophtalmies purulentes doivent, selon leur forme, être rangées sous deux chefs principaux; les unes, les plus nombreuses, sont comme les ophtalmies catarrhales, justiciables du traitement par les désinfectants; les autres, heureusement rares, sont graves d'emblée; elles sont malignes, qu'elles appartiennent ou non aux formes pseudo-membraneuses ou diphtéritiques, ou qu'elles reconnaissent une origine blennorragique; elles ne guériront jamais, même entre les mains des oculistes les plus soigneux, sans faire courir les plus grands risques à l'organe qui en est atteint. Heureux ceux qui verront l'ophtalmie purulente maligne se terminer par une simple perforation.

Le médecin se borne à prescrire des lotions désinfectantes

renouvelées toutes les heures; nous n'hésitons pas à proclamer qu'on aura plus de chances, par ce simple traitement, de voir la maladie se terminer alors, non plus par une nécrose totale de la cornée, mais par une perforation plus ou moins limitée sur un des secteurs périphériques de cette membrane (*quatrième congrès international d'hygiène; Genève*, 1882).

Fistule lacrymale d'origine héréditaire, par le docteur PARINAUD. — M. DESPRÉS fait un rapport sur une communication de M. Parinaud, relative à un cas de *fistule simulant une fistule lacrymale et due à une carie dentaire*.

Le diagnostic put être fait en constatant la parfaite perméabilité du canal lacrymal. Dans ces cas, la dent malade devient douloureuse sous l'impression du froid ou quand on la percute, de plus la fistule est située au fond d'un entonnoir de la peau et adhérente aux os.

M. Parinaud, pour expliquer cette longue distance entre la fistule et sa cause, propose une théorie, qui est celle de la migration du pus à travers les canalicules osseux du maxillaire supérieur.

Pour le rapporteur cette théorie est fausse, puisque sur le vivant ces canalicules sont remplis par des vaisseaux, à moins qu'on n'admette une nécrose; mais cette lésion n'a jamais été constatée. Ne serait-il pas plus juste de rapporter la fistule à distance, au transport du pus par les lymphatiques qui, des gencives, vont passer avec les vaisseaux et les nerfs par le trou sous-orbitaire.

M. MAGITOT. Au point de vue de l'étiologie, il convient de remarquer que la carie seule ne produit jamais de pareilles lésions, il faut qu'il y ait périostite. La racine des dents du maxillaire supérieur est située au-dessus d'une ligne qui passerait par le repli muqueux gingivo-labial du vestibule. Si le périoste est malade au-dessus de cette ligne, la fistule vient s'ouvrir à la joue, si au-dessous elle s'ouvre sur la gencive.

M. Després parle des lymphatiques de la gencive, mais il s'agit ici du périoste dont on ne connaît pas les lymphatiques.

La théorie la plus rationnelle me semble celle d'une ostéite allant de proche en proche de la dent à la fistule plus ou moins éloignée.

M. TERRIER. On a pu constater dans un fait de ce genre un décollement du périoste depuis la dent jusqu'à la fistule. Pour certains cas je me rallierais volontiers à l'opinion de M. Magitot.

(*Société de Chirurgie.*)

Sur l'emploi de la strychnine contre l'atrophie du nerf optique, par le Dr RAMPOLDI (de Pavie). Nous lisons dans les *Annali di ottalmologia*, année XI, n° 5, l'exposition fort soignée

des quelques cas d'atrophie du nerf optique traités avec la strychnine, par le Dr Rampoldi. L'auteur, d'après ses observations, arrive à cette conclusion, que l'amélioration qu'on observe après les premiers jours de ce traitement n'est que passagère, et pour qu'elle devienne définitive, il faut continuer l'administration du médicament jusqu'à l'apparition des premiers symptômes d'intoxication.

Il a fait usage de paquets composés de 0gr,03 de fève de St Ignace en poudre, avec quelques préparations ferrugineuses, et simultanément de 0gr,001 par jour de nitrate de strychnine dans 2 grammes d'eau distillée pour injection hypodermique.

Qu'il nous soit permis d'observer que même les résultats obtenus après l'apparition des phénomènes d'empoisonnement devront être passagers et cesser dès que par l'élimination d'une portion de la strychnine accumulée dans l'organisme, celui-ci n'en sera plus saturé.

Dr Parisotti.

Sur le pansement antiseptique dans les kératites ulcéreuses, par le Dr Guaita. *Annali di Ottalmologia de Quaglini.* — C'est le titre d'une monographie que le Dr Guaita chef du service d'oculistique au Grand-Hôpital de Bergame et notre éminent collaborateur, a publié dans le n° 5, année XI, des *Annali di ottalmolagia.* Dans la première partie du travail, l'auteur passe en revue les diverses méthodes de pansement antiseptique appliquées jusqu'à présent à la chirurgie oculaire.

Par des observations nombreuses il dit d'être arrivé à cette conclusion : savoir, que pour les lotions et pour le spray, c'est l'acide borique qui rend les meilleurs services, tandis que le pansement qui réussit le mieux est celui à l'acide salicylique.

Le pansement à l'acide phénique, dit l'auteur, qu'on emploie le silk ou non, est dangereux pour l'œil. Dans le premier cas, parce que le silk entretient les sécrétions de la conjonctive et des glandes des paupières; dans le second, parce que la gaze phéniquée produit des eczémas; c'est pourquoi il a substitué la gaze à l'acide salcilique 5 p. 100.

Le *Tymol* a provoqué des eczémas même plus opiniâtres que le phénol.

Aujourd'hui il fait usage de la ouate à l'acide salicylique 5 p. 100 et de la gaze au même acide 4 p. 100.

Il n'emploie plus le spray à l'acide salicylique, à cause de la forte irritation du larynx qui en résulte.

Il ne se sert plus du pansement au boric-lint qu'à la fin du traitement, lorsque la cicatrisation est déjà presque achevée et que

par conséquent l'antiseptie n'est plus rigoureusement nécessaire, parce que ce pansement ne s'adapte pas parfaitement bien et laisse passer l'air.

Dans la deuxième partie du travail il traite des kératites ulcéreuses en particulier.

Il divise en trois catégories les ulcères profondes de la cornée : 1° ulcère perforante de la cornée ; 2° ulcère à coup d'ongle ; 3° ulcère rongeante.

1° Ulcère perforant (ulcèree de la cornée, sténique et asténique. infundibuliforme, pustule ulcérée).

L'auteur se loue beaucoup de l'ésérine, mais sous forme de pommade.

Sulfate neutre d'ésérine.....	7 centigrammes.
Acide borique porphirisé.....	50 —
Vaseline.....	10 grammes.

Sous cette forme et en employant conjointement le pansement salicylique, l'ésérine aurait donné de très bons résultats.

Il substitue à l'ésérine l'atropine lorsqu'il y a complication d'iritis séreuse et dans quelques formes excessivement sténiques. Depuis qu'il emploie ce traitement, il n'a dû que très rarement se servir de la cautérisation.

2° Ulcère à coup d'ongle (ulcère annulaire, ulcère herpétique).

Le traitement est le même que pour la forme précédente, mais la guérison se fait attendre plus longtemps, toujours moins, cependant, que pour toutes les autres manières dont on a soigné jusqu'à présent la maladie en question. L'iritis séreuse étant ici plus fréquente, il faut bien s'y prendre et substituer alors l'atropine à l'ésérine.

Le pansemement salicylique doit être rigoureusement employé.

3° L'ulcère rongeante de la cornée (ulcère infectieuse de la cornée, kératite des moissonneurs, abcès ulcéré progressif de la cornée). Le pansement antiseptique est d'un avantage incontestable lorsqu'on le commence de bonne heure. Le spray phéniqué se fait suivre par l'application de gaze salicylique et d'ouate phéniquée 5 p. 100. La cautérisation de la cornée est tout à fait inutile.

Dans les cas rebelles, M. Guaita pratique l'incision de Sæmisch qu'il rouvre toutes les vingt-quatre heures si l'hypopion continue à se former. Il croit que cela peut suffire et qu'il n'est pas nécessaire de faire encore une incision à la partie plus basse.

Dr Parisotti.

Quatre cas d'affections de la rétine, provoqués par l'observation directe de l'éclipse du 16 mai 1882, par le Dr SULZER. — L'auteur publie un travail dans les *Klinische Monatsbl.* sur les inflammations rétiniennes qu'il a observées à la clinique du professeur Hower en 1882 pendant l'éclipse de soleil. Il rapporte à ce propos tous les faits connus dans la littérature sur cette matière. Il cite notamment trois faits rapportés par Mackenzie, dans le *Traité des maladies des yeux*, traduit par Warlomont, 1857, t. II, p. 821.

Jæger parle de 14 cas, dont 8 sont restés sans lésion; dans 4 cas il y a eu de la choroïdite exsudative, et dans 2 cas il y a eu un cancer de la choroïde?

Arlt a signalé dans un cas un développement d'une rétinite chronique. Schirmer a vu une teinte foncée de la macula, un scotome central. *Dufour* a observé une tache brune pigmentée dans la macula. *Haab* observa un scotome central. *Emmert* n'a pas trouvé de lésion dans un cas de scotome central provoqué par un examen de l'éclipse.

L'auteur rapporte ensuite les expériences faites par *Corny* sur les animaux. Après avoir concentré avec des verres grossissants la lumière du soleil, sur la rétine des animaux, il avait pu découvrir des chorio-rétinites dans la macula.

Chez une malade observée par *Sulzer*, la macula présentait des couleurs moins accentuées, et à côté du point central, deux points blancs luisants, entourés du pigment.

Chez une autre malade, l'auteur a remarqué un scotome central, avec un reflet central prononcé dans la macula, reflet qui était entouré d'une pigmentation exagérée.

Chez un troisième malade la *fovea centralis* mal définie.

Chez un quatrième malade l'auteur a observé une tache brune dans la macula entourée de pigment exagéré autour. Ces altératives avaient donné lieu à un scotome central persistant (*Klinische Monatsbl.*, avril 1883.

De tous ces faits, il nous semble résulter que l'effet de l'action directe du soleil sur la rétine ne consiste pas dans une altération matérielle, appréciable à l'ophtalmoscope, mais dans une simple anesthésie directement rétinienne. Peut-être même il se produit dans ces cas une coagulation du liquide contenu dans l'intérieur des bâtonnets et des cônes, ce qui nous est difficile à démontrer. Mais quant à l'augmentation de la pigmentation, il nous est difficile de l'admettre, d'autant plus qu'on ne l'a même pas trouvée dans tous les cas.

Dr GALEZOWSKI.

Avancement du muscle droit inférieur pratiqué dans un

cas de traumatisme, par le professeur HIRSCHBERG. — L'observation suivante a été rapportée par M. Sutmann, assistant : — Une femme de 42 ans, entra à la Clinique atteinte d'un strabisme divergent supérieur et symblepharon de la paupière inférieure. Cet accident a été dû à un coup de corne reçu il y a deux ans. La sonde passait facilement sous la bride cicatricielle. La divergence était de 0m,001 et la projection de l'œil en haut de 1 1/2 millimètre.

Après avoir incisé le symblepharon, on a attiré l'œil tout à fait en haut, on a incisé la conjonctive à 5 millimètres du bord inférieur de la cornée, puis on a détaché le muscle inférieur qui se trouvait fixé au-delà de l'équateur de l'œil, et on l'a fixé avec trois sutures à 4 millimètres du bord de la cornée. — L'opération était faite le 16 février, et le 22 février la guérison était complète avec un complet rétablissement de symétrie dans les mouvements des deux yeux (*Centralblatt f. prakt. Augenheilk. v. Hirschberg*, févr. et mars 1883.

Dr GALEZOWSKI.

The cure of cataract and other eye affections by Iabez HOGG. — Du traitement des cataractes et d'autres affections oculaires. C'est un petit volume de 112 pages. L'auteur passe en revue les différentes variétés des cataractes, leur symptomatologie et les opérations, soit des cataractes lenticulaires soit des opacités secondaires.

Dr GALEZOWSKI.

Physiologia do Punctum cæcum do Retina humana, par le Dr ANTONIA PLACIDO DA COSTA. — C'est une étude très complète publiée en langue portugaise à Porto, en 1883, où l'auteur a fait de nombreuses expériences pour bien connaître l'étendue, la position et la signification physiologique du punctum cæcum.

Dr GALEZOWSKI.

NOUVELLES

Dans le Congrès international d'hygiène qui a eu lieu à Genève du 4 au 9 septembre 1882, la Société pour la prévention de la cécité et pour l'amélioration du sort des aveugles, a proposé la fondation d'un prix de 2000 francs pour le meilleur mémoire se

rapportant à ce sujet. Les mémoires manuscrits en langue française, allemande, anglaise ou italienne devront être adressés à M. Haltenhoff deGenève avant le 31 mars 1884. Chaque mémoire portera en tête une devise qui sera répétée sur une enveloppe cachetée, contenant les nom et prénoms et l'adresse de l'auteur.

Le programme du concours est le suivant :

1° ÉTUDE DES CAUSES DE LA CÉCITÉ

a. Causes héréditaires. Maladies des parents. Mariages consanguins, etc.

b. Maladies oculaires de l'enfance. Ophtalmies diverses.

c. Période d'école et d'apprentissage, myopie progressive, etc.

d. Maladies générales, diathèses, lésions diverses, intoxication.

e. Influence professionnelle. Blessures et accidents. Ophtalmie sympathique.

f. Influences sociales et climatériques. Opthalmies contagieuses. Encombrement, logements insalubres. Éclairage défectueux.

g. Absence de traitement ou traitement défectueux des affections oculaires.

2° ÉTUDIER POUR CHACUNE DE CES CATÉGORIES LES MOYENS DE PRÉVENTION PRATIQUE

a. Legislatif.

b. Hygiéniques et professionnels.

c. Éducation.

d. Médicaux et philanthropiques.

NÉCROLOGIE

Le corps médical vient de perdre un des hommes les plus éminants et les plus sympathiques, M. le professeur Lasègue, décédé le 20 mars, à l'âge de 66 ans. Nommé en 1852 chef de clinique de Trousseau, il fut nommé l'année suivante agrégé de la faculté et professeur de pathologie générale en 1867. Comme professeur de clinique à la Pitié, il était un maître incomparable; avec sa parole éloquente, il avait le jugement droit et le diagnostic très précis.

Dans son enseignement, il cherchait à s'entourer des connaissances spéciales les plus variées, et nombre de fois il s'était adressé à des spécialistes en laryngoscopie, en tonopie ou en ophtalmologie pour éclairer certains points difficiles de diagnostic. Comme écrivain, Lasègue laisse des écrits très nombreux sur toutes les branches de médecine. Rien ne lui était étranger, mais son sujet de prédilection était l'étude des affections cérébrales, de l'alcoolisme, de l'aliénation mentale.

Parmi les plus importants nous pouvons citer :

Accidents cérébraux qui surviennent dans le cours de la maladie de Bright; — De l'alcoolisme chronique; — De l'anesthésie et de l'ataxie hystérique; — De la migraine; — De l'épilepsie par malformation du crâne; — Les troubles visuels dans l'alcoolisme. — Cette dernière question, de même que le vertige oculaire, ont été exposés par cet éminent maître avec la plus grande clarté.

La science perd par la mort de Lasègue un des hommes les plus érudits et les plus travailleurs.

Ses amis perdent un ami des plus sincères et des plus dévoués.

Nous avons le regret d'annoncer à nos lecteurs une autre nouvelle très douloureuse : M. Krishaber, notre sympathique confrère et ami, le célèbre laryngoscopiste, vient de mourir, quinze jours après la mort de sa femme. D'origine hongroise, Krishaber a fait ses premières études médicales à Pesth, et puis à Prague, auprès de Czermak, inventeur de la laryngoscopie. Initié dans ses belles recherches, il a pu vulgariser l'application de cet instrument dans les hôpitaux de Paris. Il a publié de très nombreux travaux sur les maladies du larynx, dont le plus remarquable est incontestablement celui qu'il a publié en collaboration avec le professeur Peter dans le *Dictionnaire encyclopédique* de Dechambre. Sa mort laisse un vide qui ne sera pas de sitôt comblé.

Le gérant : GERMER BAILLIÈRE.

Imprimeries réunies, B, Puteaux

Fig. 1.

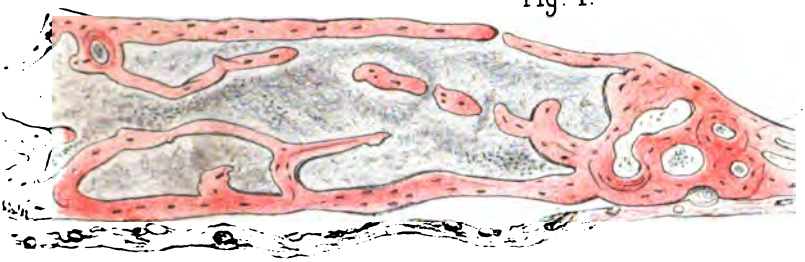

Fig. 2.

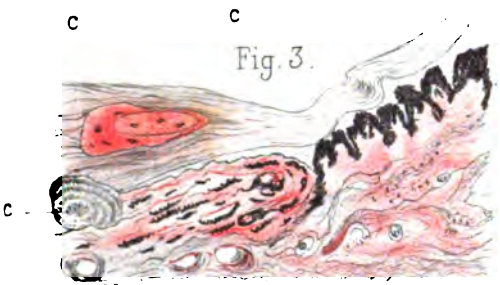

Fig. 4.

Fig 1,2,3. Ossification de la Choroïde, (Fontan).

Fig 4. Cysticerque sous-retinien, (Galezowski).

Fig. 1.

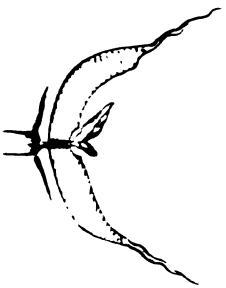

d

Fig. 2.

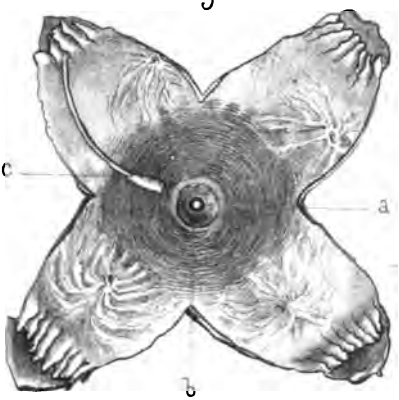

Fig. 3.

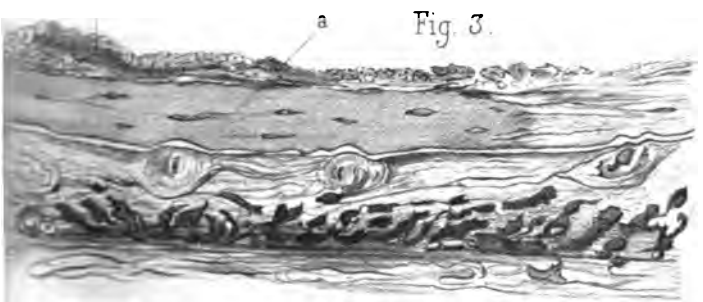

Fig. 4.

Imp Becquet fr Paris.

Ossification de la Choroïde, (Fontan).

L'OPHTALMIE GRANULEUSE

ET LE JEQUIRITY

Par le docteur DENEFFE (de Gand)

Mémoire lu à l'Académie de médecine de Bruxelles.

Il y a quelques années, l'Académie s'est longuement occupée des granulations palpébrales. Elle apprendra, sans doute avec regret, que cette même question est aujourd'hui comme alors, pleine d'actualité. L'ophtalmie granuleuse n'a pas cessé ses ravages en Belgique, ce fléau des classes pauvres continue sa marche envahissante, sous l'œil indifférent des autorités médicales et administratives.

Ceux qui ont, comme moi, la triste mission de traiter les granuleux, savent à quelle cruelle épreuve est soumise la patience du malade et du médecin. Ils savent que pendant des années, à travers les péripéties les plus redoutables pour l'œil, l'ophtalmie granuleuse évolue avec une lenteur désespérante.

C'est au milieu des ennuis que nous causent les nombreux granuleux dont nous n'arrivons pas à débarrasser notre clinique, qu'un cri de délivrance est venu nous frapper. Au mois d'août dernier, M. le Dr de Wecker annonçait à l'Académie des sciences de Paris qu'il était en possession d'un nouveau moyen, capable de guérir rapidement les granulations.

Il suffisait de laver les yeux malades avec une infusion de jequirity pour voir se développer une ophtalmie purulente. Et cette ophtalmie, pareille à celle que l'on obtient par l'inoculation du pus blennorragique, était rapidement destructive du tissu granuleux. En quelques jours, tout au plus en quelques semaines, la guérison était obtenue.

C'était prodigieux; mais M. de Wecker est un homme que j'aime à suivre, et je me résolus à soumettre à des recherches attentives l'action du jequirity.

Le jequirity (*abrus precatorius*, famille des légumineuses,

tribu des papilionacées) nous vient du Brésil. M. le Dr Moura Brazil, de Rio de Janeiro, nous apprend que, dans certaines parties de ce pays, le jequirity est employé comme remède populaire dans le traitement de la conjonctivite granuleuse chronique. On se sert des graines de cet arbrisseau que l'on traite de différentes manières, pour préparer le liquide curatif, qui est le plus souvent une infusion.

Selon les conseils de M. de Wecker, nous nous sommes servis, à la clinique, des deux préparations suivantes :

1° Trente-deux graines de jequirity triturées et bien pulvérisées macèrent pendant 24 heures dans 500 gr. d'eau froide; on ajoute, le jour suivant, 500 gr. d'eau chaude et on filtre immédiatement après refroidissement;

2° 10 gr. de graines décortiquées et bien pulvérisées macèrent pendant 24 heures dans 500 gr. d'eau froide. On filtre.

C'est avec ces préparations froides que le malade se lave les yeux, trois fois par jour, en laissant pénétrer le liquide entre les paupières. Ces lotions durent de un quart d'heure à une demi-heure, chaque fois. Quelquefois le malade se borne à appliquer sur les yeux, à peu près clos, des compresses trempées dans le jequirity, les renouvelant de cinq en cinq minutes. Ce traitement dure trois jours.

Déjà, dans les heures qui suivent la première application, la conjonctive s'irrite; le deuxième jour l'inflammation oculo-palpébrale est bien accentuée. Le troisième jour, la conjonctive est rouge, œdématiée, elle est le siège d'un chémosis parfois séreux, parfois phlegmoneux, sa surface est tapissée de fausses membranes, les paupières sont tuméfiées. Un écoulement purulent se produit avec une abondance variable. Au bout de cinq à six jours cette inflammation diminue et s'éteint rapidement.

Tel est le remède, tels sont ses effets physiologiques; au point de vue thérapeutique, la guérison des granulations devait survenir en quelques jours, en quelques semaines au plus tard.

En présence des élèves et avec le concours de mes hono-

rables collègues, MM. les Drs Van Wesemael et Claeys, nous avons expérimenté le nouveau remède. Voici les résultats que nous en avons obtenus.

L'une des infusions ne nous a pas paru supérieure à l'autre.

L'obscurité recommandée par M. de Wecker, pour favoriser le développement de l'inflammation et son intensité, nous a paru inutile.

Nous avons vu l'inflammation se produire avec autant de violence chez les individus laissés au jour, que chez ceux placés en chambre noire.

Un de nos malades, placé en chambre obscure, a été atteint d'une conjonctivite violente; quelques semaines après, alors que l'inflammation jequiritique avait absolument disparu, nous le soumîmes de nouveau aux lotions; il était cette fois dans une salle bien éclairée. L'inflammation fut aussi violente que la première fois.

Quand l'inflammation ne s'est pas manifestée au grand jour, elle ne s'est pas produite non plus chez le même malade placé dans l'obscurité.

Chez certains malades, l'inflammation, au troisième jour du traitement, est violente, on croirait à une ophtalmie purulente. Chez d'autres, l'inflammation est moins vive, et parfois elle est légère ou même nulle.

Pendant plusieurs semaines, deux jeunes filles on pu se laver avec l'infusion de jequirity, sans que la moindre irritation de la conjonctive se produisit, chez l'une d'entre elles, la conjonctive était profondément altérée et criblée de cicatrices, mais chez l'autre il était loin d'en être ainsi.

Chez un malade nous avons vu des plaques érysipélateuses envahir la figure et le cou.

L'inflammation n'a pas été plus vive quand nous avons nous-même frictionné la face interne des paupières avec le jequirity.

Les douleurs qui accompagnent l'inflammation sont parfois très violentes et empêchent les malades de dormir.

L'écoulement plus ou moins abondant qui accompagne cette conjonctivite est plutôt séro-purulent que purulent.

Fig. 1.

Fig. 2.

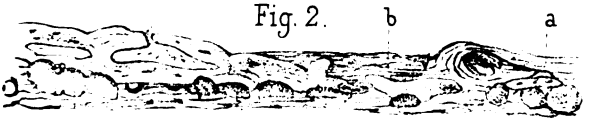

Fig. 3.

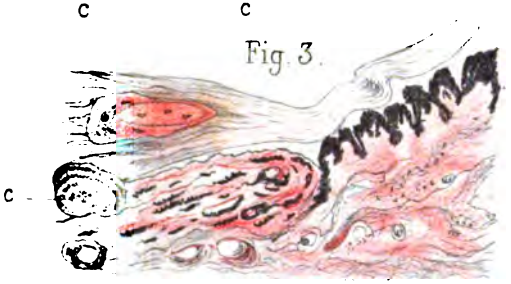

Fig. 4.

Fig 1,2,3. Ossification de la Choroïde, (Fontan).

Fig 4. Cysticerque sous-retinien, (Galezowski).

Fig 1.



Fig. 2.

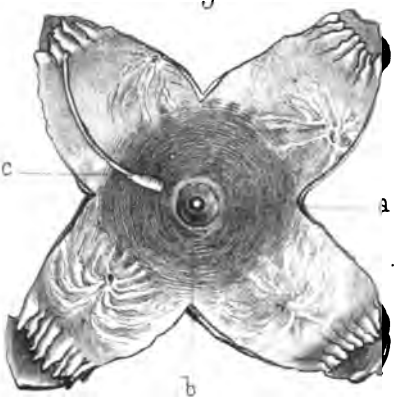

Fig. 3.

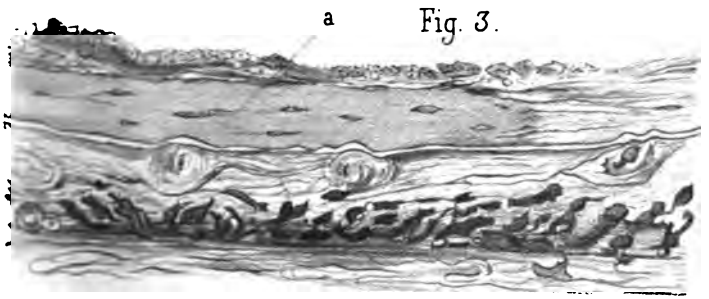

Fig. 4.

Imp Becquet fr Paris.

Ossification de la Choroïde, (Fontan).

élastique, est plus serré sur les tarses que sur les culs-de-sac et sur le bulbe. Des papilles tout à fait analogues aux papilles du derme de la peau se trouvent répandues sur toute la surface conjonctivale et de préférence sur les tarses.

Krause, Müller et Sappey ont décrit les glandes en grappe qui existent dans le tissu sous-conjonctival des culs-de-sac et de préférence vers l'angle interne. Selon Sappey ces glandes sécrètent un mucus particulier. D'autres éléments dont nous devons mentionner la présence sont les follicules clos. Laissons de côté les questions relatives aux glandes utriculaires de Henle, dont l'existence n'est pas encore suffisamment démontrée.

Ce peu nous suffira pour ce qui touche notre sujet.

Avant d'aborder la question du traitement des granulations de la conjonctive, il faut que nous nous posions ce problème : Qu'est-ce que cette maladie? Est-il nécessaire d'invoquer une cause spéciale pour expliquer la forme et la contagiosité ? Serait-ce une allure particulière que prendrait une maladie connue par des causes particulières?

On se sent embarrassé en présence de telles questions, et la réponse n'a pas encore été donnée, du moins telle qu'on n'y puisse faire de nombreuses et sérieuses objections. On doit se contenter d'hypothèses, discuter ces hypothèses; et rechercher quel est entre les traitements multiples celui qui satisfait le mieux de tout, voilà notre but.

Où irons-nous chercher la réponse aux questions que nous nous sommes posées plus haut? Dans l'étiologie? Elle ne sera pas satisfaisante.

En effet, nous trouvons que la maladie se développe le plus souvent par contagion, par le transport de la sécrétion d'un œil malade à un œil sain; mais nous rencontrons aussi la conjonctivite granuleuse chez des individus qui n'ont jamais eu de contact avec un granuleux. Je sais bien qu'on peut me répondre que le *contagium* se transmet par l'air, et de Græfe l'a soutenu, mais une telle manière de transport n'est nullement démontrée, et le développement épidémique de la maladie chez des individus placés dans les mêmes con-

ditions de mauvaise hygiène, laisse toujours un doute, si ce n'est pas une simple conjonctivite qui se produit par la mauvaise hygiène, laquelle a aussi apporté une telle modification à l'organisme que la maladie prend une allure particulière.

Et en faveur de cette idée on aurait aussi l'observation journalière. En recherchant en effet dans les antécédents des malades qui se présentent à nous avec les granulations de la conjonctive, nous y trouvons presque toujours une diathèse et une prédisposition congénitale ou acquise.

D'ailleurs les partisans de la nature parasitaire de la maladie nous répondent : « le microbe de la conjonctivite granuleuse se trouve constamment dans l'air; » et si nous objectons à cela que toutes les conjonctivites cependant ne sont pas des conjonctivites granuleuses, ils ajoutent alors que « le microbe de la phtisie, de la typhoïde, de la gangrène sont bien dans l'air, et cependant tout le monde n'est pas sujet à des maladies pareilles, nous ne devenons pas tous typhiques ou phtisiques, et sur quelques plaies seulement dans une même salle d'hôpital, se développent les progrès de la gangrène. Cela tient à des conditions individuelles, à des conditions peut-être aussi atmosphériques encore mal déterminées.

C'est là une hypothèse, mais une hypothèse qu'il faudrait en tous cas combattre par l'expérimentation, comme par l'expérimentation aussi il faudrait prouver qu'il existe bien, cet élément spécifique de la conjonctivite granuleuse.

Y a-t-il des études à ce propos? Nauper dit avoir découvert le microbe de cette maladie, et Sattler ensuite aurait pu la produire avec les éléments qui venaient de la culture du parasite, qu'il considère comme générateur et véhicule à la fois du *contagium*.

Si les résultats de telles expériences sont justes, la question est résolue, mais un si petit nombre ne peut pas être suffisant pour donner la tranquillité scientifique. Il faudra encore beaucoup travailler sur ce sujet, multiplier les expériences pour voir si elles sont conformes ; alors seulement on pourra avoir une véritable conviction.

D'ailleurs il y a un fait bien constaté; c'est que l'inoculation du pus granuleux (qu'on me passe l'expression) produit parfois une inflammation aiguë qui peut disparaître comme telle, ou bien se convertir en conjonctivite granuleuse. Un élément spécifique devrait bien reproduire toujours la même maladie et pas une autre; voilà un des caractères pour affirmer que telle ou telle maladie est vraiment l'effet de telle ou telle cause exclusivement.

Si on me répond que c'est la faute de la quantité et non de la qualité de la cause si, dans ces quelques cas, il ne survient pas de conjonctivite granuleuse; je citerai contre une telle assertion les paroles du grand maître, Trousseau : « La quantité, c'est-à-dire le plus ou le moins dans la cause a une grande influence sur l'intensité des effets, mais elle ne peut les faire différents quant à leur nature intime[1]. »

Le fait contraire a lieu aussi; une conjonctivite purulente, et surtout blennorrhagique, peut donner lieu à une conjonctivite granuleuse. On pourrait dire ici que c'est par la conjonctivite purulente préexistante que le parasite trouve un terrain plus propre à sa prolifération et par conséquent s'y développe. Pour moi, j'avoue que sans trop recourir à des hypothèses, je préfère regarder comme existant une étroite relation entre la conjonctivite granuleuse et les autres conjonctivites. Combien de fois n'observons-nous pas, dans d'autres endroits de l'organisme, chez certains individus, une inflammation chronique fongueuse succéder à une inflammation aiguë? Du reste, sur ce point, j'aurai plusieurs fois l'occasion de revenir.

L'étiologie, donc, ne fait que nous faire entrevoir à travers des hypothèses fort contestables la nature de la maladie. Voyons si l'étude de la forme nous amènera à des résultats plus satisfaisants.

Hélas ici la chose est encore plus difficile, et nous n'en tirerons que les raisons de l'obscurité qui a si longtemps fait varier le diagnostic et le traitement. On a voulu faire des

1. Trousseau et Pidoux, *Traité de thérapeutique et de matière médicale*.

classifications de cette altération conjonctivale, classifications dans lesquelles on voit souvent qu'on a méconnu les faits anatomiques et qu'on a interprété pour des granulations des productions qui ne le sont pas du tout.

Quelques-uns ont indiqué deux formes de granulations: aiguë et chronique. Les granulations aiguës seraient caractérisées par des petites tâches blanchâtres, rondes, disséminées entre les papilles. Une chose que ces auteurs (Meyer) font bien remarquer, c'est que telles granulations, à différence des chroniques, ne sont pas relevées au-dessus de la surface de la conjonctive. Les chroniques seraient plus grandes, dépassant la surface conjonctivale, de couleur brunâtre ou grisâtre à une première période rougeâtre, à une seconde à laquelle on aurait leur vascularisation, et enfin elles deviennent d'aspect condylomateux pour passer ensuite à la cicatrisation.

La description donnée par M. Meyer des granulations aiguës laisse en doute qu'il s'agisse alors de véritables granulations, et fait plutôt penser à une simple conjonctivite catharrale avec hypertrophie des follicules clos de la conjonctive. L'auteur lui-même nous fait savoir que la sécrétion de la conjonctivite en discours ne reproduit pas toujours la même maladie. Mais, la maladie s'est développée épidémiquement dans des prisons, casernes, etc. Mais il peut très bien se faire qu'une simple conjonctivite éclate sur plusieurs individus placés tous dans les mêmes conditions de mauvaise hygiène, et de l'air ambiant.

Très souvent nous voyons sur les culs-de-sac se développer des reliefs arrondis qui ne sont pas autre chose qu'une augmentation de volume des follicules clos et qu'il faut bien se garder de confondre avec les granulations proprement dites.

Les descriptions qu'on trouve chez d'autres auteurs ne sont qu'une confusion continuelle; presque tous ont voulu faire des maladies spéciales des diverses périodes d'une même maladie.

MM. Galézowski et Daguenet regardent comme fausses granulations tous les reliefs produits par une hypertrophie des

follicules clos des papilles, et ils considèrent les granulations vraies comme toujours néoplasiques.

J'admets cette néoplasie dans le sens de néoplasie inflammatoire, laquelle peut très bien avoir son point de départ du derme de la muqueuse, d'autant plus que les granulations au début peu relevées font une saillie de plus en plus prononcée jusqu'à devenir de véritables fongosités comparables aux condylomes.

En conséquence, il n'existe en réalité qu'une seule forme de granulations, et quand on est en présence d'une conjonctive avec des reliefs il faut bien regarder leur forme, la transparence, ou l'opacité, leur grandeur, leur siège pour ne pas commettre des confusions.

Les vraies granulations ont un tel aspect, qu'observées une fois on ne les oublie jamais, seulement l'aspect change aux diverses périodes de la maladie et on doit bien connaître ces changements.

On n'en finirait plus si on voulait donner toutes les classifications qui ont été avancées pour les granulations. Toutes les phases de la période progressive et regressive ont été prises pour autant de variétés.

Pourtant de l'étude de tout ce qu'on a écrit sur la forme de cette maladie, nous concluons qu'il n'existe qu'une seule forme de granulations proprement dites et ce sont celles qui commencent par des reliefs arrondis, surtout dans les culs-de-sac, d'une certaine grandeur, opaques, et dont le volume et la vascularisation augmentent progressivement jusqu'au point qu'elles présentent l'aspect et la couleur qui justement ont fait donner à la maladie la dénomination de granulations.

Trouvons-nous dans tout cela quelque chose qui nous parle de la spécificité et de la nature des altérations ? Nous avons constaté seulement une forme d'altération qui a son pendant dans des inflammations d'autres parties du corps (inflammations fongueuses) surtout chez certains individus. A ce point de vue aussi, si nous trouvons quelque chose de spécial, c'est dans l'individu et non pas dans la maladie elle-même.

L'anatomie pathologique nous donnera absolument quelque chose de positif.

On a, nombre de fois, examiné les granulations au microscope; et qu'est-ce que cet instrument révélateur nous a dit? Il nous a confirmé ce qu'on avait déjà pu assurer macroscopiquement, ne nous démontrant autre chose que le tableau d'une néoplasie inflammatoire : développement énorme de cellules lymphoïdes avec un réseau de tissu conjonctif à la base de la granulation. Les vaisseaux conjonctivaux augmentent en épaisseur et en nombre à mesure qne nous approchons de la base; et enfin, ils se confondent peu à peu sans ligne de passage bien marquée avec les vaisseaux conjonctivaux du stroma de la muqueuse. Ce fait mérite bien une interprétation pratique.

Nous avons dit déjà plus haut que les granulations pouvaient avoir leur point de départ dans les cellules contenues entre les aréoles du tissu propre de la muqueuse. Eh bien, le microscope justifie une telle assertion parce que les faits qu'il nous démontre peuvent très bien représenter un développement et une reproduction excessifs de ces cellules qui n'est pas suivi d'un développement proportionnel des vaisseaux du tissu conjonctif.

Les vaisseaux qui abondent à la base sont une preuve que c'est là qu'il se fait une prolifération des cellules.

Qu'il ne s'agisse pas d'autre chose que d'une néoplasie inflammatoire[1] nous le démontre aussi la transformation qui survient d'une portion de ces cellules en tissu conjonctif; chose que l'observation macroscopique avait déjà indiquée, en reconnaissant le passage des granulations en tissu de cicatrice.

C'est là un caractère des néoplasies inflammatoires seulement; c'est la thèse soutenue par M. Plumberg[1] et qui nous paraît la plus conforme à la vérité.

M. Sichel a observé aussi un autre fait très concluant pour assurer qu'il ne s'agit pas d'une véritable néoplasie comme

1. *Archives d'ophtalmologie*, 1869.

on l'entend aujourd'hui; c'est que les granulations s'effacent de suite après la mort. Pour cela il proposa de substituer à la dénomination de granulations, l'autre d'engorgement des cellules lymphoïdes.

Un fait très important, et sur lequel j'aurai occasion de revenir lors du traitement, ne doit pas être passé sous silence. Les cellules néogènes, selon tous les micrographes, ont des mouvements très rapides et elles envahissent les parties voisines et les glandes.

Le microscope pourtant n'a fait que confirmer ce que l'observation clinique avait établi déjà, savoir que les granulations de la conjonctive ne sont pas autre chose qu'une hyperplasie du derme muqueux et non une néoplasie dans le vrai sens du mot. Ce n'est pas une néoplasie qui a une allure continuellement progressive, mais au contraire une marche progressive pour un certain temps avec tendance ensuite à la formation de tissu cicatriciel.

L'anatomie pathologique donc, ne nous a décelé rien de particulier dans la maladie qui nous occupe; mais nous a bien donné la preuve d'un fait que nous rencontrons souvent dans d'autres parties de l'organisme, dans quelques constitutions surtout, des fongosités.

En harmonie avec l'observation clinique et l'anatomie pathologique se trouve la marche de la maladie.

En effets ces granulations se terminent ou par résolution ou par formation de cicatrices.

N'y rencontrons-nous pas l'histoire de toutes les maladies fongueuses n'importe dans quelle partie de l'organisme? Quand nous avons une sinovite fongueuse, qu'est-ce que nous nous proposons d'obtenir par le traitement? D'abord nous tâchons d'avoir la résolution, et pour cela, nous employons les révulsifs, soit sous forme de frictions soit de vésicatoires ou même par les cautérisations au fer rouge, et en même temps nous avons recours à la compression. Mais tout bon chirurgien, pendant qu'il fait ces tentatives s'inquiète de la position du membre qu'il fixe dès le début dans la plus convenable, pour le cas d'ankylose. C'est parce que, dans la

plus grande partie des cas, le mieux qu'on puisse espérer est une ankylose fibreuse, ou ce qui revient au même, la transformation des fongosités en tissu de cicatrice. Cette comparaison nous paraît d'un grand intérêt, parce qu'elle peut nous révéler la nature des granulations de la conjonctive. Nous pensons qu'elle nous autorise, avec l'examen microscopique, à croire que rien de spécial n'existe dans les granulations comme procès pathologique, qu'elles ne sont pas un produit *sui generis*. Comme toutes les maladies fongueuses les granulations atteignent presque toujours des individus avec certaines diathèses.

Ni l'étude des causes, ni celle de la forme morbide, de l'anatomie pathologique et de la marche, n'ont pu nous convaincre d'un *quid* particulier existant dans les granulations.

Nous avons trouvé des faits constants ou presque constants, qu'il ne sera pas inutile d'examiner :

La maladie est contagieuse, du moins dans la grande majorité des cas; la sécrétion d'une conjonctive granuleuse portée sur une conjonctive saine reproduit la même maladie; il doit donc bien y avoir un principe spécial qui est la cause déterminante de cette altération.

Nous ne voulons pas nier l'existence du microbe des granulations de la conjonctive, nous ne pouvons pas le faire jusqu'à présent, car nous n'avons pas d'études, du moins en quantité suffisante, mais nous dirons seulement que même démontrée, la présence d'un microbe individualisé dans la sécrétion de la conjonctivite granuleuse, on pourra toujours se demander si c'est vraiment lui la cause de la maladie. Combien de microbes ne trouvons-nous pas dans notre organisme et cependant ce serait une grande erreur que de croire que chacun d'entre eux soit le producteur d'une maadie spéciale.

D'ailleurs est-il nécessaire de recourir à l'idée d'un microbe spécial pour s'expliquer la contagionabilité de la maladie? Je crois que non.

Une assertion que nous avons trouvée constante chez tous

ceux qui ont écrit sur ce sujet; c'est que la maladie peut rester longtemps inaperçue, et puis tout à coup devenir manifeste, ou sans cause saisissable, ou pour une irritation quelconque commune, qui ait donné aux granulations comme un coup de fouet de manière a les faire enflammer.

Les granulations une fois développées constituent une quantité de reliefs entre lesquels se forment des anfractuosités où facilement peuvent séjourner longtemps les produits de sécrétion tant normaux que pathologiques. Un tel séjour sera plus long en raison du plus grand développement des granulations. Lorsque ces substances sont restées là un certain temps, surtout par le contact des larmes alcalines, elles devront s'altérer et devenir éminemment irritantes, et c'est à ce moment qu'elles produiront des phénomènes inflammatoires. Le malade commence en effet à avoir un larmoiement abondant et de la photophobie dès que les granulations sont arrivées à un certain développement.

Remarquez que les malades viennent rarement consulter pour la sensation de corps étranger entre les paupières; ils se présentent quand existent déjà les phénomènes d'une conjonctivite catarrhale. Demandez-leur la cause de la maladie, et souvent vous n'en trouverez aucune pour vous expliquer la conjonctivite aiguë, et il faut la raporter aux granulations. Je ne nie pas que celles-ci aient pu agir aussi mécaniquement, mais je ne verrais pas comment on pourrait refuser le fait du séjour des substances de sécrétion entre les granulations, leur altération et action irritante consécutive.

Au mois d'août 1882, exerçant alors la chirurgie dans la ville de Férentino, je dus donner mes soins a une jeune fille de l'orphelinat, qui, comme plusieurs de ses camarades, avait des granulations de la conjonctive.

La première fois qu'elle se présenta, elle avait des yeux vivement injectés, larmoiement, et photophobie très marquée. Comme elle se plaignait d'une sensation de corps étrangers entre les paupières je renversai celles-ci pour les explorer. Je fus étonné lorsque je m'aperçus d'une quantité de granulations très développées, car la jeune fille m'avait

dit qu'elle souffrait depuis quelques jours seulement, et cette narration m'était confirmée aussi par les sœurs qui avaient la direction de l'orphelinat.

J'entrepris le traitement avec des astringents et des caustiques plus ou moins énergiques, mais rien n'était utile et au contraire je voyais l'inflammation empirer tous les jours. A bout de ressources, et aussi pour donner un peu de repos à la conjonctive avant d'entreprendre un autre traitement, je ne fis pendant quelque temps que de simples lavages de la conjonctive répétés plusieurs fois dans la journée avec un pinceau trempé dans l'eau et passé sur les paupières renversées. Avec un moyen si simple, je vis dans peu de temps disparaître tous les phénomènes aigus mais rester les granulations que je ne pus soigner ayant dû quitter la ville.

Un tel fait m'est toujours resté dans l'esprit et dès lors je me demandai, si le séjour des matières de sécrétion entre les granulations, cause si évidente d'irritation sur l'œil atteint, ne pouvait pas être aussi le motif de la nature spéciale de cette maladie, du *contagium*.

La maladie essentiellement chronique présente des poussées inflammatoires à la suite de causes atmosphériques quelquefois même très légères, et aussi traumatiques, etc.

Sans doute, la présence des granulations ne constitue pas une immunité pour les autres formes de conjonctivite, et alors si une conjonctivite quelconque éclate, les granulations la rendront plus intense que d'habitude, précisément parce que les sécrétions qui dans d'autres cas seraient au fur et à mesure éliminées avec les larmes restent entre les granulations et constituent par elles mêmes une nouvelle cause d'irritation.

Je dois faire ressortir ici une autre donnée thérapeutique qui peut servir en quelque sorte à démontrer la décomposition des substances de sécrétion entre les granulations et leur influence fâcheuse.

M. de Græfe a eu de bons succès en traitant les granulations par des lotions avec un mélange de trois parties d'eau distillée et une partie d'eau fortement chlorurée. Il n'est pas nécessaire que je fasse remarquer qu'elle a pu être l'ac-

tion de l'eau chlorurée antifermentescible par excellence.

Et quand nous admettrons le séjour des substances de sécrétion et je dirai même d'excrétion entre les granulations, nous aurons plus qu'il nous faut pour nous rendre compte du contagium. Quelle que soit du reste la substance qui se développera de cette décomposition, elle devra être éminemment irritante; et, portée sur une conjonctive saine, elle y produira une inflammation qui ira bien plus profond que celle produite par les autres causes ; elle pourra atteindre le derme de la muqueuse et faire paraître les granulations.

Une telle hypothèse nous donne aussi la raison de ce que le pus granuleux n'a quelquefois produit qu'une conjonctivite purulente, l'intensité de la cause n'étant pas suffisante pour induire un désordre plus profond. Mais, on répétera toujours : « On trouve des microbes dans le liquide d'une conjonctivite granuleuse! » Mon Dieu, dans un liquide qui est décomposé, qui a fermenté, vous trouverez des microbes tant que vous en voudrez.

Il ne me paraît pas que cette opinion puisse être tout à fait rejettée, du moins jusqu'à ce que les expériences sur la nature parasitaire de la maladie ne se seront pas multipliées et ne se seront pas montrées concordantes.

Du reste, cette contagiosité sans rien de spécifique a bien des exemples dans d'autres faits pathologiques. Les condylomes acuminés ne sont-ils pas contagieux? Personne ne voudra le nier; et cependant, aujourd'hui, presque tous les auteurs s'accordent à dire que la contagiosité pour cette espèce de maladie est due aux substances qui, séjournant dans les anfractuosités entre les productions végétantes, y subissent une décomposition et deviennent capables de reproduire la même maladie.

Et la discussion sur le molluscum contagieux est-elle finie? Je sais bien que les observations et les études de plusieurs, et entre autres du professeur Maiocchi (de Parme) feraient croire à l'origine parasitaire de la maladie ; mais on ne peut pas dire encore que la question soit résolue.

Mais la forme constante de la maladie? Dans le courant de

mon travail, j'ai eu plusieurs fois l'occasion de faire remarquer que les granulations atteignent de préférence les individus qui ont une diathèse prédisposant aux productions fongueuses. Je trouve que cette constitution peut bien nous donner raison de la constance dans la forme morbide; d'autant plus qu'elle m'explique comment une conjonctivite traumatique simple, et une de nos observations vous le prouvera, puisse, sous certaines conditions individuelles être suivie d'une conjonctivite granuleuse.

Ce n'est pas encore assez; la maladie est très rare dans la haute société et là où le climat ne laisse rien à désirer. En Suisse, on peut dire qu'on ne connaît presque pas les granulations.

Une autre chose aussi très importante mérite d'attirer notre attention. Souvent en changeant entièrement la manière de vivre du malade, hygiène, en le transportant dans un autre climat, il en est très favorablement influencé et la maladie alors commence à marcher vers la guérison. C'est le caractère de toute maladie qui tient à une fâcheuse diathèse ou bien à un détériorement de l'organisme pour une cause quelconque.

En résumant, nous pouvons regarder les granulations de la conjonctive comme des simples fongosités, dans lesquelles les cellules néogènes ont une activité proliférative et une motilité très marquée, de sorte qu'elles envahissent toutes les parties avoisinantes et surtout les glandes où elles se font le point de départ de nouvelles fongosités. Le contagium de la maladie peut être interprété par la décomposition des substances qui séjournent dans les anfractuosités entre les granulations; et cela sans rejetter l'idée d'un microbe possible pour lequel ni son existence individualisée ni sa puissance à reproduire la maladie ne sont pas encore assez démontrées.

(*A suivre.*)

Dr Parisotti.

UN DERNIER MOT

AU SUJET DE L'EMPLOI DE L'IODURE D'ARGENT NAISSANT EN OCULISTIQUE

Par le docteur SÉDAN

Pendant un voyage d'études qu'il nous a été donné de faire à Paris, nous avons eu l'occasion de constater, qu'avec une bienveillance toute particulière, deux des principaux oculistes de Paris avaient bien voulu ajouter foi à nos assertions optimistes dès longtemps publiées au sujet de l'emploi de l'iodure d'argent en oculistique et qu'ils en avaient étudié les propriétés.

On a peut-être oublié que c'est dans le *Recueil d'Ophtalmologie* que fut inséré le premier article concernant cette pratique; il sera facile de s'y reporter (année 1881, page 266).

Néanmoins et différentes particularités de ce traitement ayant subi des modifications imposées par l'expérience, il nous a paru utile de détacher déjà du compte rendu détaillé de notre visite à Paris (qui est en préparation), les quelques détails qui suivent et complètent l'étude de cet agent thérapeutique.

Ceux qui ont employé l'iodure d'argent se sont plaints de la solution de nitrate d'argent qui est la plupart du temps noire, louche.

Voici la formule rectifiée à laquelle mon ami et collaborateur M. Guisoni, l'habile pharmacien de Coléah, a donné la préférence :

SOLUTION I

IKo.....	3,32
Eau distillée.....	3,50
Glycérine à 30° neutre.....	6,50

Faites dissoudre l'iodure de potassium dans l'eau distillée, et

après dissolution complète ajoutez la glycérine, filtrez au papier Berzélius et conservez en verre de couleur.

SOLUTION II

Nitrate d'argent cristallisé.....	3,56
Eau distillée.....	3,50
Glycérine à 30° neutre.....	6,50

même précaution que pour la solution n° 1. — Flacon coloré.

Mortier irréprochable.

Grâce à cet artifice de préparation, les substances sont très limpides et la crème iodurée parfaite. Ses indications qui depuis deux ans se sont précisées avec netteté peuvent se résumer en deux mots :

Anesthésique incomparable.
Antiseptique reconnu.
Anticatarrhal incontestable.

La déduction logique de ce qui précède fournit la nomenclature des affections dans lesquels son emploi sera surtout recommandable.

En première ligne l'ophtalmie purulente avec sécrétion et hyperesécrétion, de quelque nature qu'elle puisse être. Le résultat immédiat de l'usage de l'iodure est la cessation de la douleur, et le dessèchement du pus, circonstance précieuse évidemment, puisqu'elle prévient l'intoxication secondaire par contact de la nature sceptique.

Les affections catarrhales de la conjonctive, les affections douloureuses de la cornée, ulcères de toute espèce, à la condition qu'elles soient accompagnées d'écoulement purulent ou sanieux.

Les affections aiguës concomitantes ou consécutives à la granulie aiguë ou chronique, sous la seule raison qu'il y ait écoulement. En résumé, les ophtalmies, ou affections externes du globe et des paupières lorsqu'elles sont *sèches* ne bénéficient pas de l'emploi de l'iodure d'argent qui augmente

l'inflammation locale sans profit; dans tous les autres cas il est utile.

A côté de l'apologie, la critique. Les malades guéris par l'iodure d'argent d'une affection purulente ou catarrhale quelconque, qui s'est terminée sans complications, ce qui est le plus général, éprouvent une diminution considérable d'acuité et accusent un état de parésie cornéale bien singulier. Ce dernier symptôme n'a pas été au début sans nous préoccuper; le retour à l'état normal s'effectue en deux ou trois jours sans secousses.

De plus, l'emploi de cette substance nécessite l'intervention du médecin ou d'une personne experte et comme son application doit être fréquente, il en résulte que son usage n'est réellement pratique que pour les malades hospitaliers et non pour les consultants des cliniques magistrales, par exemple.

Il convient toutefois d'ajouter, que l'innocuité presque absolue que confère l'iodure d'argent naissant quand il est employé dans les ophtalmies purulentes les plus graves, et surtout son action sédative si incontestable, le recommandent au praticien soucieux de sauver la vue de son malade sans engager l'avenir.

En ce disant, nous n'oublions pas que les éminents confrères que nous avons eu l'honneur de visiter à Paris, MM. Abadie, Galezowski, Gillet de Grandmont, de Wecker, assurent ne plus perdre d'yeux par ophtalmie purulente, trois d'entre eux avec le nitrate d'argent, mais nous persistons à croire que ce traitement surtout s'il est prolongé et accentué apporte aux différents éléments de l'œil une modification telle, que la cure des ophtalmies consécutives en est de plus en plus difficile. A ce titre, notre moyen qui réussit aussi bien, vaut mieux.

SÉDAN.

DE L'ACTION COMPARATIVE

DE L'ÉSÉRINE ET DE LA PILOCARPINE DANS LES AFFECTIONS OCULAIRES

Par le docteur GALEZOWSKI.

Nous connaissons déjà d'une manière incontestable les propriétés myotiques de l'ésérine et les avantages que possède cet alcaloïde dans le traitement des affections glaucomateuses et dans les ulcères de la cornée; mais beaucoup de personnes ne sont pas au courant de tous les inconvénients qui peuvent résulter de l'emploi prolongé de ce médicament en instillations dans l'œil. D'autre part, l'action d'un autre myotique, la *pilocarpine* non moins précieux que l'ésérine est encore très peu vulgarisée parmi les praticiens, je pense donc qu'une étude comparative de ces deux médicaments sera d'une réelle utilité.

ÉSÉRINE. — Cet alcaloïde est préparé en très grande quantité en France, en Angleterre et en Allemagne depuis une dizaine d'années, depuis l'époque où ce médicament a eu une si grande application dans la thérapeutique oculaire. Mais toutes les préparations qui se trouvent dans le commerce ne possèdent pas les mêmes propriétés, et il existe même un certain nombre de produits qui restent sans aucune action sur l'œil et la pupille.

Cela tient probablement à la mauvaise qualité des fèves de Calabar et à une défectueuse préparation. Il est nécessaire que les médecins en soient avertis, et qu'ils connaissent en même temps le moyen de reconnaître la présence du principe actif dans un collyre prescrit.

L'expérience que nous avons établi, il y a plus de douze ans, avec M. Petit, de la pharmacie Mialhe, nous a permis de constater que la meilleure préparation d'*ésérine* est celle de *sulfate neutre*. Cette solution fraîchement préparée est complètement incolore, limpide; mais dès le lendemain elle prend une

teinte rosée, qui s'accentue chaque jour de plus en plus. Le changement de couleur augmente pendant des mois et des années sans que pour cela le principe actif de l'ésérine en soit altéré. Je possède chez moi des solutions qui datent de huit et dix ans, et l'analyse chimique ainsi que l'instillation dans l'œil ont démontré que la force myotique ne s'est point modifiée avec le changement de la coloration, qui est devenue tout à fait rouge acajou très foncé.

Le réactif de l'ésérine et de ses sels, est le suivant, d'après M. Würtz. On mettra quelques gouttes de la solution d'ésérine dans une capsule, et on la chauffera au bain-marie avec un excès d'ammoniaque; par évaporation à l'air libre, on doit obtenir une magnifique couleur bleue, très soluble dans l'eau. Cette solution aqueuse traitée par l'acide acétique produit une très belle liqueur dichroïque, violette et transparente par transmission, et rouge carmin trouble par réfraction.

Tels sont les réactions très caractéristiques de l'ésérine, on les obtient même aux doses les plus minimes. C'est par ces moyens que nous avons pu nous assurer que des collyres délivrés dans plusieurs pharmacies de Paris ne contenaient pas la moindre trace de cet alcaloïde malgré la coloration rouge de la solution.

L'ésérine agit, comme on sait, d'une manière très favorable dans le traitement de certains abcès cornéens. Je suis le premier qui ait démontré l'efficacité de la solution de l'extrait de Calabar sur les maladies de la cornée. Dans un *Mémoire* que j'avais lu à ce sujet à la Société de Chirurgie, le 10 octobre de l'année 1866, j'ai démontré que certains abcès graves de la cornée guérissaient plus facilement par l'extrait de Calabar que par l'atropine.

Depuis cette époque le fait a été confirmé par des expériences faites par tous les ophtalmologistes, et il n'y a aucun doute que l'ésérine a une action très salutaire dans le traitement des abcès cornéens et des ulcères rongeants. M. Guaita, dans le travail qu'il vient de publier dans ce *Recueil*, a insisté, et avec raison, sur l'utilité de ce précieux médicament. En ce qui me concerne, il ne se passe pas de jour sans que

je voie de nouvelles preuves de l'efficacité de cet alcaloïde.

Voici quelques faits pris au hasard :

Observation

Abcès phériphérique de deux cornées. Aggravation après l'usage de l'atropine. Guérison rapide avec le collyre d'ésérine.

Monsieur M..., agé de vingt-cinq ans, comptable dans une maison de banque de Paris, a été atteint d'ulcères rongeants des deux cornées, le 28 février 1881, avec des douleurs périorbitaires et une conjonctivite symptomatique. L'oculiste qui le soigna, prescrivit une instillation du collyre d'atropine toutes les deux heures dans chaque œil, et des cataplasmes de fécule de riz. Ce traitement n'a fait qu'aggraver le mal. Les conjonctives sont devenues très injectées, et des douleurs très intenses périorbitaires compliquaient la maladie. C'est dans cet état que le malade vint me consulter le 27 mars. J'ai constaté deux abcès profonds au bord des deux cornées, avec conjonctivite et dilatation extrême des deux pupilles; j'ai fait appliquer immédiatement trois sangsues à chaque tempe, et j'ai remplacé l'atropine par l'éserine. Sous l'influence de ce traitement, un mieux très sensible, s'est déclaré au bout de quelques jours. Le 13 avril, les yeux étaient moins injectés et les douleurs avaient complétement cessé. Le 25 mai la guérison était complète.

Mais si l'action de l'éserine sur les abcès et les ulcères cornéens est évidente, il n'en est pas moins vrai, qu'elle n'est pas absolue; car il y a des cas où ce médicament produit plus de mal que de bien. Cela se voit surtout sur les yeux des enfants; car les abcès et les ulcères superficiels ou profonds, non seulement ne sont pas améliorés par l'éserine, mais ils sont, au contraire, aggravés; l'inflammation devient plus intense, les douleurs augmentent, et on est obligé d'avoir plutôt recours à l'atropine qui a une action des plus efficaces dans ces sortes d'affections cornéennes chez les enfants.

Je crois nécessaire d'attirer l'attention des praticiens sur

la différence d'action de l'ésérine chez les adultes et chez les enfants, car depuis que cet alcaloïde a été reconnue efficace contre les affections cornéennes, on croit généralement qu'il n'y a pas de guérison possible sans l'ésérine, et que toujours et partout il faut l'employer. Or, bon nombre d'abcès cornéens ne guérissent pas par l'éserine, et empirent même après l'usage trop souvent répété de ce collyre. Cela s'observe, notamment, plus souvent chez les enfants que chez les adultes et les vieillards. Nous pouvons dire en règle générale, que l'éserine est un médicament plus particulièrement favorable aux personnes agées, et les vieillards, tandis que l'atropine est un alcaloïde agissant plus efficacement chez les enfant et dans le jeune âge.

Examinons maintenant l'action de cet alcaloïde myotique dans les affections caractérisées par une augmentation de la densité intra-oculaire.

Il est un fait aujourd'hui bien démontré, que l'ésérine possède des propriétés toutes spéciales de diminuer la tension intra-oculaire, et comme telle, elle est employée avec des très grands avantages dans les affections glaucomateuses. Instillé fréquemment et pendant un certain temps, il relentit les progrès du mal et arrête même quelquefois l'évolution d'accidents aigus. Mais l'usage de cet alcaloïde n'est pas exempt de certains inconvénients : employé en effet à des doses trop élevées et à des intervalles plus ou moins rapprochés, il provoque souvent des douleurs très violentes périoculaires.

De plus, nous avons vu quelquefois l'instillation méthodique et prolongée du collyre d'ésérine à la dose de 0,02 à 0,05 centigr. p. 10 gr. d'eau amener en dehors des névralgies très pénibles et très prononcées de nausées et de vomissements.

Les symptômes aussi graves sont généralement d'autant plus inquiétants qu'ils se rapprochent beaucoup de ceux que le glaucome lui-même peut amener, et on comprend très bien qu'on ne pourra pas prolonger l'usage d'un médicament qui aggrave les symptômes morbides au lieu de les calmer. Ces accidents sont uniquement dus aux tiraillements exercés sur

l'iris et à une irritation des nerfs ciliaires : les vomissements et les nausées ne sont que la conséquence de l'action réflexe sur le nerf pneumo-gastrique, ce qui du reste s'observe assez vulgairement dans certaines variétés de cyclites, dans le glaucôme lui-même, et dans les opérations qui attaquent le cercle cillaire, comme cela a lieu notamment dans les luxations traumatiques du cristallin et dans un abaissement de la cataracte.

Si donc dans certains cas de glaucome, l'ésérine pourra amener une détente et un arrêt du mal; dans d'autres cas, les inconvénients qui résultent de son emploi sont tellement graves, que je fus obligé de renoncer à son emploi et de la remplacer, comme on verra plus bas, par le collyre de pilocarpine.

Les inconvénients que présente le collyre d'ésérine, n'existent point pour le collyre de pilocarpine, c'est pourquoi j'ai cru utile de remplacer avec avantage par ce dernier. Les résultats que j'obtiens journellement, m'ont démontré que la pilocarpine possède tous les avantages des myotiques en général sans avoir les inconvénients de l'ésérine.

Pilocarpine. — Notre distingué confrère, M. Hardy, le préparateur de chimie, a été le premier qui ait découvert l'alcaloïde du jaborandi, et lui a donné le nom de pilocarpine. En l'employant par la méthode hypodermique comme sudorifique, je fus frappé de voir la pupille se contracter d'une manière très sensible. En continuant mes recherches, je suis arrivé le premier à démontrer que la pilocarpine est un myotique très puissant, et que son action sur l'œil égale celle de l'ésérine moins ses inconvénients. Les résultats que j'ai obtenus se trouvent consignés dans mon travail, communiqué à la Société de biologie, 1877. Mes expériences ultérieures sur l'action de la pilocarpine, m'ont démontré que dans les affections glaucomateuses elle est préférable de beaucoup à l'ésérine.

Voyons d'abord les effets immédiats qu'il produit sur l'œil, et les particularités spéciales qu'il y a à observer dans son emploi.

La pilocarpine donne des sels, cristallisables, comme dit

M. Hardy, avec les acides chlorhydrique, sulfurique et azotique. Nous avons adopté pour notre usage, en collyre, le chlorhydrate neutre de pilocarpine à la dose de 0,10, 0,15; 0,20 et 0,25 centigr. p. 10 gr. d'eau. Mais pour que cette solution soit complètement neutre et non acide, et qu'elle n'irrite pas, par conséquent, la conjonctive ni la cornée, il faut recommander aux pharmaciens qu'ils fassent saturer la solution avec la pilocarpine libre, et qu'ils filtrent ensuite la solution. Voici cette formule :

Rp. Eau distillée..... 10 grammes.
Chlorhydrate neutre de pilocarpine... 0,15 à 0,20 centigr.
N. B. Saturer avec la pilocarpine libre et filtrer.

La solution de nitrate de pilocarpine que nous avions adoptée au commencement de nos recherches, peut être employée aussi avec non moins d'avantages, mais on la trouve le plus souvent acide dans le commerce, ce qui rend son emploi pour l'œil plus irritant.

Les propriétés physiologiques de la pilocarpine sont intéressantes à connaître. Les expériences faites par MM. Hardy, Galippe et Bochefontaine en injections sous-cutanées ont démontré, en dehors de la salivation et de la transpiration, une hypersécrétion des muqueuses nasales et de la glande lacrymale.

Une des propriétés la plus remarquable du jaborandi ainsi que de son alcaloïde la pilocarpine, est celle qui a été démontrée par Vulpian et Carville, c'est son action antagoniste avec les sels d'atropine. Ainsi, quand on injecte une infusion de jaborandi à un chien, auquel on a placé une canule dans le canal de Warthon, on voit en quelques secondes la sécrétion salivaire s'exagérer, et les battements du cœur diminuer de fréquence. Il suffit alors d'injecter une solution d'atropine sous la peau de l'animal, pour que l'hypersécrétion salivaire s'arrête et que les battements du cœur redeviennent normaux.

Hardy et Bochefontaine ont démontré par de nouvelles

expériences, que la pilocarpine a sur le cœur et les glandes une action analogue à l'infusion de jaborandi.

Cette même action antagoniste de la pilocarpine et de l'atropine s'accentue sur l'œil et la pupille d'une manière encore plus puissante que sur le système circulatoire et sécréteur. La pilocarpine, en effet, contracte la pupille à un degré extrême, elle amène le *myosis* qui persiste, pendant plusieurs heures, et elle amène en plus un spasme et une contracture du muscle accommodateur, semblables à ceux produits par le collyre d'éserine.

Dans un travail que nous avons communiqué à la Société de biologie, le 27 octobre 1877 [1], nous avons démontré que l'alcaloïde du jaborandi possède une propriété myotique des plus puissante. A la dose de 20 centigr., pour 10 gr., une goutte instillée dans un œil, atteint d'une mydriase paralytique, amène une telle contraction de la pupille, qu'au bout d'une demi-heure cette dernière mesure à peine 0,001 mm. de diamètre. La contraction dure de 5 à 8 heures consécutives. Ce résultat s'est vérifié constamment et sur un grand nombre des malades, de sorte qu'aujourd'hui, nous pouvons considérer le collyre de pilocarpine comme un myotique des plus puissants, offrant tous les avantages de l'ésérine sans le inconvénients que nous avons vu résulter de l'usage prolongés de cette dernière.

Le collyre de pilocarpine peut être employé à des doses plus fortes que celles que nous avons indiquées plus tard et notamment à la dose de 0,25, 0,30 et 0,50 centigr. pour 10 gr. d'eau, mais à ces doses élevées, il peut provoquer de très fortes sécrétions des larmes, de la salivation, et des nausées même, d'autant plus facilement, que ces mêmes phénomènes s'observent quelquefois même après l'usagede la solution ordinaire telle que nous l'employons habituellement.

L'instillation de pilocarpine sous forme d'un collyre dans l'œil présente sa plus vaste et sa plus utile application dans le

1. *Bulletin de la Société de biologie*, octobre 1877, et *Gaz. des hôpitaux*, 1877, p. 1020.

glaucome avant ou après l'opération, mais il peut être aussi utilement employé dans certaines variétés d'iritis, et dans les opérations de la cataracte, lorsqu'après l'extraction de la lentille on cherche à resserrer la pupille et empêcher le prolapsus de l'iris à travers la plaie cornéenne.

Dans certaines formes d'iritis séreuse, celles surtout qui se développent chez les personnes goutteuses et arthritiques ou dans les iritis spontanées qui accompagnent les abcès de la cornée, les mydriatiques non seulement restent sans effet, mais ils provoquent par moment des douleurs périorbitaires et une irritation du côté de la conjonctive tellement violente, qu'on est obligé de suspendre, au moins pour quelque temps leur emploi. Tout au contraire, si on joint à l'atropine ou à l'homotropine les instillations du collyre de pilocarpine alternativement avec le précédent collyre, ou quelquefois même si on remplace complètement les mydriatiques par le collyre de pilocarpine, on arrive alors, souvent très rapidement, à enrayer les accidents inflammatoires.

Voici un fait des plus intéressants à cet égard, et qui a été recueilli à ma clinique par mon ancien assistant, M. le docteur Giffo, aujourd'hui praticien distingué à Quimper.

OBSERVATION

Iritis séreuse accompagnant un abcès périphérique de la cornée guéri par la pilocarpine.

M. Constant G..., âgé de cinquante-deux ans, garçon de cuisine, est atteint depuis quatre jours d'un ulcère périphérique de la cornée droite avec une légère mydriase spontanée et trouble de la chambre antérieure : il souffre périodiquement matin et soir pendant quelques heures de crises, névralgiques périorbitaires ; l'iris est foncé et changé de couleur, relativement à la couleur de l'autre œil. Jusqu'à présent G... n'a fait aucun traitement et n'a pas instillé de collyre d'atropine, par conséquent la dilatation de la pupille est due à la maladie. Cinq sangsues sont appliquées à la tempe, et une goutte de chlorhydrate de pilocarpine quatre fois par jour est instillé dans l'œil. Sous l'influence de ce traitement, le

malade a complètement été guéri le onzième jour et l'ulcère cornéen qui n'était que superficiel, s'est presque complètement cicatrisé.

Chez le malade, l'affection cornéenne n'était que symptomatique tandis que la maladie principale était une iritis, qui a cédé très promptement à l'usage de la pilocarpine.

Le fait suivant, est encore plus intéressant, il se rapporte à un malade goutteux qui a eu des crises d'iritis à plusieurs reprises, soignés chaque fois pendant longtemps avec le collyre d'atropine sans grands résultats, tandis que le collyre de pilocarpine a amené un soulagement très rapide et une guérison définitive.

OBSERVATION.

Iritis goutteuse à répétition. Insuccès de traitement par l'atropine. Guérison très rapide obtenue par le collyre de pilocarpine.

M. le marquis de M..., âgé de soixante-deux ans, me fut adressé au mois de novembre 1881 par mon excellent ami, le docteur Huchard, pour une iritis goutteuse attaquant alternativement l'un ou l'autre œil depuis quelques années. J'ai prescrit à cette époque l'instillation d'atropine et d'ésérine alternativement, puis j'ai dû suspendre ce dernier collyre à cause des contractions douloureuses qu'il provoquait dans les paupières. La maladie de l'œil s'arrêta, au bout d'un mois de traitement par l'atropine.

Au mois de juin 1882, le malade fut repris d'une iritis intense à l'œil gauche avec des crises très violentes, des névralgies périorbitaires, une injection du globe oculaire très vive, et avec des synéchies postérieures abondantes. L'instillation d'atropine et de duboisine que je lui avais prescrit successivement pendant une quinzaine de jours n'a pu arrêter le progrès du mal, ni rompre les adhérences. En présence d'aggravations incessantes et de douleurs intenses, j'ai dû suspendre les mydriatiques et j'ai eu recours au collyre de pilocarpine que j'ai fait instiller quatre fois par jour. Ce traitement amena un soulagement immédiat, la rougeur périkératique disparut presque complètement au bout de quelques jours, les douleurs cessèrent et le malade a pu gué-

rir au bout de vingt jours de traitement, mais en conservant ses synéchies postérieures.

La pilocarpine a une action bien plus puissante et plus favorable sur le glaucome que l'ésérine. J'ai remarqué ce fait depuis plusieurs années, et j'ai fait part de mes observations au Congrès français d'opthtalmologie en janvier dernier.

Il est incontestable, que toute traction exercée sur un iris enflammé peut devenir douloureuse. Ainsi dans les affections glaucomateuses subaiguës, les tiraillements exercés sur l'iris par l'ésérine et la pilocarpine peuvent occasionner des névralgies plus ou moins intenses. D'autre part, l'action médicamenteuse, curative, peut être différente dans les différents myotiques. Cette différence existe, en effet, pour les deux myotiques, connus jusqu'à présent : l'ésérine et la pilocarpine.

L'ésérine a une action peut-être plus rapide, plus violente que la pilocarpine, mais par cela même elle agit d'une manière plus brutale, et plus douloureuse, et son action se maintient moins longtemps, ce qui fait, qu'on est tenté d'instiller dans le glaucome cette solution plus souvent ou à des doses plus forte que 0,02 centigr., p. 10 gr. qui est ma formule ordinaire. Or, il résulte de mon expérience que dès qu'on veut dépasser cette dose et qu'on l'emploie cinq ou six fois par jour, on provoque des douleurs continuelles et presque intolérables, comme on peut, du reste en juger, par l'observation suivante qui se trouve publiée dans la thèse de Iteriano sur le glaucome hémorragique.

OBSERVATION.

Glaucome hémorragique. Intolérance pour les fortes solutions d'éserine. Soulagement obtenu par la pilocarpine. Sclérotomie cruciale guérison

Madame la marquise de S..., âgée de soixante-sept ans, habituellement bien portante, a eu pourtant quelques symptômes de goutte larvée, caractérisés par des attaques de

migraine, des coliques hépatiques, mais elle n'a ni sucre ni acide urique en excès dans les urines. Le 16 octobre 1880 elle a été prise subitement d'un trouble de la vue de l'œil gauche; ce trouble augmentant tous les jours de plus en plus, elle se décida à venir me consulter. L'examen fait le 30 octobre en présence du docteur Blet, permit de constater ce qui suit : Cet œil présentait une diminution de l'acuité visuelle; $S = \frac{1}{10}$; le champ visuel diminué dans l'angle supéro-interne. La rétine tout au tour du nerf optique était couverte de nombreuses hémorragies. La pression intra oculaire normale. N'ayant aucune indication étiologique pour expliquer la maladie, et prenant en considération la disposition goutteuse de la malade, nous avons fait nos réserves sur le glaucome hémorragique probable.

Un traitement dérivatif a été institué, en même temps qu'antigoutteux, et de plus nous avons prescrit l'instillation du collyre à l'ésérine à la dose de 0,02 centigr., p. 10 gr. Ce traitement a été suivi sans grand changement jusqu'à la fin du mois de décembre. A ce moment j'ai dû remplacer l'ésérine par la pilocarpine à cause de l'irritation de la conjonctive et l'apparition d'un léger trouble de la cornée. Au commencement du mois de janvier 1881, la tension de l'œil augmenta, c'est pourquoi j'ai conseillé à madame la marquise de S..., d'aller consulter d'autres oculistes. Celui auquel elle s'adressa, diagnostiqua comme moi le glaucome hémorragique et prescrivit l'instillation du collyre à l'ésérine quatre fois par jour à la dose de 0,10 centigr., p. 10 gr., d'eau. Mais ce collyre amena des douleurs intolérables le globe de l'œil devint beaucoup plus sensible, et nous avons été obligé de renoncer complètement à l'éserine pour la remplacer par la pilocarpine qui était très bien tolérée.

Pour arrêter les accidents glaucomateux qui ne faisaient qu'augmenter, car l'œil devenait de plus en plus dur, la cornée devenait louche, les douleurs s'exaspéraient toutes les nuits, etc., j'ai décidé de pratiquer la sclérotomie cruciale, ce qui a été exécuté le 28 janvier 1881 avec l'assistance de MM. Odon Guéneau de Mussy, le docteur Blet et de mon chef de clinique, le docteur Parent : cette opération a été suivie d'une détente complète. Tous les accidents se sont arrêtés et aujourd'hui l'œil est complètement guéri du glaucome hémorragique, bien entendu la vision de cet œil reste définitivement abolie.

On voit par cette observation, qu'on ne peut pas élever

outre mesure la dose d'ésérine, car les douleurs que ce collyre provoque, deviennent intolérables. Ce même inconvénient n'existe pas pour la pilocarpine, comme nous avons pu juger par cette même malade ainsi que par plusieurs autres cas analogue.

Dans les affections glaucomateuses simples, lorsque après la sclérotomie on est obligé d'instiller pendant un certain temps les myotiques, généralement c'est la pilocarpine qui donne des résultats bien plus satisfaisants que l'ésérine, comme on en pourra juger par les deux observations suivantes :

OBSERVATION I.

Glaucome simple. Sclérotomie cruciale. L'irritation produite par l'ésérine est calmée par la pilocarpine.

M. V..., âgé de soixante-six ans, habitant Neufchatel, dans la Seine-Inférieure, est atteint depuis plus d'un an et demi d'un trouble de la vue avec des phénomènes irisés en forme d'arc-en-ciel autour des lumières, de son œil droit. L'œil gauche est sain. Sa vision au loin a diminué notablement. $S = \frac{4}{20}$. Son champ visuel interne est diminué, et la papille optique présente une excavation glaucomateuse. La chambre antérieure, la cornée et l'iris ne présentent aucune altération, la pupille se contracte comme dans l'état normal, et la tension de l'œil n'est pas augmentée. Il s'agit donc d'un glaucome simple non inflammatoire, pour lequel je pratique une sclérotomie cruciale, le 23 juin 1882, et je fais, ensuite instiller quatre fois par jour le collyre à l'ésérine. Cette instillation est suivie chaque fois de nausées, et de douleurs périorbitaires, très intenses, la conjonctive s'injecte très fortement et on aperçoit du côté de sa portion palpébrale, une boursouflure des papilles et des glandes folliculaires vers le cul-de-sac. Ces accidents m'obligent à supprimer l'ésérine et à la remplacer par le collyre de pilocarpine. Sous l'influence de ce dernier, tous les phénomènes d'irritation ont disparu, l'œil a repris son aspect normal et le malade a pu partir vers le 12 juillet suivant avec un état de l'œil assez satisfaisant. Son acuité visuelle s'est élevée un peu, le malade pouvait même lire quoique avec certaine peine le n° 1 de l'échelle typogra-

phique. J'ai revu le malade en décembre suivant et j'ai pu m'assurer que son état était resté stationnaire.

OBSERVATION II.

Glaucome simple des deux yeux. Sclérotomie cruciale arrêtant la maladie pour un an. Nouvelle sclérotomie. Irritation produite par l'ésérine arrêtée par la pilocarpine.

M. C..., âgé de soixante-deux ans, habitant le midi de la France, vient me consulter, au mois de juillet 1880, pour un trouble de la vue qui s'est développé chez lui lentement et sans aucune douleur dans les deux yeux. En l'examinant à l'ophtalmoscope, j'ai pu constater qu'il s'agissait d'une excavation glaucomateuse simple, sans aucune augmentation de la tension intra oculaire. Le champ visuel interne était diminué dans les deux yeux, surtout à l'œil gauche. L'acuité visuelle de l'œil droit est normale ; pour l'œil gauche, $S = \frac{4}{30}$. Dès le lendemain je lui ai pratiqué la sclérotomie cruciale avec le concours des docteurs Parent et Despagnet, mes assistants. Cette opération a arrêté la maladie pour un an, la vue est devenue ferme, M. C..., pouvait lire longtemps sans se fatiguer, ce qu'il ne pouvait plus faire depuis plus de six mois. Malheureusement, vers le mois de juillet de l'année suivante, le malade s'aperçut de nouveau que sa vue faiblissait, la lecture lui devenait impossible, et il se décida à venir me consulter au mois de septembre 1881. En l'examinant avec beaucoup de soin et en comparant le tracé de son champ visuel précédent, j'ai pu constater une diminution du côté interne. Une nouvelle sclérotomie cruciale fut décidée et elle a été pratiquée dès le lendemain aux deux yeux; et puis nous avons fait instiller le collyre à l'ésérine. Les suites de l'opération étaient très simples, mais le malade se plaignait de douleurs à chaque nouvelle instillation du collyre ce qui m'a décidé à remplacer l'éserine par la pilocarpine. Un mieux sensible s'est déclaré dès que ce changement a été introduit dans le traitement, la vue s'est raffermie complètement et le malade a pu quitter Paris avec une amélioration marquée de la vue. Depuis cette époque j'ai eu souvent de ses nouvelles des plus satisfaisantes.

Que conclure de ce fait, si ce n'est que l'action de la pilo-

carpine est souvent préférable à l'ésérine, qu'elle est moins irritante et plus apte à calmer les douleurs et la fatigue qu'éprouvent les malades atteints d'un glaucome simple. Il est difficile de définir d'avance auquel de ces deux myotiques on doit avoir recours dans un cas donné, c'est pourquoi je prescris habituellement au début l'instillation alternative de l'ésérine et de la pilocarpine et j'étudie l'action de chacune d'elles. Quelquefois l'usage alternatif de l'une et de l'autre procure des soulagements plus grands; dans d'autres cas on est obligé de choisir soit la pilocarpine soit l'ésérine seule.

Dr GALEZOWSKI.

SUR LE GLIOME DE LA RÉTINE

Par le docteur VETSCH

Médecin assistant à la clinique ophtalmologique de Zurich[1].

Deux des cas de gliome rétinien, dont j'ai pu suivre l'évolution cette année, m'ont donné l'idée de présenter un travail d'ensemble sur tous les cas observés depuis vingt ans à la clinique de Zurich, et M. le professeur Horner, à qui j'exprime ici ma sincère reconnaissance, a bien voulu me fournir tous les renseignements et toutes les pièces relatives à ce sujet.

J'ai pu ainsi recueillir dans les registres de la Clinique, vingt-cinq observations de gliome rétinien.

Le point que j'avais surtout en vue dans ce travail était de constater la marche de cette affection et principalement les résultats obtenus à la suite de l'opération, afin d'élucider un peu la question encore douteuse de la curabilité du gliome. Dans ce but, je me suis adressé aux chefs des paroisses et j'ai pu

1. Traduction résumée par le docteur Parent (*Extrait des « Archiv für Augenheilkunde »*, t. IX, 1882, p. 413).

ainsi, dans tous les cas, obtenir des renseignements exacts.

Avant d'entrer dans le détail des faits observés je ferai remarquer que partout où rien de particulier n'est relevé, la structure habituelle du gliome rétinien fut constatée. Les examens microscopiques ont été faits dans le laboratoire d'anatomie pathologique de l'Université (prof. Siegler).

Dans quatre cas on trouva, indépendamment des cellules rondes habituelles, des cellules pourvues d'un, de deux, ou même de plusieurs prolongements. Ces dernières cellules sont, d'autant plus difficiles à trouver que la pièce a séjourné davantage dans le liquide de Müller. Cette particularité de structure a échappé à Knapp, Hirschberg et Ivanoff, mais Virchow l'avait déjà remarquée, ainsi qu'on peut le voir dans son ouvrage sur les tumeurs (tome II, p. 164, édit. allem.) Virchow a également signalé la présence de ces cellules à prolongements dans le gliome du cerveau, et, de mon côté, j'ai pu les observer dans des préparations fraîches du gliome du cerveau et du gliome de la rétine. Il me paraît donc inexact de ne voir (comme le font Hirschberg et quelques autres auteurs) dans le gliome de la rétine qu'un sarcome à petites cellules rondes.

Lemcke qui a publié dernièrement un travail sur les gliomes, les divise au point de vue de leur structure en trois catégories :

1° Les gliomes à cellules rondes.

2° Les gliomes à cellules polymorphes.

3° Les gliomes avec des cellules fusiformes.

Les soixante-quatre cas qu'il analyse dans son travail se répartissent ainsi :

Vingt-cinq cas appartiennent à la première catégorie, et fait digne de remarque, à l'exception d'un seul qui siégeait dans le cerveau, ils étaient tous des gliomes de la rétine.

Vingt-sept cas rentrent dans la deuxième catégorie : vingt et un d'entre eux provenaient du cerveau et de la moelle épinière, cinq de l'œil et du nerf acoustique.

Les onze derniers cas (3e catégorie), gliomes à cellules fusiformes provenaient tous du cerveau, à l'exception d'un seul qui siégeait dans la moelle épinière.

Dans les vingt-quatre observations que nous relatons, il y a eu deux fois erreur de diagnostic (Observ. 11 et 13). Dans la 11e il s'agissait d'une hyalitis constatée au microscope; dans la 13e une choroïdite suppurative en avait imposé pour un gliome.

Au contraire dans l'observation 17 on avait d'abord diagnostiqué une irido-choroïdite suppurative, mais la suite démontra que c'était bien un gliome de la rétine.

Ces trois cas montrent qu'il n'est pas toujours aussi facile qu'on l'a prétendu de faire le diagnostic différentiel entre le gliome de la rétine et la choroïdite purulente.

Knapp s'exprime ainsi à la page 80 de son traité sur les tumeurs intra-oculaires : « On évitera de confondre le gliome de la rétine avec la choroïdite purulente et les autres affections inflammatoires au moyen des antécédents, des rechutes inflammatoires qui ne manquent jamais des synéchies d'aspect gris brunâtre; en outre l'iris est souvent repoussé en avant, et il existe une diminution du volume de l'œil et de sa tension. »

Hirschberg s'exprime d'une façon analogue dans son ouvrage sur le gliome de la rétine.

Si séduisantes que soient les affirmations de ces auteurs, la pratique ne les sanctionne que partiellement; c'est ainsi que dans notre observation 11 (hyalitis prise pour un gliome), la tension était augmentée, et cette particularité, jointe à l'énorme dilatation pupillaire, légitimait le diagnostic de gliome, malgré l'existence d'une méningite antérieure.

De même dans l'observation 13 (choroïdite purulente prise pour un gliome), la tension intra-oculaire était augmentée, tandis que dans les observations de gliome (nos 8, 10, 17 et 18) la tension était restée normale. L'augmentation de tension intra-oculaire n'est donc pas un signe constant, et les antécédents peuvent, de leur côté, induire en erreur, car dans les observations de gliome (No 1 et 18) il y avait eu antérieurement méningite. Hirschberg est donc trop affirmatif quand il dit : « Il n'est plus permis de confondre aujourd'hui le gliome de la rétine avec les altérations inflammatoires intra-oculaires. »

Le gliome est une maladie très rare, car sur 75000 malades

de la Clinique du professeur Horner (années 1860-1881) il n'en a été relevé que 23, ce qui donne environ 0,03 0/0. Hirschberg en relevant les cas observés à la clinique de Græfe était arrivé à peu près à la même proportion 0,04 p.100.

Dans un seul cas (Observ. 18) la maladie existait déjà sur les deux yeux au moment de la présentation du malade, mais dans trois autres cas (Observ. 6, 19, et 20) le second œil fut atteint ultérieurement.

Le tableau suivant donne l'âge auquel la maladie fut d'abord constatée :

Congénital.....			3 fois.
Dans la première année..			5 —
—	2e	—	5 —
—	3e	—	3 —
—	4e	—	2 —
—	5e	—	1 —
—	6e	—	1 —
—	7e	—	1 —
—	8e	—	1 —

incertain (congénital ou dans la première année).

C'est donc dans les deux premières années, de la vie que cette affection apparaît le plus souvent. Toutefois il ne faut pas oublier que le gliome existe déjà depuis longtemps quand nous sommes appelés à le constater ; si bien que dans la plupart des cas, la maladie peut être considérée comme congénitale.

Dans les trois cas signalés plus haut, où le gliome a été constaté dès la naissance, la maladie n'existait que d'un seul côté, tandis qu'Hirschberg, dans les cas congénitaux, trouva presque toujours les deux yeux atteints.

L'examen des observations que nous avons recueillies ne permet pas d'élucider la question d'étiologie, mais il est à remarquer que souvent dans la même famille d'autres enfants sont morts d'affections cérébrales. Ce fait s'est présenté en particulier pour l'enfant Piccoli (Observation 6), dont une sœur est morte de convulsions, et pour l'enfant Bächtold dont deux sœurs aînées moururent de la même façon.

Parfois il arrive que plusieurs enfants d'une même famille

sont atteints de gliome rétinien. Lerche, Sichel, Wilson. Thomson et Knapp ont publié des faits semblables.

Quant à la symptomatologie déjà bien connue de cette affection je ne ferai que les remarques suivantes :

Dans un cas (n° 9), l'apparition du reflet jaunâtre fut précédée pendant longtemps de strabisme divergent et de contraction des paupières au grand jour, ce qui prouve à nouveau que le gliome existe déjà depuis longtemps quand on note seulement le reflet particulier du fond de l'œil.

Dans le cas n° 23, il se produisit un abcès périphérique de la cornée, occasionné, sans aucun doute, par la très forte augmentation de tension intra-oculaire.

Nous avons eu l'occasion de constater dans sept cas sur vingt-trois un symptôme non encore signalé jusqu'ici, la distension de la cornée (*megalocornea*)[1]. Dans trois cas, cette distension de la membrane s'accompagnait de celle de tout le globe, principalement de sa partie antérieure, dans trois cas elle se présentait seule.

Cette modification de la cornée reconnaît pour cause l'augmentation de pression de l'œil.

C'est après avoir remarqué ce symptôme que le professeur Horner eut l'idée de considérer l'hydrophtalmie congénitale ou la boûphtalmie comme un glaucome congénitale. Le kératoglobe ne serait que la conséquence d'un glaucome primitif chez l'enfant.

C'est la même idée que Dufour a exposée dans un travail publié en 1881, et où il dit : « Que l'hydrophtalmie congénitale n'est probablement qu'un glaucome intra-utérin ».

Quant à la marche de l'affection nous devons séparer les cas où l'on a opéré de ceux où l'on n'est pas intervenu. Dans ces derniers, au nombre de neuf, la tumeur en se développant devint extra-oculaire et la mort arriva dans un cas par métastase (abcès du foie?), dans un autre par l'hémorragie,

1. Peut-être au mot hybride megalo-cornea, composé d'un radical grec et d'un radical latin, pourrait-on substituer l'expression kératomégalie (Note du traducteur).

dans trois cas par propagation intra-cranienne, dans les quatre autres par cachexie.

La durée moyenne de la vie après la première constatation de la maladie fut de seize mois.

Des treize enfants qui furent opérés, cinq sont encore vivants, les huit autres sont morts.

Dans cinq cas, la tumeur récidiva dans l'orbite et très peu de temps après l'opération (en moyenne cinq semaines et demie) et la mort survint en moyenne vers la onzième semaine.

Dans cinq cas aussi il existait déjà, au moment de l'énucléation des symptômes de propagation extra-oculaire (propulsion du globe) et on devrait, à l'avenir, dans les cas analogues pratiquer toujours l'extirpation de l'orbite, d'autant plus que de récentes observations prouvent tout l'avantage qu'on peut retirer de cette façon d'agir. C'est ainsi que Nellessen (Thèse inaugurale, Halle, 1872), a publié un cas où, après une récidive dans l'orbite, on pratiqua l'extirpation totale du contenu de l'orbite avec le grattage du périoste; et l'enfant vivait encore en très bonne santé quatre ans et demi après cette seconde opération. Brière (du Havre) a publié dans les *Annales d'oculistique* un fait analogue.

Des cinq enfants opérés qui ont survécu, je citerai d'abord le jeune Müller (Observation 17), chez lequel, après un intervalle de trois ans, il apparut une récidive dans la glande parotide. L'examen histologique de cette tumeur secondaire fut pratiqué; c'était bien un gliome, et comme le gliome primitif de la parotide n'existe pas, il s'agissait bien d'une tumeur secondaire. Pour expliquer ce fait il nous faut admettre que trois ans avant, au moment où l'énucléation du globe fut pratiquée, il existait déjà une tumeur métastatique dans la parotide, tumeur qui resta latente pendant longtemps et ne se développa que fort lentement.

Cette observation, où la récidive se produisit si tard, nous montre en outre qu'on ne peut considérer les enfants comme définitivement sauvés qu'après un laps de temps assez considérable (au moins trois ans et demi).

Il y a longtemps d'ailleurs que Chelius avait insisté sur ces récidives tardives possibles : « Même après deux ou trois ans d'un succès paraissant durable et certain, on peut voir survenir la mort par l'apparition du gliome dans d'autres parties du corps, quoique la cicatrice de l'orbite se maintienne en parfait état. »

Dans l'observation (n° 20), il ne se produisit aucune récidive dans l'orbite gauche trois ans après l'énucléation, tandis que l'œil droit, jusque-là indemne, fut atteint également de gliome.

Il faut signaler aussi dans l'observation n° 17 cette particularité que, malgré le développement considérable de la tumeur qui avait empli tout l'œil et même perforé la sclérotique, il ne se produisit aucune récidive locale.

Dans l'observation n° 23, huit mois se sont déjà écoulés depuis l'opération; pas de récidive; mais en raison de ce que nous avons dit plus haut on ne saurait considérer cette guérison comme certaine. Un plus grand laps de temps est nécessaire.

En somme, deux opérés seulement sur treize (les enfants Gaffner et Bucher) sont à l'abri de toute récidive et peuvent à bon droit être regardés comme des succès définitifs, car l'opération du premier enfant remonte à neuf ans, et celle du second à sept ans. Ces chiffres montrent bien l'extrême gravité de cette affection.

Dr VETSCH.

DU TRAITEMENT DES ATROPHIES

DES PAPILLES ATAXIQUES, PAR LES INJECTIONS HYPODERMIQUES DE CYANURE D'OR, DE CYANURE DE PLATINE ET DE CYANURE D'ARGENT.

Par le docteur GALEZOWSKI

Le travail que je viens de soumettre à l'appréciation et au jugement des membres de la Société de biologie se rapporte à l'action des sels de cyanure d'or, de cyanure de platine et de cyanure d'argent, sur le système nerveux malade et notamment sur les atrophies des papilles ataxiques.

C'est par la voie hypodermique que j'ai introduit ces sels chez les individus atteints de ces altérations, et c'est par ce moyen que j'ai obtenu des résultats assez satisfaisants pour pouvoir en rapporter quelque détails.

Il existe très peu de maladies aussi graves du nerf optique, que celles que nous connaissons sous le nom d'atrophie progressive de la papille optique. Généralement elle atteint les deux yeux; et à peine a-t-elle débuté, qu'on peut être certain qu'elle amènera fatalement, tôt ou tard, la cécité complète et absolue.

Le fait est aujourd'hui bien prouvé, que les atrophies progressives des papilles optiques, sont dues dans l'immense majorité des cas, à une affection de la moelle épiniaire, et notamment à une ataxie locomotrice.

Au moment où Duchenne (de Boulogne) faisait paraître son ouvrage sur l'ataxie locomotrice, j'ai démontré avec cet éminent maître que, dans la plupart des cas, l'atrophie est due à une affection ataxique de la moelle. Plus tard ce même fait a été confirmé par les recherches que nous avons fait avec le professeur Charcot. Ces altérations accusent malheureusement une telle gravité, que, nonobstant tous les traitements mis jusqu'à présent en pratique, on n'a pas pu voir la maladie du nerf optique s'arrêter, malgré des améliorations souvent très

sensibles obtenues dans la marche et l'évolution de tous les autres phénomènes de l'ataxie locomotrice.

La syphilis joue un très grand rôle dans le développement de l'atrophie de la papille même ataxique, mais une fois qu'elle a pris naissance, y a-t-il possibilité de l'enrayer par les mercuriaux et l'iodure de potassium. En principe, on devrait espérer obtenir des résultats favorables, mais en pratique nous n'arrivons pas à des résultats satisfaisants.

Nous avons expérimenté depuis deux ans le cyanure de mercure et nous avons obtenus quelques résultats; dans d'autres cas le cyanure de mercure n'a rien fait. Peut-être, malgré l'existence d'antécédents spécifiques chez l'individu, l'ataxie et l'atrophie de la papille ne sont-elles pas consécutives à la syphilis.

D'autre part, il pourrait très bien se faire que les affections syphilitiques du système nerveux ne se modifient pas sous l'influence du mercure, mais que les préparations d'or amènent plus facilement des modifications dans les éléments nerveux affectés, d'autant plus que ce médicament administré à l'intérieur dans certaines formes graves de la syphilis, aurait amené des résultats favorables.

Toutes ces raisons nous ont décidé à avoir recours aux préparations d'or, d'argent et de platine en injections hypodermiques, en combinant ces métaux avec l'acide cyanhydrique.

Je me suis adressé à M. le professeur Frémy pour prendre son avis sur le mode de préparation de ces sels. Grâce à son extrême obligeance, j'ai pu obtenir des indications sur la composition de ces trois sels : Pour lui les trois sels d'or, de platine et d'argent sont très stables, à condition qu'ils soient employés en sels doubles : d'or et de sodium; de platine et de potassium; d'argent et de potassium.

M. Wurtz, de la pharmacie Mialhe, a eu la bonté de me préparer, d'après ces indications, les solutions suivantes titrées:

SOLUTION I

Cyanure de platine et de sodium.....	0,20 centigr.
Eau distillée.....	10 grammes.

SOLUTION II

Cyanure d'argent et de potassium.....	0,20 centigr.
Eau distillée.....	10 grammes.

SOLUTION III

Cyanure d'or et de potassium.....	0,20 centigr.
Eau distillée.....	10 grammes.

Depuis le mois de novembre dernier j'ai commencé à faire des injections hypodermiques de ces trois différentes solutions cyanhydriques dans les atrophies des papilles ataxiques chez un certain nombre de malades. Onze malades ont pu être suivis régulièrement et sur ces onze cas, j'ai obtenu trois fois des résultats très encourageants. Non seulement l'atrophie de la papille paraît être arrêtée, mais aussi, j'ai pu constater, chez certains d'entre eux, la cessation ou la diminution très rapide des douleurs fulgurantes.

Certainement on pourra m'objecter que cette amélioration n'est que passagère, et que rien ne prouve que ce ne soit la marche de la maladie elle-même, qui présente souvent ces rémittences. A cela je pourrai répondre, que si tous les phénomènes ataxiques peuvent s'arrêter dans leur évolution, l'atrophie de la papille ne s'arrête jamais ; et si j'ai pu obtenir un arrêt des troubles visuels de deux ou trois mois, ce n'est point un hasard, mais le résultat du traitement, car je n'ai jamais vu une atrophie des papilles ataxiques s'arrêter dans sa marche progressive, ne fut-ce que pour quelques semaines.

Dans une de mes précédentes communications, faite à la Société de biologie en 1881, j'avais recommandé le cyanure de mercure dans les atrophies des papilles ataxiques, de nature syphilitique. J'ai cité trois observations où la maladie a été arrêtée. Depuis, j'ai eu un quatrième fait semblable. Malheureusement, chez certains individus, le cyanure de mercure ne peut pas être administré ni longtemps, ni à des doses qui dépassent dix milligrammes. J'ai donc cherché dans ces cas, après l'usage plus ou moins prolongé du cyanure de

mercure à passer aux cyanures d'or ou d'argent. Là encore le cyanure d'or et le cyanure d'argent ont donné une certaine amélioration.

Un troisième fait prouve qu'on peut employer, dès le début, les injections de cyanure d'or, d'argent ou de platine avec un certain avantage chez les syphilitiques, sans un emploi préalable de cyanure de mercure.

Nous ne sommes, jusqu'à présent, qu'au début de ces recherches, et nous ne savons pas à laquelle de ces trois préparations on devra donner la préférence dans un cas donné. Je pense qu'en se basant sur les observations faites par Burq, Charcot et Dumont-Pallier, qui nous ont démontré que dans les affections, hystérique, par exemple, dans certains cas c'est l'or, dans d'autres c'est le cuivre ou le zinc qui exercent une action favorable; il est plus que probable que la même diversité d'action doit exister dans les affections organiques de la moelle et du nerf optique. L'avenir nous montrera s'il y a là possibilité de trouver des indications spéciales pour chacun de ces métaux. Dr GALEZOWSKI.

(*A suivre.*)

BIBLIOGRAPHIE

Précis théorique et pratique de l'examen de l'œil et de la vision, par M. CHAUVEL, professeur de clinique ophtalmologique à l'École du Val-de-Grâce.

La littérature ophtalmologique française est loin d'être riche en ouvrages du genre et du mérite de celui-ci, et nous félicitons sincèrement M. Chauvel d'avoir entrepris ce sujet et surtout de l'avoir traité si heureusement. La compétence de l'auteur dans les questions ophtalmologiques, jointe à une clarté d'exposition déjà remarquée dans les ouvrages antérieurs, lui ont permis d'écrire un livre que je considère comme le meilleur manuel que nous ayons aujourd'hui sur ce sujet.

L'ouvrage comprend 22 chapitres où sont étudiés tout ce qui est

relatif : à l'examen de l'œil et de ses annexes à la lumière naturelle, — au strabisme et aux paralysies musculaires — aux fonctions visuelles — à la réfraction, l'optométrie et l'ophtalmoscopie. Le dernier chapitre est consacré à l'examen de la vision au point de vue du service militaire.

M. Chauvel a évité le travers de ces auteurs qui, tout en écrivant un manuel, veulent néanmoins épuiser le sujet, et condensent dans un volume de 300 à 400 pages tout ce qui a été écrit sur la question le superflu comme le nécessaire, le mauvais comme le bon. Parmi les nombreux procédés qu'on a préconisés pour l'examen des fonctions visuelles, pour l'optométrie et l'ophtalmoscopie, plusieurs ne valent rien, d'autres ne sont qu'utilisables, quelques-uns seulement sont pratiques et d'une application constante. M. Chauvel a bien fait, à mon sens, d'élaguer les premiers, de signaler en quelques mots les seconds, et de n'insister que sur ceux du troisième ordre. Un ouvrage ainsi compris est éminemment pratique et le lecteur encore inexpérimenté trouve en lui un guide sûr. J'ajouterai que M. Chauvel a eu raison de joindre à son ouvrage un nombre considérable de figures; elles rendront plus facile l'étude de ces questions de réfraction et d'optométrie que la plupart des médecins trouvent toujours un peu délicates. J'ai vu enfin, avec plaisir, que l'auteur avait consacré tout un chapitre au procédé d'examen dit de kératoscopie. C'est la première fois que ce procédé d'examen (qui date cependant de 1874) est expliqué dans un ouvrage français; c'est un hommage rendu à celui qui l'a découvert, M. le professeur Coignet de Lille, et je suis heureux qu'il lui soit rendu par une plume aussi autorisée.

Dr Parent.

Les aveugles en France. — Un de nos confrères donne les détails suivants sur le nombre et le sort des aveugles en France :

On compte 28 000 aveugles, ne possédant aucune ressource, et dont 400 seulement reçoivent une éducation professionnelle.

200 environ sont élèves dans l'Institution nationale des jeunes aveugles, les autres sont répartis dans des établissements dus à l'initiative privée.

Il faut ajouter que la maison des Quinze-Vingts offre un refuge à 300 pensionnaires et distribue des secours à un certain nombre d'autres malheureux privés de la vue.

Au total, cela fait 1000 aveugles à qui l'on accorde les soins nécessaires et dont on assure la vie par le travail ou la charité.

Donc, 27 000 de ces infortunés, au moins, se trouvent livrés à la plus affreuse misère et sont absolument dans l'obligation de mendier ou de mourir de faim.

C'est à ce lamentable état de choses qu'il s'agit de remédier et, dans ce but, une société s'est formée qui a pour programme de créer des ateliers où seraient admis des aveugles qui deviendraient, après un temps d'apprentissage, capables d'exercer un métier manuel.

Une école professionnelle fonctionne déjà à Paris et les résultats obtenus sont des plus satisfaisants.

Cet atelier livre au commerce des chaises rempaillées, de la brosserie, de la vannerie, de la sparterie. Il a l'entretien des chaises des jardins publics, de plusieurs pensionnats et magasins de Paris. Il fournit de brosserie la plupart des grands hôtels et un grand nombre de maisons particulières.

Ce n'est là qu'un essai, une expérience des plus intéressantes, mais qui ne peut profiter immédiatement à un grand nombre d'infirmes. Le nombre des aveugles admis à cette école modèle est, en effet, limité jusqu'à ce jour à vingt-cinq, qui se renouvellent lorsque l'apprentissage est terminé. (*Union médicale.*)

Del Glaucoma, par F. Luis Oliveres de Boneu, à *Badajoz*. C'est le sujet d'une monographie que vient de publier l'auteur et dont il résume les principales études et théories faites sur le glaucome.

Il ne s'arrête pas là, mais il remarque très rationnellement celles qui le méritent et développe celles qui lui semblent être du côté de la vérité.

Le docteur Oliveres divise son travail en chapitres dont le premier a pour objet la *symptomatologie*. Nous ne signalerons pas tous ces différents phénomènes appartenant au glaucome simple, au glaucome aigu et au glaucome chronique irritatif, nous nous bornerons ici à indiquer tout bonnement l'explication que donne l'auteur du phénomène *presbytie* chez le glaucomateux. On sait bien que chez ces individus l'accommodation diminue son parcours et devient la presbytie un des premiers symptômes. Il y a donc lieu à croire que le cristallin devient moins élastique par suite de la pression intra-oculaire, et c'est l'opinion la plus répandue. Mais M. Oliveres explique la question d'une façon différente et donne à l'appui des raisons démonstratives. Il dit que la vraie cause du raccourcissement de l'accommodation est en rapport avec la compression qui s'exerce sur les filets ciliaires qui donnent l'influence nerveuse au muscle accommodateur tout en débilitant son pourvoi contractif; il y a tout simplement une fatigue musculaire par compression, de la même manière qu'il arrive dans tous les autres muscles. « Pour s'en convaincre il n'y a qu'à faire une paracentèse dans ces conditions-là, et nous verrons, dit-il, disparaître la presbyopie. »

Le diagnostic est traité à la suite, et après il rentre dans la question de l'étiologie, l'histoire et la nature de la maladie.

Entre toutes les différentes causes qui d'ordinaire sont admises comme pouvant occasionner le glaucome, c'est uniquement à la presbyopie, en ajoutant l'hypermétropie et la myopie, que l'auteur attribue une réelle importance étiologique.

En rentrant dans l'étude des diverses théories données pour expliquer la genèse de cette maladie, il passe en revue celle de de Græfe et Donders, celle de Cusco et Coccius et finalement celle appelée d'obstruction des voies de filtration appartenant à Leber et Weber.

Tout en exposant ces théories, l'auteur les réfute vigoureusement et dans tous les points, arrivant à la conclusion que la sérosité glaucomateuse est produite par les procès ciliaires congestionnés, d'où le rôle que jouent dans son développement la presbytie et l'hypermétropie par leurs efforts d'accommodation et même la myopie.

Dans le traitement, il combat d'une façon heureuse ladite cicatrice à filtration de Weber, et il prouve que l'iridectomie, la sclérotomie et l'iritomie guérissent le glaucome autant qu'elles amèneront le désengorgement des procès ciliaires. Donc, l'iritomie par le procédé de Weber modifié par l'auteur est ce qui tiendra la préférence.

Après quelques considérations sur le traitement pharmacologique où le docteur Oliveres étudie d'une manière assez complète les propriétés de l'ésérine et sa façon probable d'agir dans le glaucome, il finit son mémoire avec le traitement prophylactique qui, selon lui, à part le traitement général, ne doit être autre que les soins hygiéniques du muscle ciliaire.

Dr Aguilar.

Jequiriti dans le traitement des granulations. — Le Dr Osio (*de Madrid*), publie dans les numéros 1522 et 1523 du *Siglo Medico*, un article se rapportant à l'emploi du *jequiriti* dans le traitement de la conjonctivite granuleuse.

La première partie sert à l'auteur pour étudier le mode d'administration du médicament, et pour les questions qui se rapportent à l'usage des grains de l'*abrus precatorius*. Donc, d'un côté il a substitué des gouttes aux lavages employés par le docteur Wecker, car ceux-ci n'indiquent rien absolument relativement à la dose : d'un autre côté, et après avoir constaté l'apparition de l'ophtalmie jéquiritique, il se demande s'il agit dans tous les cas de la même façon ; s'il y a quelque chose à craindre avec son emploi ; s'il guérit la conjonctivite granuleuse ; tout en finissant par mettre en relief l'aphorisme qui suit : On ne peut pas donner pour guérie une con-

jonctivite granuleuse, sans qu'il se soit passé au moins six mois pendant lesquels s'est soutenue la guérison ou l'état physiologique de la conjonctivite, d'une façon permanente.

Dans la deuxième partie de son travail, le docteur Osio affirme qu'il n'a pas pu voir encore aucune vraie guérison du tracome de la conjonctive, que dans quelques cas, il a vu réellement s'éclaircir le pannus granuleux ; mais contrairement, et avec la franchise qui lui est propre, il met au jour d'autres cas dans lesquels il s'est produit des troubles du côté de la cornée. L'un d'eux, simplement par l'usage de la même macération qu'emploie Wecker ; d'autres par l'usage de la pommade de vaseline avec deux centigrammes de substance médicamenteuse. Le premier put être arrêté, mais dans le second, malgré tous les efforts possibles on ne put empêcher un phlegmon, un large leucome suivie d'une paracentèse par abcès et dernièrement dans un cas de sécheresse cornéenne qui ressemblait beaucoup au parchemin et qui s'ajouta au pannus préexistant.

Il faut bien remarquer que la dose employée en pommade ne dépassait pas deux centigrammes.

L'auteur termine son article en disant qu'il n'en veut pas à la médication jéquiritique, qu'il ne dit pas de la refuser, mais que de ses expériences il est obligé de tirer les conclusions suivantes :

1° Le *jequiriti* produit une ophtalmie purulente demi-diphtéritique, qui modifie d'une manière notable la conjonctivite granuleuse et le pannus qui en est la conséquence. La maladie reviendra-t-elle à son premier état, pour qu'il soit nécessaire de faire une deuxième ou troisième application du *abro*, et dans quelles couditions ? On ne le sait pas encore.

2° C'est bien loin d'être une médication inoffensive.

3° Son application est plus dangereuse quand la conjonctive est en partie disparue, et qu'il existe des ulcérations de la cornée.

4° Le jéquiriti, même après avoir développé tous ces effets, ne guérit pas la conjonctive granuleuse ni en un mois, ni en deux. Toute autre opinion est basée sur une erreur de diagnostic ou sur une complaisance clinique illusoire. Dr AGUILAR.

Du vertige, par M. le professeur LASSÈGUE. — Dans cette leçon, l'éminent professeur de la Pitié dont nous déplorons la mort fait remarquer que trois éléments existent dans le vertige type : le côté visuel, le côté physique et le côté mental. Dans le vertige rotatoire, le malade est immobile et tourne sans tourner. Il éprouve de la pesanteur de tête, des troubles gastriques, des vomissements, de la syncope et même tombe à terre. Du côté mental, la peur du vertige peut en devenir la cause. Tel est le vertige des altitudes. L'habitude suffit souvent pour corriger ce vertige.

Le vertige auriculaire non traumatique, dans lequel le malade se plaint de bourdonnements d'oreilles, de malaise, donne lieu à l'hésitation dans le diagnostic, car il est souvent le signe d'affections cérébrales. D'autres vertiges sont de cause toxique (tabac, alcool, belladone, etc., etc.), ou bien de cause stomacale (travail de la digestion, excès d'abstinence ou d'intempérance), de cause diathésique (goutte, rhumatisme). Quant au vertige épileptique, on ne doit pas le considérer comme un véritable vertige.

Pour M. le docteur Lassègue, le vertige type ne reconnait pas pour cause exclusive des troubles circulatoires cérébraux. Ce phénomène a son origine dans les yeux, et la sensation se communique au cerveau sans qu'il y ait lésion. (*Le Praticien*, p. 437, 11 septembre 1882.)

Traitement chirurgicale de la sclérite, par WICHERKIEWICZ. — Incision parallèle au bord cornéen, sur une étendue de 12 à 15 millimètres, dans la conjonctive recouvrant la tumeur. Raclage avec la curette tranchante (de Lüer) du tissu morbide sous-jacent, spongieux et très saignant, jusqu'aux parties saines de la sclérotique. — Adamück vante les incisions multiples dans la partie enflammée de la sclérotique. — Elles semblent convenir particulièrement dans la forme aiguë et subaiguë de la sclérite, où les vaisseaux inter et épiscléraux sont gorgés de sang et le tissu fort peu ramolli. — Dans les formes chroniques et plus avancées, où il s'est opéré une exsudation de lymphe plastique dans les mailles du tissu, quand la sclérotique est épaissie, hypertrophiée, et que son tissu se désagrège, le raclage mérite la préférence. (*Union médicale.*)

Mouvements des yeux provoqués par la pression sur l'oreille dans un cas d'otorrhée. — Le Dr Huglings Jackson, à la Société ophtalmologique d'Angleterre, relate un fait curieux :

Une femme de quarante-neuf ans souffrait d'une otorrhée du côté droit, depuis son enfance. Dernièrement elle fut prise d'accès de vertige et d'une gaieté inaccoutumée, d'un caractère spécial, ressemblant un peu à l'ivresse alcoolique. En pressant sur le tragus de l'oreille droite on provoquait certains mouvements précis des yeux : d'abord les yeux se dirigeaient lentement vers la gauche, puis revenaient à droite, par secousses : en même temps se manifestait un certain degré d'étourdissement et les objets semblaient se déplacer vers la gauche. Ce déplacement était synchronique avec le mouvement lent des yeux vers la gauche. Des injections furent pratiquées dans l'oreille, on fit prendre à la malade quelques doses de quinine, et

à la suite de ce traitement l'amélioration fut très sensible. La pression sur l'oreille n'amenait plus que des mouvements contraires presque insignifiants. Le Dr Jackson rappelle les recherches du Dr James, de Boston, d'après lesquelles les personnes sourdes ou dures d'oreilles auraient difficilement le vertige et ne seraient pas sujettes au mal de mer. Le procédé mentionné dans le cas précédent pourrait servir très utilement à éclaircir certains diagnostics douteux ; les résultats obtenus à diverses périodes de la maladie de l'oreille renseigneraient dans une certaine mesure sur l'état du mal. Le Dr Jackson a constaté, sans aucun doute possible, que les mouvements apparents des objets étaient synchroniques au mouvement lent des yeux et se produisaient dans la même direction. Le docteur Dujardin, qui a fait cette analyse dans le *Journal des sciences médicales* de Lille, ajoute la remarque suivante : « On pourrait rapprocher de ce fait curieux, le vertige oculaire provoqué, en appliquant sur le pavillon de chaque oreille les deux pôles d'une pile à courant assez énergique. Immédiatement la vision se trouble, les objets environnants semblent se déplacer : en meme temps on se sent porté à tomber du côté droit, ou sur le côté gauche, suivant le sens du courant. Appliquez les deux pôles de la même pile aux tempes, ou sur d'autres points de la tête, le même phénomène ne se produira pas; il faut donc admettre une influence spéciale du courant sur l'organe de l'ouïe. (*Journal des Sciences médicales* de Lille, avril 1883).

Conjonctivite rhumatismale. — M. Perrin lit à l'Académie une note sur la conjonctivite rhumatismale. Dans la séance du 17 janvier 1882, M. Perrin a communiqué un certain nombre de faits propres à faire admettre une forme de conjonctivite purulente qui serait due à l'évolution du rhumatisme. Cette forme se confond dans ses traits principaux, surtout au point de vue de la rapidité et de la gravité des accidents, avec celle que l'on désigne sous le nom de conjonctivite purulente blennorragique.

Depuis sa communication, M. Perrin a reçu, de divers côtés, des observations qui viennent confirmer sa manière de voir. C'est la lecture de ces observations qui fait l'objet de sa communication. Voici en quels termes M. Perrin les résume : Ces observations, prises à des sources diverses, s'ajoutent aux faits que j'ai précédemment soumis à l'Académie. Elles mettent hors de doute l'existence d'une forme de conjonctivite purulente ou catarrhale qui se développe sans contagion et sous l'action du rhumatisme. Cette forme de conjonctivite s'est montrée soit avant, soit pendant ou peu de temps après d'autres manifestations rhumatismales. Elle ressemble à l'ophtalmie blennorragique par la violence de l'attaque, par la

rapidité de l'évolution, par les dangers qu'elle fait courir à la cornée malgré le traitement local le mieux dirigé. Elle a dû le plus souvent être confondue avec elle.

La conjonctivite rhumatismale n'est pas toujours purulente ; elle affecte quelquefois la forme catarrhale. C'est elle qui vraisemblablement sert de point de départ à ces épidémies de catarrhes conjonctivaux qui s'observent dans les prisons, dans les écoles, dans les casernes, sur les bateaux, etc.

Dans toute conjonctivite purulente chez les rhumatisants ou dans toute conjonctivite purulente qui ne résulte pas d'une contagion reconnue, il est indiqué d'ajouter au traitement local l'usage des médicaments antirhumatismaux et spécialement le salycilate de soude.

Au traitement local par le nitrate d'argent sous la forme de crayon mitigé ou de solutions, il convient d'ajouter des lotions ou des pulvérisations très fréquentes avec de l'eau alcoolisée à 25 p. 100. (Académie de médecine, 17 avril 1883. *Gazette des hôpitaux.*)

M. Panas à la séance du 1er mai, déclare que ses propres observations ne lui semblent pas confirmer les faits avancés par M. Perrin, et qu'on doit se tenir sur une grande réserve à leur égard. Tout d'abord les malades donnent rarement des renseignements exacts relativement à l'étiologie blennorragique de l'ophtalmie, première objection à opposer à la manière de voir de M. Perrin. Ce n'est pas la seule cause d'erreur, il y en a d'autres parmi lesquelles M. Panas signale, en première ligne, certaines affections antérieures de la conjonctive pouvant donner à une conjonctivite vulgaire une forme grave spéciale. Ces affections sont : les granulations conjonctivales, les trachomes, les maladies de la paupière, les excoriations de la cornée qui donnent souvent lieu à ces graves ulcères serpigineux de la cornée. M. Panas ajoute qu'il est, du reste, complètement d'accord avec M. Perrin sur ce point que beaucoup d'ophtalmies catarrhales simples que l'on rattache habituellement à l'action banale du froid, sont véritablement d'origine rhumatismale.

M. Perrin rappelle avoir, dans sa première communication, mis un point d'interrogation relativement à cette variété de conjonctivite qu'il attribue au rhumatisme. Il a été plus affirmatif dans sa seconde communication parce qu'il a eu connaissance d'un nombre considérable de faits qui confirment cette manière de voir. Il ajoute qu'il s'agit des faits très bien observés.

Physiologie de la sensibilité chromatique. De la théorie d'Young en présence de nouvelles découvertes en astronomie

physique. — M. GIRAUD-TEULON lit, sous ce titre, un travail à l'Académie de médecine.

Le spectre solaire n'est pas un phénomène constamment fixe et identique à lui-même.

Formé par la superposition de deux spectres composants, obéissant chacun à un mode différent de dispersion, il varie, en chaque région, d'éclat relatif avec l'angle de cette dispersion.

Deux spectres ne peuvent donc fournir des objets d'étude comparative que sous la condition expresse de l'identité de l'angle de dispersion : condition que les observations passées n'indiquent pas avoir été constamment remplie.

D'autre part, contrairement à l'hypothèse implicite qui a présidé jusqu'ici aux études physiologiques sur la lumière, la composition et l'éclat des radiations solaires sont tout autre chose que constants. L'un et l'autre varient au contraire avec grande fréquence et souvent même dans le cours d'une seule séance expérimentale.

Ces faits expliquent suffisamment les incertitudes et les divergences qui caractérisent les observations produites jusqu'à ce jour pour la détermination de la valeur soit lumineuse, soit chromatique d'une région quelconque du spectre.

L'astronomie physique nous apprend encore que la lumière cosmique offre un éclat d'autant plus vif et d'autant plus blanc que son spectre contient un moindre nombre d'éléments chromatiques.

Ce fait confirme pleinement la proposition de M. le docteur Charpentier quant au rôle réel des complémentaires. Lors de la production de la sensation blanche, les éléments chromatiques, loin de se combiner par addition, s'annulent ou se composent réciproquement.

Ces enseignements nouveaux, d'ordre exclusiuement physique, ajoutent leur poids aux considérations purement physiologiques qui s'opposent à la conservation de la théorie d'Young; ils démontrent la nécessité de reprendre une route imprudemment abandonnée et de ramener l'étude physiologique des sensations chromatiques sur le terrain commun à tous les autres départements sensoriels.

(*Bulletins de l'Académie de médecine*, août 1882.)

Les radiations ultra-violettes et la rétine, par M. CHARDONNET. — Cet éminent physicien vient de faire sur les radiations ultra-violettes du spectre solaire, une série d'expériences qui intéressent le médecin et le physiologiste. On sait qu'un faisceau de lumière blanche passant à travers un prisme de verre est décomposé en un certain nombre de rayons de couleur et de réfran-

gibilité différentes. Les principales couleurs sont au nombre de sept : — violet, indigo, bleu, vert, jaune, orangé, rouge — et la refrangibilité augmente à partir du rouge jusqu'au violet. Telle fut la découverte de Newton. L'étude du spectre solaire reprise ensuite montra que ce spectre s'étend beaucoup plus loin que Newton ne l'avait indiqué ; en un mot qu'il existe des radiations intra-rouges et des radiations ultra-violettes. Mais ces deux dernières catégories n'affectent pas l'œil, en sorte que le *spectre visible* possède bien les limites assignées par Newton. On s'assure de l'existence des radiations intra-rouges qui constituent le *spectre calorifique*, au moyen d'un thermomètre, lequel placé dans cette partie du spectre invisible accuse une augmentation de température.

Les rayons ultra-violets qui forment le *spectre chimique* sont mis en évidence au moyen d'une plaque photographique dont le sel d'argent est décomposé, ce qui donne une photographie de cette partie du spectre. Plus on s'éloigne du violet, jusqu'à une certaine limite, plus les radiations deviennent capables de provoquer des réactions chimiques d'où résulte le cliché photographique. D'une manière générale, les radiations visible sont intéressantes mais bien moins importantes que les radiations invisibles ultra-violettes et autres.

Parmi les corps lumineux, il en est, comme l'arc voltaïque qui jaillit entre les deux charbons sous l'influence du courant électrique, qui émettent des radiations ultra-violettes beaucoup plus étendues que celles qu'envoie le soleil lui-même.

Les miroirs argentés obtenus en déposant une mince couche d'argent sur une lame de cristal jouissent de la singulière propriété, découverte par M. Stokes, de laisser passer, filtrer en quelque sorte, les radiations ultra-violettes.

Imaginons une chambre munie d'une fenêtre, formée d'une lame de cristal recouverte extérieurement par une couche d'argent. Plaçons vis à vis de la fenêtre et à l'extérieur un objet quelconque éclairé par le soleil ou mieux l'arc voltaïque, et à l'intérieur une plaque photographique. Il sera possible d'obtenir un portrait de l'objet à travers la fenêtre opaque, parce que les radiations qui seules agissent en photographie sont les ultra-violettes et que ces radiations traversent la fenêtre argentée. M. de Chardonnet a recherché quelle action les radiations ultra-violettes pouvaient exercer sur les milieux de l'œil.

D'une manière normale, les radiations ultra-violettes n'affectent pas l'œil, ce qui peut tenir à deux causes : ou bien ces radiations sont absorbées par les milieux transparents de l'œil placés en avant de la rétine, ou bien cette membrane est insensible à leur action. Les expériences faites sur les animaux ont prouvé que les

radiations ultra-violettes franchissent la cornée et l'humeur vitrée, mais sont absolument interceptées par le cristallin.

Pour savoir en définitive le rôle joué par la rétine, M. de Chardonnet eut recours à deux personnes ayant subi l'extraction du cristallin. Il plaça ces personnes derrière une glace argentée devant laquelle était un arc voltaïque. Les opérés, en décrivant la forme et les mouvements de l'arc dont ils n'avaient, avant l'expérience aucune idée, ont prouvé que les radiations ultra-violettes avaient impressionné leur rétine.

Donc la rétine est sensible aux radiations ultra-violettes : seulement dans les conditions ordinaires, ces radiations sont interceptées par le cristallin (*La France médicale*).

Dr F. Genevoix.

Tumeur dermoïde congénitale. — M. Poncet a fait un rapport à la Société de chirurgie sur une observation de M. Brière (du Havre) relative à un cas de tumeur dermoïde congénitale. Il s'agit d'un enfant de trois jours qui portait, sur la joue gauche, une tumeur du volume d'une noisette. Les paupières de l'œil gauche se fermaient spasmodiquement; la tumeur envoyait sur l'œil un prolongement en forme de cordon. Le tiers interne seul de la cornée existait, il n'y avait également que le tiers de la totalité de l'iris, il n'y avait pas de pupille.

L'examen histologique de cette tumeur, fait par M. Poncet, a montré qu'elle présentait tous les éléments constitutifs de la peau; dans le cordon se trouvaient une artériole, une veine et un tronc nerveux. C'était, en un mot, une tumeur dermoïde congénitale. L'examen microscopique avait confirmé le diagnostic clinique.

(*Gazette des Hôpitaux.*)

Des différences qui existent entre l'atropine et la daturine. par *Pœhl.* — On sait que Plauta regardait ces deux alcaloïdes comme chimiquement identiques, parce qu'il pensait que leurs compositions chimiques étaient les mêmes aussi bien que leurs réactions et leurs propriétés physiologiques. Cette manière de voir fut généralement acceptée, malgré les travaux de Schreff, Lemaître, Bouchardat, démontrant qu'il existait des différences importantes entre ce qu'on appelle préparations belladonées. Von Hager attribuait l'activité plus grande de l'atropine anglaise à la présence d'une grande quantité d'impuretés, sous forme de belladonine. Erhardt, cependant, a démontré que l'atropine et la daturine se cristallisent différemment; et *Pœhl* vient nous apprendre maintenant que leurs propriétés optiques ne sont pas les mêmes, la daturine déviant le plan de polarisation à gauche, tandis que l'atropine n'agit pas sur

lui. D'autre part, leurs réactions ne sont pas identiques, les sels d'atropine sont précipités par le chlorure de platine, mais non ceux de daturine. L'inverse est obtenu avec l'acide picrique, qui précipite seulement les sels de daturine. C'est pourquoi Pœhl regarde ces deux substances comme tout à fait distinctes. (*Deutsche Zeitschrift f. prakt. Medicin.*)

Dr Galezowski.

Hygiène de la vue chez les typographes, par le Dr Motais (brochure in-8°.) — Tel est le titre d'une très intéressante conférence de notre confrère d'Angers. Après avoir procédé à un examen de tous les typographes qui ont bien voulu se prêter à ses investigations, le Dr Motais a établi que sur 97 sujets, 10 seulement présentaient des yeux normaux. Dans la catégorie des yeux défectueux se rencontraient 31 myopes, 21 hypermétropes, 30 astigmates et 5 lésions diverses. Contrairement à ce qui existait pour l'hypermétropie et l'astigmatisme, la myopie ne pouvait être mise sur le compte de l'hérédité, car elle n'avait été retrouvée qu'une fois chez un ascendant. La nature de ses travaux expose tout particulièrement le typographe au développement de cette maladie de l'œil ; ainsi M. Motais n'a pas trouvé de myopes (sauf une exception) chez ceux qui n'étaient pas entrés dans la typographie depuis deux ans au moins. Pour les trois quarts des cas, le degré de myopie était d'autant plus élevé que les années dans la profession étaient plus nombreuses. Il a été noté ordinairement une différence, entre l'examen du soir et celui du midi, de 0,5 et parfois 1 dioptrie. Il y avait donc après les travaux de la journée et surtout du soir un spasme de l'accommodation, une myopie transitoire, prélude d'une myopie permanente.

Étudiant le travail de la typographie, M. Motais établit que les yeux sont soumis à des travaux fatigants chez les compositeurs, les imprimeurs-mécaniciens, les correcteurs et les écrivains lithographes, c'est-à-dire chez les neuf dixièmes des ouvriers employés dans une imprimerie. Comme règles d'hygiène, il est prescrit aux parents, avant d'engager les enfants à choisir la profession de typographe, de consulter un médecin sur la santé en général et plus encore sur la santé des yeux des candidats. Aux ouvriers il est recommandé de ne pas travailler plusieurs heures de suite d'une manière continue; mais de se reposer souvent, tous les quarts d'heure par exemple, en fermant les paupières ou en laissant errer la vue, ne fut-ce qu'une demi-minute sans fixer aucun objet. Dans les loisirs que laisse la profession, il est interdit de passer son temps dans un espace clos, mais bien au grand air, à la campagne, en se livrant à un exercice du corps qui repose la vue en suspendant tout

effort d'accommodation. Des lunettes devront être portées dès que le besoin s'en fera sentir; mais le choix en sera toujours fait d'après les indications du médecin. Les ablutions froides sur les yeux et la figure auront le grand avantage d'éviter les congestions de la choroïde et de délivrer l'ouvrier des poussières métalliques qui s'attachent aux paupières, au nez, aux lèvres. Toutefois, il est curieux de noter la rareté des accidents saturnins chez les typographes, bien qu'il soit admis qu'aucun chat puisse jamais vivre dans une imprimerie, cet animal succombant promptement à des accidents de plomb.

La question de l'éclairage est étudiée avec soin, et voici les conclusions auxquelles arrive, sur ce point, le Dr Metais : l'éclairage naturel sera bilatéral arrivant par des baies larges et hautes, l'éclairage principal venant du côté gauche. La lumière sera suffisante et même abondante à la place la moins favorisée de la salle. L'éclairage artificiel se fera par la lumière électrique aux foyers puissants placés à une hauteur suffisante ou, de préférence, avec la lumière divisée des lampes Edison ou autres. A défaut de la lumière électrique, l'éclairage aura lieu au gaz avec des becs entourés de verres légèrement bleus, recouverts d'abats-jour et placés à un mètre au moins au-dessus de l'ouvrier. Dans ce dernier cas, les dimensions de l'atelier devraient être très étendues, surtout en hauteur, et la ventilation largement pratiquée. (*Journal de médecine de Paris.*)

Dr Gillet de Grandmont.

Blépharite chronique tuberculeuse. — M. Gérin-Roze communique la note suivante à la Société médicale des Hôpitaux.

Dans le courant de cette année, j'ai eu l'honneur de vous présenter un homme atteint de tuberculisation de la muqueuse palpébrale. Plusieurs d'entre vous ayant fait des réserves sur la nature tuberculeuse des granulations qui caractérisent cette variété nouvelle de la blépharite, j'ai suivi mon malade jusqu'à la mort, et ai pu en pratiquer l'autopsie.

L'examen histologique a confirmé mes prévisions; ce dont vous pourrez vous assurer, en écoutant la fin de l'observation dont la première partie vous a été communiquée dans la séance du 10 février dernier.

J'ai pris soin d'apporter à l'appui de mon assertion des préparations micrographiques faites par M. Luc, mon interne, qui s'est associé à mes recherches dans cette circonstance.

Il me semble donc scientifiquement établi que la granulation tuberculeuse peut se développer dans la muqueuse palpébrale, aussi bien que dans les autres tissus; ce qui d'ailleurs pouvait être prévu par l'analogie.

Le 10 février, les membres de la Société ont pu constater *de visu* que le nommé Frigaux était atteint de tuberculose du poumon, du larynx, et d'une blépharite granulo-ulcéreuse du côté droit.

Du 10 février au 13 mai, l'état du malade se compliqua de l'apparition de divers abcès, à marche lente, dont l'ouverture resta fistuleuse jusqu'à la mort. Aucun de ces abcès n'avait de rapport avec une altération quelconque des os ou des articulations sous-jacents. Ils se comportèrent comme des abcès froids. L'examen microscopique de leur paroi, fait après la mort, ne permit pas d'y découvrir de tubercules.

L'un de ces abcès s'était développé sur la face dorsale du pied gauche. Il fut ouvert le 15 mai et donna issue à du pus granuleux et mal lié. Un peu de ce pus fut introduit dans la chambre antérieure des deux yeux et dans l'épaisseur de la cornée gauche d'un fort lapin. Au bout de quelques jours, l'œil gauche se vida. Puis l'œil droit redevint transparent; et le lapin guérit sans être devenu tuberculeux.

14 juin. Les signes de la tuberculisation du poumon et du larynx s'accentuent. Le cornage, l'aphonie et la dysphagie sont plus marqués.

L'examen des yeux donne les résultats suivants :

Œil droit. — La conjonctive a une teinte rouge vif. Les ulcérations, toujours limitées à la paupière supérieure, sont agrandies au-dessus du bord supérieur du cartilage tarse, la muqueuse est convertie en une vaste ulcération à fond grisâtre, granuleux, parsemé de points jaunâtres avec suintement purulent. Au-dessous de cette vaste ulcération mal délimitée s'en rencontre une autre correspondant à la portion tarsienne de la paupière. Elle est grosse comme une lentille, et offre l'aspect granuleux et la coloration gris jaunâtre de la précédente.

Œil gauche. — L'œil gauche commence à se prendre. La conjonctive injectée présente, à sa partie moyenne, une élévation grosse comme une tête d'épingle avec un point jaunâtre au sommet : picotements, sensation de gravier.

8 juillet. Établissement de la cachexie. Dysphagie extrême. Fièvre hectique. Diarrhée. Affaiblissement progressif jusqu'à la mort, survenue le 6 août.

Autopsie (Note fournie par M. Luc, interne du service).

Poumons. Cavernes aux deux sommets. Infiltration généralisée de granulations tuberculeuses paraissant d'origine récente.

Larynx. La muqueuse est transformée en une vaste ulcération suppurante. L'épiglotte a la forme d'un gros bourrelet rouge, ratatiné.

Les cordes vocales supérieures et inférieures sont tuméfiées et déchiquetées. La glotte est œdématiée.

Au voisinage du cartilage arythénoïde gauche, on trouve un clapier plein de pus, au fond duquel se voit une portion du cartilage cricoïde noirâtre et ossifié. Sur les portions restées cartilagineuses, bon nombre de corpuscules sont en voie de multiplication. D'autres contiennent des gouttelettes graisseuses. En outre, la substance cartilagineuse est infiltrée de granulations graisseuses.

Paupières. Après avoir successivement trempé dans le liquide de Muller, dans la gomme et dans l'alcool, les paupières ont subi des coupes perpendiculaires à leur bord libre.

Sur ces coupes, colorées au picro-carminate, on retrouve les diverses couches de la région. Les lésions sont limitées à la muqueuse. Au niveau de l'ulcération, elles se terminent par un bord irrégulier où les papilles, encore visibles, sont privées de leur épithélium. La muqueuse est infiltrée de jeunes cellules et de granulation tuberculeuse parfaitement ronde, jaunâtre, ayant la dimension d'une tête d'épingle et formée de tissu granuleux sans cellule géante.

En résumé, Frigaux nous fournit un bel exemple de tuberculose généralisée ayant envahi successivement l'appareil respiratoire et les paupières, et s'étant accompagnée d'abcès multiples superficiels dont la nature tuberculeuse probable n'a pu être absolument démontrée.

C'est, je crois, la première observation avec autopsie de tuberlose des paupières. (*Union médicale*, 4 mars 1883.)

M. Badal a lu à la séance du 6 avril de la Société de médecine et de chirurgie de Bordeaux, un travail sur ce sujet : **Traitement du glaucome par l'élongation du nerf nasale externe.**

Ce travail, dont nous avons déjà rendu un compte rendu de la Société de chirurgie de Paris a soulevé une intéressante discussion que nous reproduisons.

M. Armaignac. Le titre du travail de notre collègue ne répond pas, ce me semble, à la description qu'il vient de nous faire. Il ne s'agit pas, en effet, d'une élongation simple, mais bien d'une élongation suivie d'arrachement. En second lieu, je désirerais savoir si l'opération est une guérison du glaucome lui-même ou des douleurs glaucomateuses?

M. Badal. La première observation de M. Armaignac est parfaitement exacte, et je ferai la modification demandée. Je dois dire que je n'ai pas d'ailleurs d'opinion arrêtée sur l'élongation pure ou simple ou suivie d'arrachement. On a bien discuté à la Société de chirurgien ce qui valait le mieux; mais la question est pendante.

Cependant il ne faudrait pas croire qu'une simple résection suffise, il faut encore faire de la traction. Quant à l'arrachement, tout dépend des cas et des régions où l'on opère. Pour le sus-orbitaire et pour le sous-orbitraire, la question n'est pas très importante. Pour le frontal et surtout le nasal, elle l'est moins encore, les régions innervées par ces rameaux étant de peu d'étendue et d'un usage assez restreint. On peut aussi, je crois, produire la guérison sans élongation. Mais tous ces points sont encore à étudier. Il n'y a pas assez longtemps encore qu'on s'en occupe.

Pour répondre à la seconde observation de notre confrère, je dirai que j'ai échoué dans les cas de glaucome chronique simple où il n'y avait pas de douleur. Mais la sclérotomie et l'iridectomie avaient également échoué.

Dans les glaucomes aigus, j'ai été également peu favorisé. Mes malades, lorsque je les ai vus pour la première fois avaient perdu la vue depuis déjà longtemps. Mais, en revanche, j'ai un cas de perte récente de la vision où j'ai obtenu une guérison complète. Dans les autres cas, j'ai fait simplement disparaître la douleur. C'est dans un glaucome aigu consécutif à une kératite que j'ai remporté mon succès. Maintenant, dans le glaucome type, aurions-nous le même résultat? C'est ce que je désirerais savoir et ce que je vais m'efforcer de trouver. Mon but en ce moment est uniquement de provoquer des travaux dans ce sens.

M. Armaignac. Nous devons évidemment remercier M. Badal de l'heureuse idée dont il a été le promoteur. Mais son heureux cas me paraît discutable. L'amélioration de la vue chez son malade n'est peut-être bien venue qu'avec la guérison de l'ulcère de la cornée provoqué par la kératite.

M. Badal. Notre malade avait un glaucome des plus nets. Quant à l'ulcération de la cornée, elle était très légère et ne pouvait qu'affaiblir simplement l'acuité visuelle. Il est vrai que ce n'était pas là un glaucome spontané; mais encore une fois je ne demande pas mieux qu'on m'en montre pour savoir à quoi m'en tenir sur la méthode en cette occurrence.

M. Armaignac. Dès lors je ferai remarquer que le titre du travail de M. Badal est encore défectueux, car c'est traitement et non guérison du glaucome qu'il faut l'énoncer.

M. Saint-Philippe. Les suites prochaines des opérations de M. Badal ont été très bonnes; mais nous ne savons pas quelles en seront les suites éloignées. Si je m'introduis dans ce débat, c'est pour rapprocher de ces faits ceux d'élongation du sciatique dans l'ataxie. Nous savons tous l'enthousiasme qui a accueilli les débuts de cette opération, et plus tard on s'est aperçu qu'il s'était produit des troubles nombreux et variés du côté de la plaie et du côté des

centres nerveux. C'est à ce point que M. Lépine lui-même se contente aujourd'hui de recommander la flexion forcée du membre. Aussi serait-il bon, pour avoir une opinion définitivement assise, que M. Badal revît ses malades.

M. Georges Martin. Je voulais parler dans le même sens que M. Saint-Philippe, et je désirerais en outre poser à M. Badal deux questions :

Et d'abord, quelle opération préférerait-il pratiquer chez un malade ayant une acuité de $\frac{1}{2}$ et un glaucome chronique inflammatoire ?

En second lieu, je voudrais savoir quel est la longueur du nerf arraché dans le procédé que prône notre collègue ?

M. Badal. Tous mes malades n'ont pas reparu. Un d'eux, qui avait un glaucome chronique irritatif et à qui j'avais déjà élongé le nasal, a eu au bout de huit jours une nouvelle crise douloureuse, pour laquelle j'ai fait l'élongation du nasal sus-orbitaire. Pour répondre aux deux questions de M. Martin, je vous dirai en premier lieu que j'ai une confiance absolue dans l'opération dont je viens de vous entretenir. En effet, quand on pratique l'iridectomie, on a immédiatement ou un succès ou un insuccès, qui tous deux se maintiennent généralement. Pourquoi ne pas faire la même supposition pour l'élongation ? Cette dernière ne présente pas, en outre les accidents nombreux des autres moyens chirurgicaux. Mais, encore une fois, il y a trop peu de temps que cette question est à l'ordre du jour, et je ne vous ai communiqué mes observations que pour prendre date.

Quant à l'élongation nerveuse, elle est en général d'un ou deux centimètres, et comme le nerf ne revient pas à sa place et qu'il en résulte alors une petite tumeur tant soit peu douloureuse, il est préférable, après avoir élongé, de faire l'arrachement.

Pour le sous-orbitaire, la traction est équivalente à 5 kilogrammes à peu près. Pour le nasal, quelques centaines de grammes suffisent. (*Journal de méd. de Bordeaux.*)

Epicheliioma papilliforme de la paupière. — M. Haltenhoff a présenté à la Société médicale de Genève, dans la séance du 7 mars 1883, une malade qui était atteinte d'un *épithélioma papilliforme* siégeant sur la paupière supérieure droite et ayant même attaqué une partie de sa conjonctive. Il en a fait l'ablation et a reconstitué une paupière supérieure en prenant sur le front un large lambeau à double pédicule d'après le procédé de Bontinelli. L'état de la malade est des plus satisfaisant, la soudure du lambeau et de la conjonctive est faite. M. Haltenhoff attire l'attention

de la Société sur le fait que quoiqu'il ait pris un lambeau excessivement grand, la nouvelle paupière est plutôt un peu trop petite, à cause de la rétraction considérable qu'il a subi (*Revue méd. de la Suisse romande*).

Transplantation de la conjonctive du lapin dans un ankyloblépharon. — Dans une des séances précédentes le Dr Haltenhoff a fait une une communication d'une très grande importance. Il a pratiqué avec une très grande habileté, sur un enfant dont les paupières de l'œil droit, à la suite d'une brûlure avec une baguette de fer rougi, s'étaient soudées de manière à former ce qu'on appelle un *ankyloblepharon*, une transplantation de conjonctive de lapin de manière à prévenir le récollement des deux paupières, une fois la séparation produite par un instrument tranchant. Cette opération, d'origine relativement récente et qui n'est pas de celles que l'on est appelé à pratiquer journellement, a eu un résultat absolument satisfaisant et l'enfant dont il s'agit a pu retrouver l'usage de l'œil, du reste parfaitement sain qui se trouvait caché derrière ce voile membraneux impénétrable. Depuis la présentation de ce malade, M. Haltenhoff a eu l'occasion de pratiquer encore sur le même œil une seconde opération pour remédier à un assez fort symblépharon, et cette seconde opération a également eu l'effet favorable de compléter le résultat déjà remarquable de la première. (*Revue médicale de la Suisse romande*, avril 1883.)

Cas d'hémorragie par le canal lacrymal pendant une épistaxis. — Le Dr Hoadley Gabb vient de publier l'observation suivante. M. S..., âgé de cinquante ans, atteint d'une affection mitrale avec albuminurie, s'exposa à un refroidissement à la suite duquel il eut une bronchite avec accès de toux spasmodique, pendant une quinte, il survint une épistaxis très abondante, surtout à droite. On put l'arrêter facilement en faisant le tamponnement. Au bout de deux ou trois heures, une nouvelle quinte vint faire reparaître l'hémorragie, qui se produisit non seulement par les fosses nasales, mais aussi par le canal lacrymal ; celle-ci ne cessa que quand l'épistaxis fut elle-même arrêtée. (*British Med. Journal*, 14 avril 1883.)

Un cas d'amaurose après un hématemèse, par le Dr Hoffmann. — Un homme âgé de quarante-sept ans se présenta à la clinique le 26 novembre 1882, qui il y a quinze semaines a eu des hématemèses et des troubles de la vue passagers. Quelques jours après des nouveaux vomissements de sang, et deux jours après il est survenu une cécité absolue des deux yeux, peu à peu la vue est re-

venue en partie. A l'examen on constate la pupille gauche un peu plus large que ladroite, mais les deux se contractent. La papille optique gauche est pâle on n'aperçoit plus de vaisseaux capillaires à l'image droite et. Les autres vaisseaux sont normaux, les artères un peu amincies. La papille droite était un peu plus pâle qu'à l'état normal la moitié supérieure apparaît un peu blanche tandis que la moitié inférieure conserve une apparence normale, mais au pourtour on voit des stries rayonnant. L'acuité visuelle à droite est de $\frac{6}{18}$, et le malade peut lire difficilement les gros caractères; l'œil gauche distingue à peine les mouvements de la main. Le champ visuel de l'œil droit était perdu à sa partie inférieure, et rétracté partout ailleurs. Le diagnostic était porté d'une atrophie des papilles. Le régime tonique fortifiant et les injections de strychnine amenèrent une amélioration.

La pathogénie de ces cas est encore peu connue, Fries et Litten classent tous ces cas dans deux classes, la cécité venant subitement et la cécité venant plusieurs semaines après, dans les premiers cas il y avait des hémorragies dans les centres ou les nerfs; dans les seconds il se produisait des névrites optiques, comme c'est aussi l'opinion de Hirschberg (*Klin. Monnatsbl.*, mai 1883, p. 171).

Dr Galezowski.

NOUVELLES

Notre éminent collaborateur, le professeur Richet vient de remporter un éclatant succès à l'Académie des sciences; il a été élu membre dans la section de médecine et de chirurgie. Cinq candidats se sont présentés aux suffrages de l'Académie : ce sont Alphonse Guérin, Jules Guérin, Richet, Brown-Séquard et Sappey. Au deuxième tour de scrutin, l'illustre professeur de l'Hôtel-Dieu a été élu par 33 voix sur 58 votants. La savante compagnie a fait une œuvre équitable, et mettant à la place de Sédillot un des maîtres le plus justement honorés de la chirurgie française.

Le gérant : Germer Baillière.

Imprimeries réunies, B, Puteaux

PARALYSIE SIMULTANÉE

DES DEUX MOTEURS OCULAIRES COMMUNS, PAR NICOTINISME

Par le docteur J. FONTAN (de Toulon)

La paralysie simultanée des deux moteurs oculaires communs est tellement rare que les auteurs ne se sont pas préoccupés de sa description.

A peine en trouve-t-on quelques observations isolées dans la science. C'est ce qui m'engage à publier la relation du fait suivant, intéressant aussi à cause de son origine toxique.

Observation. — Le 12 décembre 1882, M. L... se présente avec un strabisme externe de l'œil gauche, une diplopie très pénible, des vertiges, des céphalées, etc... qui sont notés en détail.

Mais, auparavant, quelques mots sur les conditions étiologiques complexes de ces troubles nerveux.

M. L..., qui occupe un rang honorable dans une carrière libérale, qu'il a du reste à peu près cessé d'exercer depuis quelques années, est âgé de 48 ans. Sa santé est délabrée par des voyages dans les climats torrides et par des excès de diverses natures. Atteint de dysentérie des pays chauds, de dyspepsie et d'anémie consécutive, il s'adonne depuis quelque temps à l'usage exagéré des boissons alcooliques. J'ai même acquis la certitude, quoique l'interrogatoire n'ait pu porter sur ce point délicat, qu'il avait été vu en état d'ivresse quelques jours avant l'invasion brusque de la paralysie dont il se plaint. En outre, M. L... qui vit très solitairement, fait un usage vraiment immodéré de la pipe : il fume pour 0^{gr},75 de tabac caporal par jour, sans compter quelques londrès, et pour obéir à des conseils qui lui ont été donnés, il n'est jamais arrivé à fumer moins de 0^{gr},25 par jour.

Il raconte que la diplopie a apparu brusquement, à son réveil, la veille au matin. La paupière gauche étant abaissée

et flasque sur le globe oculaire, il ne se méprit pas sur l'existence d'une paralysie et vint aussitôt consulter.

Le ptosis est complet; le malade ne réussit à voir de l'œil gauche qu'en renversant fortement la tête en arrière. La paupière ne peut en rien obéir à ses efforts et soulevée avec le doigt, elle retombe lentement. En la relevant, on constate à première vue un strabisme externe marqué et on est frappé de ce fait que l'œil droit paraît aussi prendre une certaine part dans la divergence des axes. La pupille de l'œil droit est dirigée directement en avant; celle de l'œil gauche est fixée en dehors et en haut, quand l'œil est au repos, tandis qu'elle descend pour regarder un peu en bas, sans venir en dedans quand le malade fait un effort de convergence. Ce mouvement à peine ébauché, l'œil retombe dans sa position de paralysie et le malade déclare que cet effort le fatigue beaucoup.

Les deux pupilles sont contractées également et plus que celles de toute autre personne exposée à la même lumière. En faisant regarder M. L... dans un demi-jour, les pupilles se dilatent très peu. Elles sont donc plutôt contracturées que contractées et je reviendrai plus tard sur la portée possible de ce trouble.

L'étude de la diplopie est faite avec le verre rouge; elle donne les résultats suivants : La bougie placée en face et à 5 mètres est vue double, la flamme rouge se trouvant à quelques centimètres à droite et en-dessous de la flamme blanche.

Pour que les deux images arrivent à se confondre, il faut faire fixer en ligne droite un objet très éloigné; et l'expérience de la bougie promenée à quelques mètres soit vers la droite, soit vers la gauche de l'observé, donne constamment lieu à la même diplopie croisée.

Si l'observateur suit attentivement les mouvements conjugués des deux yeux pendant ces diverses manœuvres, il constate que la pupille droite, ne peut pas suivre la bougie portée vers la gauche au-delà de la position normale de l'œil dans l'orbite. Il en résulte que le droit interne est paralysé à droite comme à gauche. Mais, les autres muscles animés par le mo-

teur oculaire commun sont intacts du côté droit, et les mouvements d'abaissement ou d'élévation de l'œil se font bien. Du côté gauche, ils sont tous paralysés et la diplopie croisée se révèle dans toutes les positions de la bougie portée à droite, soit en haut, soit en bas. En faisant regarder au malade un barreau vertical placé, soit au niveau de l'horizon, soit au-dessous, on obtient des réponses très incertaines. Mais en portant ce barreau, toujours vertical, au-dessus de l'horizon et vers la droite, les deux images deviennent distinctes. Celle qui est vue à droite (croisée) est inclinée de bas en haut et de dedans en dehors, de manière à former un V ouvert en haut avec l'image gauche.

Le malade peut, par un effort pénible, modifier quelque peu la situation de ces images, mais il y renonce presque aussitôt en se déclarant pris de vertige. Si on le force à regarder attentivement un objet en soulevant la paupière gauche, ou si on le fait marcher dans cet état, il chancelle, voyant les objets tourner autour de lui. Ce sentiment est tel qu'il maintient sa paupière gauche abaissée avec la main, quoiqu'il n'en ait pas besoin, par crainte de recevoir de ce côté quelques rayons lumineux.

Même dans ces conditions, ne se servant que de l'œil droit, il se dirige avec hésitation tenant la tête tournée du côté gauche, sans doute afin que l'œil ait un champ de mobilité praticable à droite et à gauche du sens dans lequel il marche.

Très frappé de son état, M. L... se plaint encore d'inappétence, de céphalalgie, d'insomnie et de troubles digestifs. Il attribue volontiers une partie de ces malaises au tabac et paraît résolu à en réduire fortement la consommation.

Il est prescrit : légers purgatifs, — eau de Vichy, pepsine, — iodure de potassium, 1 gramme. — En outre, on recommande le port d'un lorgnon avec verre opaque du côté gauche.

Le 1er janvier, il n'y a aucun changement sensible dans l'état des deux yeux. L'examen qui est refait à peu près toutes les semaines donne des résultats identiques. La diplopie est toujours aussi accusée, les vertiges aussi gênants.

L'état général, cependant, s'est un peu amélioré. Les céphalalgies temporales, notamment, ont disparu.

Même régime; on porte la dose d'iodure de potassium à 1gr. 50, puis à 2 gr. et 3 grammes.

Le 15 janvier l'état étant toujours le même, l'iodure de potassium est élevé à 4 grammes.

Le 4 février, on note une légère amélioration que le malade n'a pas lui-même remarquée. Le ptosis est moindre; le strabisme paraît moins prononcé; la rotation de l'œil droit en dedans commence à se faire; mais l'œil gauche n'a subi aucun changement.

La diplopie recherchée encore avec le verre rouge, est un peu moins accusée quand on porte la bougie à gauche, c'est-à-dire quand elle est due à l'œil droit. L'état de l'œil gauche n'a donc pas changé, si ce n'est quant à la paupière. Les pupilles sont toujours très atrésiées. Les vertiges augmentent d'intensité, parce que l'occlusion de l'œil n'est plus spontanée; le malade s'en montre très inquiet.

L'iodure de potassium étant difficilement supporté par le malade, qui a été repris de diarrhée, on le supprime, avec d'autant moins d'hésitation que rien dans l'étiologie n'en imposait l'usage. On prescrit des onctions périorbitaires avec l'huile strychninée à 1/30; bismuth à l'intérieur.

A dater de ce moment, on constate chaque semaine quelques progrès très lentement accomplis; l'œil droit est complétement guéri, à la fin de mars. A gauche, la disparition des symptômes se fait en commençant par le releveur de la paupière.

Le 1er avril, le petit oblique a repris ses fonctions, ainsi que les droits supérieur et inférieur. Seuls les mouvements de convergence sont encore difficiles à obtenir et impossibles à prolonger. Ces efforts occasionnent encore quelques vertiges... M. L. ne se conforme guère à aucun traitement, persuadé que la paralysie est en voie de disparaître spontanément. Il fume pourtant beaucoup moins.

Le 1er mai, il se croit guéri, mais on peut lui démontrer à l'aide de la bougie promenée dans les proportions tout à fait

périphériques qu'il est encore atteint d'une insuffisance du droit interne. Néanmoins, il reprend ses occupations quelques jours plus tard et est perdu de vue le 15 mai [1].

Réflexions. — Le diagnostic, quoique ayant présenté quelques difficultés quant au nombre des muscles atteints, a été précisé dès le début. Il s'agit bien d'une paralysie simultanée et inégale des deux troisièmes paires. Du côté droit, le muscle droit interne seul était atteint; du côté gauche, le releveur de la paupière, les trois muscles droits et le petit oblique se trouvaient presque complètement paralysés. Dans les deux yeux, le sphincter iridien était intact et même contracturé. Cette affection a duré longtemps, surtout si l'on remarque que le malade s'est présenté dès le premier jour de la paralysie. On sait, en effet, que ces affections guérissent, d'autant mieux qu'elles sont prises plus près du début. Or ici, au bout de 5 mois, la guérison n'était pas complète. Il est vrai de dire que le traitement a été très faible et assez mal suivi, ce qui fait que la guérison peut être regardée comme spontanée.

Quant à l'étiologie, elle paraît de prime abord fort obscure. Les principales causes de la paralysie de la 3e paire, sont : l'ataxie locomotrice, la syphilis, le rhumatisme, le froid, les tumeurs de la base du crâne et les traumatismes. Ici, il n'existait aucun signe d'affection cérébrale, pas de syphilis, point de traumatisme, point de cause *a frigore*, point de rhumatisme. Était-ce donc un début d'ataxie? J'avoue que je l'ai fortement soupçonné, plusieurs personnes m'affirmant que depuis quelque temps M. L... paraissait très affaibli, que sa marche était devenue hésitante, et ses facultés intellectuelles engourdies.

Mais après quelques jours de repos et de traitement, ces symptômes indécis disparurent, sans doute parce qu'il cessa de commettre des excès, et rien, ni dans la locomotion, ni dans les diverses fonctions de l'organisme, ne plaide aujourd'hui

1. Guéri de sa paralysie, M. L. est toujours en traitement pour sa gastro-entérite chronique (15 juin).

en faveur de l'ataxie. Toutefois il faut faire à ce sujet bien des réserves, à cause de la précocité fréquente de ces paralysies, comme prodromes de l'ataxie locomotrice.

La syphilis n'est guère en cause ici; on n'en trouve aucune trace, et les déclarations du malade reporteraient à plus de vingt-cinq ans quelque accident suspect et de très peu d'importance.

L'idée de l'intoxication par le tabac s'imposa, le jour où remarquant l'atrésie des pupilles, je l'interrogeai au sujet de ses habitudes de fumeur.

La quantité de tabac signalée plus haut, étant vraiment énorme, le nicotinisme me parut établi. M. L... attribuait lui-même divers malaises à cet abus et il avait cherché à plusieurs reprises, mais sans succès, à se modérer quelque peu. Il est vrai qu'il n'existait point d'amblyopie, point de scotome, point de cécité pour les couleurs, ni d'un côté ni de l'autre.

Néanmoins, je crois à l'intoxication par le tabac.

Faut-il faire jouer un certain rôle dans cette intoxication aux excès alcooliques récemment commis? Je ne saurais répondre à cette question. Mais je ferai remarquer qu'il ne serait pas absurde de la trancher par l'affirmative, puisqu'il est bien reconnu que, dans la plupart des amblyopies nicotiniques, l'alcool joue un certain rôle. Mais ici, ce rôle serait certainement bien secondaire, les excès alcooliques étant récents et rares, l'abus du tabac étant invétéré et excessif.

L'atrésie de la pupille qui a été signalée plusieurs fois (Cl. Bernard, Carré) sans explication, dans les paralysies de la 3e paire, serait-elle un signe suffisant pour faire diagnostiquer le nicotinisme? Je pense au moins qu'il faut y songer et que de nouveaux faits pourront éclairer cette question intéressante.

Dr Fontan.

ÉNUCLÉATION DE L'ŒIL

PAR CRAINTE D'OPHTALMIE SYMPATHIQUE

Par le docteur PINTAUD DESALLÉES.

M. T... âgé de 63 ans, rhumatisant, fut atteint, dès l'enfance, d'une affection profonde de l'œil droit compliquée de strabisme divergent ; à tel point que, pour chasser avec quelque succès, il était obligé, quoique droitier, d'épauler le fusil à gauche. Bien que la vision ne fût pas complètement abolie de cet œil droit, cet organe ne lui servait, dans l'exercice de la vue, que pour voir les objets placés en dehors.

Pendant nombre d'années, M. T... a pu se livrer impunément à des travaux de cabinet, passer des journées et même des nuits à lire ou à écrire, sans que sa vue en ait été manifestement impressionnée.

Ce n'est qu'environ dix ans après avoir quitté les bureaux pour s'adonner entièrement à la vie des champs, en 1879, qu'il ressentit, à la suite d'une lecture assidue, pendant un grand nombre d'heures et sous l'influence d'une impression morale vive, les premières atteintes de l'affection qui nous occupe : céphalalgie frontale sous forme de cercle de fer, injection péricratique, douleurs sourdes intra-oculaires et diminution de la vision déjà si peu développée de l'œil droit ; phénomènes inquiétants qui ne firent que s'accroître, malgré le repos des yeux aussi complet que possible et l'usage de conserves constamment maintenues devant les yeux mêmes à l'intérieur de l'habitation.

Justement alarmé de ce travail inflammatoire qui s'accomplissait insensiblement à droite, se traduisant, outre la disparition des phosphènes, par des signes d'iritis et d'opacité cristallinienne, je conduisis le malade à mon excellent maître le docteur Galezowski, en mai 1881. Voici sa consultation :

« M. T... est atteint d'une atrésie pupillaire droite avec amaurose du même œil. Absence de perception lumineuse.

» Je conseille : 1° De reposer souvent les yeux pendant le travail, éviter l'application des yeux pendant un temps prolongé, surtout le soir; 2° Dans le cas de congestion ou d'inflammation de l'œil droit, il faudra instiller quelques gouttes du collyre suivant :

Eau distillée.....	2 grammes.
Sulfate neutre d'ésérine.....	0,02

Bien que notre attention fût portée dès cette époque vers la possibilité d'une ophtalmie sympathique, comme il ne s'était encore produit aucun phénomène réflexe sur le bon œil, il fut convenu qu'on ferait de la médecine expectante.

Plus tard, au commencement de 1882, les douleurs deviennent plus intenses dans l'œil droit : la conjonctive bulbaire est fortement injectée, des exsudats plastiques ferment le champ pupillaire, enfin, il se fait un épanchement sanguin nettement limité au-devant d'une portion de l'iris. — Sur le conseil d'un confrère, on fait au pourtour de l'orbite des onctions d'onguent napolitain belladoné, qui ont paru apporter au malade quelque soulagement.

En janvier dernier, éclate une manifestation rhumatismale sous forme de violente sciatique, bientôt suivie de prolapsus rectal hémorrhoïdaire. Pendant 20 ou 30 jours qu'a duré cette crise, la tête et l'œil, en particulier, ont été absolument dégagés.

Ce temps d'arrêt ne devait pas durer. Bientôt les douleurs s'exaspèrent à nouveau ; oculaires et périorbitaires. Par moment il se fait des poussées congestives du côté droit, qui ne tardent pas à retentir sur l'œil gauche jusqu'alors resté intact. Dès la fin de février, le malade ressent, dans son bon œil, une tension intra-oculaire qu'il compare à une contusion de peu de durée, parfois même il se produit simultanément dans les deux yeux une abondante sécrétion de larmes brûlantes. Quoique l'acuïté visuelle soit restée à peu près intacte

à gauche, le malade perçoit des mouches volantes, ainsi que des points noirs disséminés dans le champ visuel : symptômes d'une importance capitale au point de vue de la décision à prendre en même temps que légitime sujet d'inquiétude pour le patient.

Désormais, toute hésitation eût été coupable. Le 27 mars, nous nous retrouvions dans le cabinet du maître, qui, après un examen minutieux, déclare urgente l'énucléation de l'œil droit, ajoutant que la papille du nerf optique gauche est encore parfaitement saine, mais que déjà il constate dans le cristallin, vers sa partie périphérique supérieure, un léger commencement d'opacité, trouble qui est comme l'indice du travail pathologique dont est menacé cet organe.

Malgré la grande autorité du docteur Galezowski en pareille matière, aussi bien que notre pleine confiance en son savoir, nous désirâmes avoir l'opinion d'un autre spécialiste.

Le Dr de Wecker fut absolument du même avis ; « Urgence de l'extraction de l'œil droit, absence absolue d'altération des parties profondes de l'autre œil, pas même la plus légère opacité du cristallin. »

La parole était désormais au bistouri. — Le 30, l'énucléation fut faite par le Dr Galezowski, assisté du Dr Parent, son chef de clinique, et du Dr X... J'étais présent. Avec le chloroforme et au milieu d'une atmosphère phéniquée, l'opération aurait été rapidement faite sans la difficulté à saisir la sclérotique démesurément distendue par les liquides intérieurs; les pinces, sans doute trop flexibles, glissaient sur cette membrane qui recouvrait un œil à l'état glaucomateux. Enfin l'énucléation est achevée. Les vaisseaux rétiniens directement comprimés avec le doigt, les lambeaux de la conjonctive bulbaire suturés par quelques points séparés, il fut appliqué un pansement antiseptique composé de coton phéniqué imbibé d'une solution elle-même phéniquée.

Les suites de l'opération ont été simples et sans la moindre douleur. Le 2 avril, on enlevait les points de suture, espérant une réunion par première intention. Mais les jours suivants il se produisit une légère inflammation, problable-

ment provoquée par une solution phéniquée trop concentrée. Toujours est-il, qu'avec quelques cataplasmes, des pansements faits au sous-acétate de plomb d'abord, puis au vin aromatique, et enfin au borate de soude et à la vaseline, le malade a pu quitter Paris, le 15 avril, avec un moignon en bonne voie de cicatrisation, quoique encore trop mal défini pour qu'il ait été possible d'y adapter immédiatement un œil artificiel.

A partir de cette époque, et même pendant la période de cicatrisation de la plaie orbitaire, les phénomènes réflexes disparaissent insensiblement: plus d'injection péricratique, ni de larmoiement, ni de tension intra-oculaire dans l'œil gauche, dont l'acuïté visuelle, il est vrai encore bien peu compromise, « semble se fortifier et s'étendre, » dit le malade. Les mouches volantes, plus longues à se dissiper, n'existent plus depuis le retour à la campagne.

Enfin, le 24 mai, le cavité orbitaire est tellement bien nette que je conseille au malade un dernier voyage à Paris pour se faire adapter un œil artificiel. — Le Dr Galezowski fait un nouvel examen de l'œil gauche, et déclare qu'il ne trouve plus aucune trace de lésion matérielle. Conséquemment, l'oculariste Boissonneau a pu procéder à l'adaptation d'un œil artificiel avec la précision et l'art vraiment merveilleux que l'on sait.

Depuis une douzaine de jours, M. T... porte entre les paupières ce corps étranger sans fatigue aucune pour le bon œil.

L'examen de l'œil énucléé sera publié prochainement.

Deux questions se présentent maintenant à l'esprit : 1° Quelle peut être la cause de cette irido-choroïdite ? 2° Par quel procédé eût-il été possible de la combattre?

Trois facteurs semblent se disputer l'origine de cette maladie. A l'affection congéniale dont était frappé l'œil, s'est ajoutée, comme cause prédisposante, la diathèse rhumatismale, dont M. T... avait eu des atteintes antérieurement à 1879. Sur ce terrain si bien préparé est venu réagir la fatigue produite à cette époque, par plusieurs heures de lecture assidue pendant plusieurs jours consécutifs, alors que les yeux avaient

perdu depuis longtemps l'habitude de ce genre de travail. Mais encore comment expliquer, sinon par action réflexe du bon œil sur le mauvais, cette fatigue ressentie par un œil qui est censé incapable de participer au travail de la lecture?

Après avoir écarté, dans la mesure du possible, les causes susceptibles de provoquer l'affection, en traitant la diathèse rhumatismale, et aussi en supprimant toute contention prolongée de l'esprit ou des yeux, peut-être aurait-on pu, par une iridectomie faite en temps opportun, c'est-à-dire quelques années plus tôt, prévenir l'inflammation de l'iris et l'hydrophtalmie consécutive, partant éloigner toute menace d'ophtalmie sympathique?

Dr PINTAUD DESALLÉES.

LE JEQUIRITY EN ALGÉRIE

Par le docteur SÉDAN

Mon distingué confrère, M. le médecin-major Tachaud, a publié dans les *Archives de Médecine militaire* un article relatif au jequirity qu'il termine par ces mots :

« Ce qui est certain, c'est que nous connaissons maintenant un agent thérapeutique actif, d'un effet sûr, capable de provoquer sur une conjonctive granuleuse une inflammation substitutive que nous pouvons doser à notre gré. »

Dans une récente analyse du travail de Massa, j'ai eu l'occasion de dire pour ma part, ce que j'avais observé ; néanmoins, et pour résumer à mon tour la pratique de quelques jours, voici mes observations suggérées par l'emploi de la liane à réglisse. On verra qu'elles diffèrent sensiblement de celles qui peuvent justifier les conclusions qui précèdent.

Tout d'abord pour bien préciser le caractère de cette note, je constate que les effets du traitement ont été quelquefois

très bons, souvent aussi parfaits que par les autres procédés et que la proportion des insuccès n'a pas été supérieure à celle du sulfate de cuivre, du tanin et du plomb, nos agents favoris, avec leurs indications individuelles et spéciales.

Le mode de préparation employé est scientifiquement facile. J'ai pris 32 graines en 5 ou 6 paquets différents, jamais le même poids.

J'en ai donné à piler à trois praticiens différents, l'un m'a perdu 0,75, l'autre 0,40, le troisième plus de 1 gramme.

De là, une première modification : 32 graines sont pesées et le poids noté doit être reproduit en poudre, dût le pharmacien en piler une 33e pour suppléer à la perte.

La deuxième étude a consisté à essayer la solutiou jéquiritique que je dénommerai normale, sur des lapins chez lesquels on ne saurait arguer de différence d'affection.

Parmi les graines d'un même envoi, les unes sont plus actives que les autres, il en est de percées d'un tout petit trou qui, partant du hile, va jusqu'au cœur de la graine où se trouve une lacune dans la matière charnue. Cette circonstance est très notable; puisque le professeur de Wecker a employé une dissolution de graines décortiquées, c'est qu'il attribue toute la force à la matière qui justement est fort diminuée dans plusieurs des fruits que nous avons étudiés.

Devant cette certitude d'inégalité dans la composition, quoi de surprenant à ce qu'il y ait divergence dans les résultats !

La littérature ophtalmologique abonde en ce moment de notes et d'articles pour ou contre le jequirity; ce qui précède permettra certainement à plus d'un expérimentateur de se rendre compte de ses échecs.

Pour résumer, en terminant cette toute petite note, les constatations faites à Coléah, il suffira de dire : que, sur seize cas traités, 3 vont bien et qu'ils seront suivis pendant la période automnale prochaine, pierre de touche certaine de tous les traitements de la granulation.

7 sont sûrement améliorés, à ce point de vue que le sulfate de cuivre ; le tanin ou le plomb n'avaient pas produit

chez eux semblable résultat, ils sont toutefois en traitement encore.

Quantaux 6 autres, l'inflammation a été, ou légère ou nulle, ou dans tous les cas insuffisante, j'ai noté de fortes douleurs dès la cinquième lotion, une aggravation chez un malade, plus tard amélioré, mais qui à ce moment m'a donné les plus vives inquiétudes, j'ai eu l'occasion de voir une kératite reprendre le caractère aigu et je crains, au moment de la rédaction de cette note, une perforation.

Je ne saurais donc m'associer absolument aux conclusions de mon collègue et confrère, et attendrai pour reprendre mes expériences que l'alcaloïde du jéquirity nettement dégagé, permette la certitude dans la composition en donnant par ce seul fait la possibilité de graduer réellement l'emploi de ce moyen qui précisé, rendra les plus grands services.

Dr SÉDAN.

LES GRANULATIONS DE LA CONJONCTIVE

ET LEUR TRAITEMENT

Par le docteur Orestes PARISOTTI

(SUITE).

J'emploie le mot fungosité comme on l'emploie en clinique pour un grand nombre de variétés de maladies et dans le cas particulier il exprime pour nous, comme je l'ait fait déjà comprendre plus haut, une hyperplasie du derme de la muqueuse avec une prépondérance du côté des éléments cellulaires, effet d'une inflammation chronique persistante.

La maladie qui nous occupe était déjà connue par Hippocrate qui lui imposa le nom de συκα. Il la soignait en frottant fortement la conjonctive avec un morceau de laine non cuite et en se servant après des caustiques. Donnez-vous la peine de regarder toutes les manières dont on a traité les granu-

lations de la conjonctive dès lors jusqu'à présent, et vous verrez les efforts de tous dirigés à détruire les granulations avec une foule de moyens.

Le chapitre du traitement de la conjonctivite granuleuse est un des plus confus. Une quantité de médicaments ont été préconisés pour quelque temps, et puis mis de côté parceque l'expérience démontra que cet enthousiasme n'était pas juste.

Sans nous arrêter à énumérer toutes les substances qui ont servi à combattre cette maladie si tenace, nous envisagerons seulement quelques groupes de médicaments, qui avec des indications diverses ont été plus généralement employés. Ce sont les astringents, les irritants, les caustiques, auxquels il faut ajouter aussi les moyens chirurgicaux.

Ces diverses méthodes de traitement ont été tirées des indications diverses auxquelles on s'est proposé de satisfaire pour mieux enrayer la maladie.

Quelques-uns, observant l'analogie qui se passe entre les granulations de la conjonctive et les autres productions fongueuses, se sont demandé s'il ne serait pas possible d'atrophier les granulations pour en arrêter le développement ultérieur et faire disparaître celles qui sont déjà formées. L'examen du procédé curatif employé par la nature et qui est, comme nous l'avons vu, la formation d'un tissu de cicatrice à la place des granulations autorise à l'espérer.

L'indication thérapeutique est on ne peut plus juste, et pour cela nous ne sommes pas étonnés que la médication en question ait donné de très bons résultats dans les mains de plusieurs oculistes.

Nous serions bien trop longs si nous voulions énumérer tous les moyens astringents dont on s'est servi, mais il y en a un entre autres qui a été le plus généralisé, et dont l'action bienfaisante ne pourrait être nullement méconnue. Nous voulons parler du sous-acétate de plomb. Notre confrère et ami, M. le docteur Rahola de Barcelone nous disait, il y a quelques jours, que, chez lui, le sous-acétate de plomb est le médicament le plus en usage contre les granulations de

la conjonctive, et qu'il donne des résultats tout à fait satisfaisants.

Nous avons vu que les granulations sont pourvues surtout à leur base d'un grand nombre de vaisseaux, ce qui nous a même permis de supposer que c'est là que se fait la plus forte production de cellules néogénétiques. Nous savons aussi que le tissu des granulations est un tissu lymphoïde. Or les astringents agissent en faisant diminuer le diamètre des espaces organiques et des vaisseaux capillaires; voilà pourquoi nous croyons que le sous-acétate de plomb pourra être d'une vraie utilité; fait dont l'expérience a donné et donne toujours la preuve.

A Paris, M. Abadie a été un grand propagateur de cette médication qui, peut-être, a été trop négligée pour des craintes plus ou moins justifiées et pour des cas d'insuccès, qui ne tiennent pas, nous nous hâtons de le dire, au médicament, mais bien à la manière dont on s'en sert..

Les craintes viennent de ce que le sous-acétate de plomb forme des dépôts sur la conjonctive et sur la cornée, en produisant sur celle-ci, ce que M. Panas a appelé la kératite chimique.

Il nous a été donné de voir plusieurs malades et une jeune fille surtout, sur la cornée de laquelle on observait des dépôts pareils à la suite du traitement des granulations par le sous-acétate de plomb. Mais dans quelles conditions cela arrive-t-il? Lorsqu'on badigeonne la conjonctive granuleuse avec la solution de ce sel et qu'il y a en même temps ulcération de la cornée. Alors vraiment, surtout si l'ulcération est centrale, on ne saurait pas conseiller cette médication, mais en dehors de ces cas les craintes ne nous paraissent pas trop justifiées, surtout si on a soin, comme ont doit le faire toujours, d'éloigner l'excès du médicament en passant tout de suite après un pinceau trempé dans de l'eau simple.

Nous avons dit que le discrédit a été aussi jeté sur cette médication par les cas d'insuccès. On peut vraiment avoir des insuccès et même une aggravation de la maladie, si on ne

se sert pas du remède d'une manière rationnelle et conforme au but qu'on se propose.

Avant tout, il faut que l'action soit continuelle, autrement nous arrivons à l'effet contraire. Si nous permettons à la réaction de se produire par un trop grand délai que nous mettons entre les diverses applications du médicament, cette réaction donnera un coup de fouet à la production granuleuse, de même qu'elle sera capable d'amener une conjonctivite catarrhale pour son compte. Et réfléchissez bien que ceux qui craignent les incrustations de plomb cherchent à les prévenir en faisant des applications rares. C'est là une mauvaise habitude. On doit se servir du sous-acétate de plomb de la manière voulue, autrement il vaut mieux y renoncer. « Les astringents, toutes les fois qu'on leur demande l'atrophie, doivent être employées d'une manière énergique et soutenue[1]. »

Le sous-acétate de plomb est d'autant plus utile que, comme astringent puissant, il exerce aussi une compression en ratatinant le tissu des granulations, moyen précieux en thérapeutique, et dont malheureusement on ne peut pas trop se servir dans la maladie qui nous occupe.

Comme nous tenons à faire ressortir l'analogie entre les granulations de la conjonctive et les productions fongueuses dans d'autres endroits de l'organisme, nous pouvons trouver cette analogie même dans le critère thérapeutique. En effet, qui est-ce qui ne connaît pas les bons effets que la médication a donnés dans le traitement des ulcères fongueux asthéniques pour en hâter la guérison?

Le sous-acétate de plomb est donc un remède sur lequel il faudrait revenir du moins pour constater par des expériences mieux étudiées si les reproches qu'on lui a fait sont vraiment justes ou plutôt exagérés.

D'autres chirurgiens se sont proposé de détruire les granulations et pour cela on a eu recours aux caustiques. Voilà une arme à double tranchant, et qui souvent a fait et fait plus de

1. Trousseau et Pidoux, *Traité de thérapeutique et matière médicale.*

mal que de bien. Détruire les granulations, c'est ce qu'on recherche, à quoi visent les efforts de tout le monde, et les caustiques seraient un excellent moyen s'ils ne produisaient pas de grands inconvénients. C'est que par les caustiques on détruit quelque autre chose; lorsqu'on arrive à détruire vraiment les granulations, on détruit la conjonctive et nous n'avons point besoin de faire ressortir les dommages qui en résultent lorsque le travail réparateur de cette cautérisation s'effectue.

Mais, répond-on, vous ne devez pas porter l'action des caustiques jusqu'à la destruction de la conjonctive, on peut s'en servir modérément, et on peut choisir ceux qui ne sont pas trop énergiques. Mais on sait bien quelle est alors l'action des caustiques; ils ne sont que des irritants; et dans ce cas-ci, ou bien l'irritation sera excessivement légère et elle ne fera qu'aggraver le mal, en stimulant la production cellulaire déjà si active dans la formation des granulations, ou bien elle sera d'un degré assez fort pour jouer le rôle d'irritation substitutive et alors on ne pourra plus parler de caustiques et il s'agira déjà d'une autre manière de traitement. Les caustiques énergiques ont bien été employés contre les granulations de la conjonctive, mais outre les souffrances énormes qu'ils causent aux malades, celles-ci ne sont pas récompensées par un bon résultat; et au contraire, ils guérissent, peut-être, une maladie pour en substituer une autre bien plus longue et plus fâcheuse, qui est la suite de la destruction de la conjonctive sur une grande étendue. Avec les caustiques profonds on détruit le tissu; et détruire n'est pas guérir.

Personne ne songe plus aujourd'hui à l'application du crayon de nitrate d'argent pur sur la conjonctive, mais combien de victimes n'a-t-elle pas fait cette médication insensée! Même si les caustiques pouvaient donner quelque bon résultat, il faudrait les employer d'une manière si intelligente et si prudente, qu'il vaut mieux les proscrire, pour la majorité des praticiens.

Or puisqu'on ne peut pas détruire les granulations directement, cherchons à les détruire indirectement en les faisant

résorber. Voilà le langage de ceux qui sont les apôtres de l'irritation substitutive contre cette maladie. Discutons un peu cette irritation substitutive qui a tant de fois fait paraître des étoiles de bonne nouvelle sur l'horizon, qui après ont été dissipées par l'expérience.

Combien de moyens n'ont-ils pas été employés dans le but de produire sur la conjonctive une inflammation aiguë franche, destinée à se substituer à la démarche chronique des granulations et à produire la résorption de celles-ci? Depuis les plus inoffensifs, nous arrivons jusqu'à l'application du pus blennorrhagique sur la conjonctive.

Ce fut un paradoxe, pour la plus grande partie des médecins, lorqu'on préconisa pour la première fois cette médication, et cela devait bien être pour tous ceux qui connaissent combien la conjonctivite blennorrhagique est redoutable par elle-même.

Les partisans du pus blennorrhagique cherchent à dissiper les appréhensions en faisant réfléchir que la conjonctivite blennorrhagique n'est, la plupart du temps d'une terminaison fâcheuse, que parce que le malade ne s'y prend pas à temps; mais ici c'est le médecin lui-même qui la provoque, il peut la surveiller et la surveille en effet dès sa première apparition ; et par conséquent elle n'est plus si redoutable.

Mais, cela même admis, on ne pourra pas refuser qu'avec le pus blennorrhagique on menace toujours de substituer une maladie plus grave que celle que nous nous proposons de combattre; ce qui n'est pas conforme aux lois d'une bonne thérapeutique.

Je comprendrais bien une telle méthode de traitement si la maladie était telle qu'elle menaçât de la perte de l'œil dans peu de temps, mais heureusement il n'en est pas ainsi; et nous avons déjà vu, qu'elle nous laisse un délai assez grand pour la traiter d'une manière moins compromettante, du moins avec les astringents.

Quand nous avons recours à des irritations pour substituer une maladie à une autre, il nous faut toujours une grande prudence, parce que nous ne connaissons jamais la manière

dont tel ou tel organisme répondra à telle ou telle irritation, et nous pouvons voir surgir chez un individu, après l'application du pus blennorrhagique, une telle inflammation, qu'aucun moyen thérapeutique ne sera suffisant pour l'arrêter.

Je ne veux pas nier tout à fait l'efficacité de cette méthode; un grand nombre d'heureux résultats obtenus depuis longtemps serait contre moi, et je sais bien qu'ici à Paris surtout, dans les mains d'oculistes d'une habileté incontestable, le pus blennorrhagique a produit de bons effets, mais je veux constater seulement que c'est là un moyen fort dangereux.

Et ce danger vient de ce que nous ne pouvons jamais proportionner la force du médicament à l'organisme du malade. En effet, tout pus blennorrhagique n'a pas la même virulence et tout organisme ne répond pas de la même façon à l'irritation.

Voilà pourquoi ce traitement, loin de devenir d'un emploi général, est resté confiné dans quelques cliniques; parce que la plus grande partie des oculistes en ont été effrayés et n'ont pas réussi à vaincre leurs craintes. Qu'il soit employé par qui en a le courage et la conscience, mais ce serait en vain qu'on chercherait à en persuader favorablement tout le monde.

De nos jours, un autre médicament a excité les espoirs de tous les oculistes, puisque d'après ce qu'on en a dit, tout en donnant les mêmes résultats que le pus blennorrhagique, il n'en aurait pas les grands dangers. C'est le jequirity dont je veux parler et sur lequel M. de Wecker a appelé l'attention des praticiens.

L'illustre auteur a été amené à s'en servir par la connaissance des heureux résultats qu'en tiraient les médecins du Brésil, et il en aurait en effet constaté l'extrême efficacité, efficacité telle qu'on pourrait dire avoir à la fin trouvé un spécifique contre les granulations.

Tous ceux qui s'occupent, tant soit peu, d'oculistique connaissent les *hosanna* qu'on a chanté déjà au jequirity; mais hélas! dans peu de temps les *crucifige* ont succédé. A ce moment-ci les faits recueillis nous autorisent à douter de l'action bienfaisante du jequirity. Le jequirity (liane de réglisse,

Abrus precatorius), originaire de l'Afrique et de l'Asie tropicale, importé en Amérique, forme des granules de la couleur du corail. C'est de ces granules qu'on se sert pour faire une infusion qui, appliquée sur la conjonctive granuleuse, aurait l'heureux effet de faire disparaître dans quelques jours les granulations. Il faut triturer 32 de ces graines qu'on laisse en macération pendant 24 heures dans 500 grammes d'eau froide. Après ça on y verse encore 500 grammes d'eau chaude; et à peine le mélange est-il refroidi on le filtre. On passe le liquide sur la conjonctive trois fois par jour jusqu'à l'apparition des phénomènes inflammatoires qui sont l'indice qu'on doit cesser l'application. Le séjour dans l'obscurité est de règle pendant 15 jours.

Voici la manière dont se comporterait la réaction. Dès les premières heures après l'application, on a une forte irritation de la conjonctive en totalité; l'inflammation envahit les jours après les paupières qui sont aussi œdématiées, de sorte que le malade ne peut pas les ouvrir. Une sécrétion abondante coule des angles des paupières. Le malade tient la tête haute pour empêcher cet écoulement. Après trois jours d'état d'irritation; commence celui de suppuration, qui dure cinq jours à peu près. A partir de cette époque l'amélioration est manifeste et la guérison complète au 16e jour.

Les conclusions auxquelles M. de Wecker est arrivé, sont des plus séduisantes. Le jequirity est un moyen sûr pour avoir une conjonctivite purulente ou croupale surtout si au lieu d'employer le liquide sous la forme de lotions, on en badigeonne directement les paupières renversées. Il a l'avantage sur le pus blennorrhagique que son emploi n'est pas douloureux et de plus on n'a pas affaire avec une substance dont on ne connaît jamais bien la provenance, rapport à l'individu d'où l'on prend le pus. Avec le jequirity on peut mieux régler l'intensité de l'inflammation que nous nous proposons d'obtenir.

Tout en faisant nos réserves sur l'assertion que l'emploi du jequirity ne soit point douloureux, il faut convenir que le tableau qu'on nous présente est vraiment surprenant, et si les

faits se montraient d'accord avec les assertions nous devrions être absolument reconnaissants à M. de Wecker pour avoir vulgarisé un médicament d'une telle efficacité.

Sans répéter ici les vues théoriques que nous avons développées déjà quand on a parlé du pus blennorrhagique, entrons directement dans l'examen des faits qui peut être le seul capable de donner des arguments positifs dans une affaire pareille.

Les casuistiques de M. de Wecker sont surprenantes; des aveugles ont vu par le jequirity et le jequirity aura dorénavant la vénération de tous les granuleux. Le bruit de la nouvelle médication a retenti partout; et dans un petit espace de temps nous avons des observations nombreuses de plusieurs éminents oculistes, qui nous permettent d'en tirer des conclusions.

Dire aujourd'hui que le jequirity ne vaut pas grand'chose serait présomptueux, comme il serait trop se hâter que d'attribuer déjà à ce médicament une puissance qui devra, avant cela, être mieux prouvée. A l'état présent des choses, nous ne pouvons que consulter ceux qui s'en sont servi et voir quelles sont les conclusions auxquelles ils sont arrivés à ce propos.

Plusieurs docteurs et professeurs de l'Italie ont employé le jequirity en se conformant tous aux règles d'application dictées par M. de Wecker.

Le professeur Conti de Parme[1], dans une lettre adressée au Dr Joseph Moyne de Naples, se loue du remède qui, dans 4 cas, lui a donné autant de bons résultats avec une moyenne de durée de traitement de 24 jours. La réaction de la conjonctive a toujours été très forte au point d'entraîner œdème des paupières, douleurs ciliaires et périorbitaires, fièvre. Ces phénomènes si intenses ont obligé M. Conti à suspendre toujours, pour quelque temps l'application, du jequirity en le remplaçant par des lotions à l'acide borique.

Le docteur Mazza de Gênes[2] sur trente cas en a eu cinq

1. *Annali di ottalmologia*, an XI.
2. *Bulletino d'oculistica*, an V.

de guérison, cinq d'amélioration, vingt d'insuccès; et il n'a pas vu les trois périodes désignées par M. de Wekher pour l'action du jequirity. Il est arrivé à se former l'idée, que le jequirity n'est pas d'un effet certain, mais qu'il est le plus inoffensif des médicaments du genre qu'on connaisse jusqu'à présent.

Le docteur Paggi de Florence après avoir reconnu une action véritable dans le jequirity, surtout parce que, selon l'auteur, avec ce médicament on peut régler l'intensité de l'inflammation et que la cornée ne s'enflamme pas et que ses altérations préexistantes n'empirent pas, ajoute que cependant parfois, une seule médication n'est pas suffisante et qu'il faut y revenir après quinze jours et que quelquefois, même après ça, il faut avoir recours aux moyens ordinaires pour avoir un résultat définitif. Le pannus crassus ancien qui dépend des thracômes atrophiés, surtout s'il se complique d'ectasie de la cornée ressent peu d'avantages du jequirity employé même à plusieurs reprises.

Jusqu'ici donc très bon effet, ou bien effet nul mais sans inconvénients. Ce serait vraiment beaucoup et devant une telle expérience il n'y aurait pas à hésiter pour entreprendre dans tous les cas le traitement des granulations de la conjonctive avec le jequirity.

Mais si le docteur Paggi dit que la cornée ne s'enflamme pas et que ses altérations préexistantes ne deviennent pas plus graves, tel n'est pas l'avis de M. le docteur Deneffe de Gand qui a bien voulu essayer la médication jequiritique, je prends seulement quelques points de son mémoire à l'Académie de Médecine de Bruxelles publié aussi dans le précédent numéro de ce journal.

« Au point de vue thérapeutique, et c'est le point capital, l'inflammation jequiritique ne nous a donné aucun résultat.

» Après l'inflammation la plus vive renouvelée même après quelques semaines, les granulations n'ont pas été améliorées.

» Aucun des granuleux traités par le jequirity à notre clinique, n'a vu sa maladie favorablement influencée par ce mode de traitement. »

Et plus bas :

« L'emploi du jequirity est-il du moins inoffensif? Je ne le crois pas.

» Chez un malade il a transformé une kératite vasculaire en un pannus crassus que nous sommes obligés de traiter par l'inoculation blennorrhagique, chez un autre il a, peut-être, contribué à la perforation des cornées. »

Et que le jequirity n'est pas un moyen inoffensif, sinon utile, nous est démontré aussi par les résultats qu'en a obtenu le docteur Osio de Madrid. Dans son article sur le traitement des granulations de la conjonctive par le jequirity, publié dans les numéros 1522-1523 du *Siglo medico*, il rapporte deux cas d'inflammation énergique de la cornée amenée par la médication au jequirity dont le second s'est terminé par un vaste phlegmon, et un cas dans lequel l'emploi du jequirity fut suivi par une sécheresse de la cornée qui s'ajouta au pannus crassus préexistant.

Enfin dans ses conclusions, il dit que le jequirity, même quand il donne un bon succès, ne guérit ni en un mois ni en deux, et que cette médication est bien loin d'être inoffensive.

MM. les docteurs Charles Lainati et Théodore Nicolini, qui ont fait de très nombreux essais dans le grand hôpital de Milan avec toute franchise, assurent que seulement dans quelques cas, surtout quand la conjonctive n'a pas subi d'altérations graves, on peut voir surgir une inflammation qui, cependant, n'arrive jamais au degré de purulence et qui se dissipe en peu de jours et tout revient à l'état primitif. « C'est un météore qui, à première vue, pourrait jeter l'alarme, mais qui disparaît bien vite en laissant... le temps qu'elle a trouvé[1]. »

Voilà ce qu'il nous a été donné de recueillir jusqu'à présent sur l'action du nouveau médicament et nous en sommes bien contrariés parce que toute personne impartiale et qui cherche dans l'exercice de la profession avant tout le bien de ses malades, aurait bien voulu que le jequirity fût réellement le

1. *Bulletino d'oculistica*, année V, num. 9, mai 1883.

remède sûr contre une maladie qui fait tous les jours un grand nombre de ravages. Mais pour une foule d'expériences il ne s'est pas montré toujours efficace, au contraire la plupart du temps sans effet, et dans quelques cas même très dangereux.

Si la statistique continue à être telle que le plus de probabilités soit pour une nullité d'effets et que d'autre côté, il y ait même lointain danger dans l'application du jequirity, cette application ne sera plus rationnelle ni justifiée.

Nous savons bien que M. de Wecker dit avoir eu des succès superbes; mais cela prouverait que dans l'emploi du jequirity il y a une foule de circonstances, pas encore bien établies, pour obtenir l'effet désiré; circonstances qui, peut-être, une fois bien déterminées seront à la portée de tous les oculistes. Enfin, le jequirity sera tout au plus un antigranuleux de l'avenir, mais jusqu'à présent il est permis de se demander s'il ne valait pas mieux laisser les grains de jequirity à leur destination primitive; à servir pour faire des colliers portés par les femmes des pays où l'abrus precatorius végète.

Quelques années d'expériences, dirons-nous avec le docteur Osio, sont encore nécessaires pour voir si les résultats obtenus seront des résultats définitifs.

Mais y a-t-il quelque autre manière de traiter les granulations de la conjonctive, quelque autre méthode qui donne des effets qui aient été déjà démontrés durables?

Si je n'avais pas l'appui de faits nombreux, je n'oserais pas exposer ce que je vais dire, tant elle est forte l'opposition qu'on a faite à la méthode de l'excision des culs-de-sac conjonctivaux que M. le prof. Richet d'abord et ensuite mon bien aimé maître le docteur Galezowski ont employée depuis longtemps,

Mais rien ne peut contre les faits et la conviction que je porte ici est tirée des observation nombreuses dont quelques-unes sont passées sous mes yeux.

En quoi consiste-t-elle cette méthode? Je laisse ici la parole à M. Galezowski lui-même, en transcrivant ce qu'il a dit sur

le procédé opératoire dans sa communication à la Société de Chirurgie.

« Au moyen de la double pince à griffes je saisis le cul-de-sac conjonctival, soit supérieur soit inférieur, je l'attire en avant pour le détacher le plus possible du tarse et j'incise d'abord la conjonctive le long du cul-de-sac et le plus loin possible de la cornée, puis je fais une seconde incision parallèle à la première à la limite du bord tarsien.

Je détache ainsi la conjonctive du cul-de-sac tout entier, sans toucher ni au tarse ni à la conjonctive bulbaire.

Qu'est-ce que vous faites-là ? s'écrient quelques chirurgiens scandalisés ; vous ôtez de l'étoffe là où il en manque déjà. Oui, c'est vrai, l'étoffe manque parce que le procédé dont la nature se sert pour la guérison des granulations est l'élimination de celles-ci et le remplacement par un tissu de cicatrice. Seulement la nature va trop loin et quand on regarde un œil qui a été granuleux et qui est guéri spontanément ou par les moyens ordinaires, on trouve des brides cicatricielles qui vont comme des travées de la conjonctive bulbaire au bord du tarse. Et si le chirurgien sacrifie seulement une partie de ce qui autrement serait perdu en totalité, vous voudrez crier contre lui ? Pourquoi ? parce qu'il imite le même procédé employé par la nature, en corrigeant seulement, en modérant l'action trop loin poussée de celle-ci ? Et puis est-ce vrai, ce que vous dites là, que quand on fait l'excision des cul-de-sac, on sacrifie de la conjonctive ? Je serais bien avec vous si cette conjonctive était encore saine, mais l'excision ne doit être pratiquée que lorsque les granulations ont formé un bourrelet derrière le bord postérieur du tarse, et à cette époque-là, la portion de la conjonctive qu'on enlève est déjà envahie par les granulations et elle serait destinée à disparaître tout le même.

Et lorsqu'on a une ulcération dans une partie quelconque du corps qui tend à gagner toujours de proche en proche, c'est bien de l'étoffe qui manque ; et cependant la main du chirurgien est invoquée pour enlever deux pour ne pas perdre dix.

C'est bien de l'étoffe qui manque dans une maladie fongueuse articulaire, et cependant le chirurgien intervient pour

faire le grattage des fongosités et même la résection des os s'il le faut, parce que la maladie abandonnée à elle-même entraînerait des désordres fonctionnels incompatibles parfois avec les exigences de la vie. Oter pour gagner, ce n'est pas un paradoxe, c'est une chose très bien arrêtée en chirurgie; et pour combattre une méthode chirurgicale il faut des arguments bien plus sérieux que ceux-ci; ce sont seulement des arguments à sensation et voilà tout.

Du reste, que la méthode soit au-dessus de telles objections, les observations que je vais joindre à mon travail vous le montreront plus que mon discours. Comment expliquer l'action bienfaisante d'une telle opération, après laquelle on voit se modifier favorablement le reste de la conjonctive auquel on n'a pas touché et la cornée s'éclaircir? »

Je reviens ici à mon idée fondamentale. Pour moi, je le dis encore une fois, les granulations n'ont rien de spécifique, elles sont des végétations fongueuses qui viennent à la suite d'une inflammation qui parfois débute aiguë, parfois chronique et tout à fait inaperçue chez des individus qui par leur diathèse ou par les conditions du climat et de l'hygiène sont prédisposés à tel genre d'inflammation et de productions consécutives. La persistance et même la contagiosité des granulations est due aux substances qui restent entre les anfractuosités des granulations et qui s'y décomposent. Les granulations sont plus luxuriantes là où elles ne trouvent pas obstacle à se développer dans les culs-de-sac, et c'est là même que les substances dont il s'agit doivent séjourner plus longtemps. Les granulations enlevées, on fait disparaître la cause qui entretenait l'irritation constante produite par les matières décomposées; et alors, quoiqu'on ne touche pas à la conjonctive qui revêt la surface du cartilage tarse, les granulations sur celle-ci vont disparaître, parce qu'il n'y a plus l'irritation qui les produisait et les entretenait. L'éclaircissement de la cornée est la conséquence de la disparition des granulations, comme ses altérations étaient la conséquence de leur présence.

Le chirurgien qui opère l'excision des granulations imite

l'autre qui opère le grattage d'une surface ou d'une cavité fongueuse, dont autrement la guérison traînerait extrêmement en longueur, et serait suivie de troubles fonctionnels redoutables pour la grande perte de substance qui en serait produite.

J'ai dit : On ne touche pas aux granulations de la conjonctive qui revêt la surface du cartilage tarse, et il faut bien se garder d'y toucher. L'abrasion de la conjonctive n'est pas une bonne opération, mais là c'est une autre affaire ; la cicatrisation qui suit la destruction de la conjonctive amène un enroulement du cartilage qui est pour le malade plus pénible que les granulations elles-mêmes. Du reste, les granulations de cette portion de la conjonctive disparaissent souvent sans aucun traitement. Dans d'autres cas il faut employer, après l'opération, les astringents qui alors donnent un effet vraiment sûr et surprenant. Et cela se comprend très bien parce que, comme M. Galezowski l'a bien fait ressortir, ces substances médicamenteuses n'arrivent pas à atteindre les granulations situées dans les culs-de-sac et à s'insinuer dans les anfractuosités très profondes qui existent entre les granulations si développées dans cet endroit-là.

L'excision des culs-de-sac n'est jamais suivie d'entropion, pourvu qu'on se garde bien d'entamer les tarses. Mais, on dira : la cicatrisation qui se fait après votre excision doit bien faire adhérer le bord du tarse à la conjonctive bulbaire. Quand l'excision est faite à temps, il reste dans les culs-de-sac assez de conjonctive pour que les mouvements du globe de l'œil ne soient nullement gênés. En outre, c'est toujours une cicatrice linéaire nette qui se produit et il n'y a jamais de brides qui attirent l'un contre l'autre le bulbe et le bord du tarse.

Que voulez-vous de plus que voir un malade auquel on a pratiqué l'excision et dont la prunelle se cache derrière la paupière inférieure, comme à l'état normal, lorsque vous lui dites de regarder en bas ? Et de ces malades pas un seulement, mais plusieurs je pourrais vous en montrer qui ont subi depuis quelques années l'opération avec résultat superbe.

M. Panas explique les succès, qu'on obtient pour la cornée avec la méthode de l'excision, par une action résolutive que toute opération et travail suppuratif induit sur la cornée. C'est une raison, mais elle ferait supposer que toute excision soit suivie d'inflammation, et cela constituerait déjà une contre-indication pour les dangers qui en pourraient résulter. Au contraire, je n'ai jamais vu survenir inflammation et suppuration à la suite de l'excision; les choses se sont passées toujours d'une manière très favorable. Les malades après quelques jours ont pu reprendre leurs occupations, sans avoir eu des souffrances.

Puisqu'on accepte un traitement qui condamne le malade pendant quinze jours à l'obscurité, qui lui fait souffrir des douleurs atroces, qui lui donne même des fièvres, qui a mis quelquefois l'œil en danger; pourquoi rejeter d'une manière si absolue une méthode qui est conforme, disons-le encore une fois, à la bonne chirurgie et qui ne fait souffrir le malade pas plus que l'extirpation d'un chalazion ; tout en lui donnant les meilleurs des résultats? Nous croyons que si l'on se donnait la peine d'expérimenter on reviendrait de certaines idées préconçues.

Peut-être je suis entraîné un peu vers la méthode parcequ'elle est conforme à mes vues théoriques sur les granulations, mais les faits heureusement sont là pour m'assurer que je ne suis pas aveuglé dans cette question.

Et si on démontrait que les granulations sont d'origine parasitaire? Alors encore l'excision serait à préconiser, parce que là où il y a cette énorme production de granulations et dans les cavités des glandes en grappe, les parasites devraient se trouver comme dans leur quartier général. Certes il y a bien des circonstances dont il faut tenir compte avant de se décider à pratiquer l'excision. Ainsi, par exemple, il serait très imprudent de la faire pendant une poussée inflammatoire aiguë, mais quand on a la précaution de mettre avant l'opération l'œil dans de bonnes conditions pour la supporter il n'y a rien à craindre, tout à espérer.

Notre manière de voir sur le traitement de la maladie est

la suivante. Au début, si on a la chance de l'observer à un tel moment, il sera bien de la traiter par le sous-acétate de plomb qui peut rendre de grands services ; ce sera encore ce médicament qui pourra être employé avec avantage à une période plus avancée, pourvu qu'il n'y ait pas des altérations consécutives profondes de la cornée, cas dans lequel on pourra avantageusement le remplacer par une solution faible de nitrate d'argent qui alors n'agit pas comme caustique, mais par cette action si bienfaisante antiphlogistique qu'il a contre les inflammations aiguës et chroniques des muqueuses. On devra toujours avoir soin d'enlever l'excès du médicament avec un second pinceau trempé dans l'eau simple. Si le malade se présente au moment d'une poussée inflammatoire aiguë, la première indication à remplir sera de faire disparaître l'inflammation. Les douches de vapeur phéniquées accompagnées des autres moyens antiphlogistiques ordinaires sont d'un bon emploi pour l'action directe contre les substances septiques.

Mais toutes les fois que les granulations seront très développées et que les accès inflammatoires sont fréquents en laissant toujours des altérations plus graves, et quand les altérations consécutives, sur la cornée surtout, deviennent menaçantes, c'est la seule excision qui peut sauver l'œil et mettre le malade à l'abri des accès qui lui font suspendre de temps en temps ses occupations et qui ont une influence si fâcheuse sur son esprit. Ce serait en vain qu'on insisterait sur les astringents et sur tout autre traitement. Ces traitements seront d'une efficacité certaine sur ce qui reste des granulations.

L'inutilité des traitements ordinaires longtemps continués constitue aussi une autre indication pour l'excision.

Voilà les données que M. Galezowski, d'après une expérience très étendue a pu établir comme marche à suivre pour l'excision des culs-de-sac de la conjonctive et qui sont, il faut en convenir, on ne peut plus justes et rationnelles.

Nous avons exposé plus haut notre manière de penser sur les caustiques et il serait inutile d'y revenir à présent.

OBSERVATIONS

Observation I. H... âgé de trente et un ans, demeurant à Montataire (Oise), se présenta à la clinique du docteur Galezowski après un an de durée d'une conjonctivite granuleuse de l'œil gauche, traitée seulement avec de légers astringents. Le cul-de-sac supérieur était rempli de granulations et la cornée couverte de pannus ; la vue presque perdue. Il fut opéré le 25 janvier 1874. Rentré chez lui, il continua à employer le sulfate de cuivre et une pommade au nitrate d'argent (0,05 centigrammes pour 10 grammes d'axonge). Au bout d'un an il se représenta : la cornée était parfaitement transparente, la surface de la conjonctive tout à fait lisse, les mouvements de l'œil tout à fait normaux.

Observation II. — F..., âgé de trente-deux ans, se présenta à la clinique, le 21 février 1874. L'ophtalmie granuleuse était double et durait depuis deux ans et demi. Il ne voyait pas à se conduire, il avait essayé le traitement classique, qui avait seulement donné des soulagements passagers. A l'inspection, on trouva un développement considérable des granulations et injection vive de la conjonctive bulbaire. Les deux cornées étaient infiltrées. Il fut opéré le même jour. Ensuite on employa les cautérisations à périodes toujours plus éloignées, et au mois de décembre, il était complètement guéri de l'œil droit, presque du gauche.

Observation III. — Mme S..., âgée de quarante-trois ans, demeurant à Paris, vint consulter à la clinique de la rue Dauphine 26, le 16 octobre 1874, pour une double conjonctivite granuleuse qu'elle portait depuis vingt mois. Le traitement classique n'avait abouti à rien, granulations très développées, la cornée transparente dans ses trois quarts inférieurs. L'état aigu qui existait alors fut combattu par les antiphlogistiques et l'atropine. On employa ensuite pour deux mois les collyres

astringents, et pour un mois le nitrate d'argent mitigé. Les choses marchaient d'une manière satisfaisante, mais une nouvelle poussée inflammatoire aiguë survenue à la fin de janvier 1875 fit perdre tout ce qu'on avait gagné. Elle fut opérée le 2 février. Le sixième jour après l'opération, on commença les cautérisations avec le nitrate d'argent et le résultat définitif fut des meilleurs.

Observation IV. — M. le marquis de F..., demeurant à Madrid, contracta l'ophtalmie granuleuse des deux yeux au mois de mars 1876. Soigné par le Dr Cervera de la manière la plus énergique, il eut néanmoins les deux cornées prises dans toute leur étendue. Il alla consulter le Dr Galezowski, le 25 octobre 1876. La conjonctive des quatre paupières était recouverte de granulations très épaisses, le pannus de la cornée était des plus intenses. La cornée droite avait à son centre un abcès profond qui causait des douleurs excessivement violentes périorbitaires. Tous les moyens antiphlogistiques employés pour dompter cette kératite échouaient et sa marche fut arrêtée seulement par la paracentèse. Les rechutes qui se répétaient continuellement décidèrent MM. le professeur Richet et le Dr Galezowski à procéder à l'excision des culs-de-sac de l'œil droit. Après, les cautérisations ont pu être reprises sans de nouveaux accidents du côté de la cornée.

Des accidents graves du côté de la cornée gauche survinrent, qui furent apaisés par les moyens antiphlogistiques. On procéda alors à l'excision du cul-de-sac supérieur de ce côté. Les cautérisations ont pu ensuite être reprises et continuées sans incident. Le malade a quitté Paris trois mois après la dernière opération pouvant se conduire, lire et écrire.

Observation V. — Mme S..., âgée de trente et un ans, alla consulter le Dr Galezowski, le 5 juillet 1877. Pendant six ans elle était allée se faire soigner chez un oculiste à Paris. La maladie s'aggravant par l'emploi du nitrate d'argent, M. Galezowski eut recours, le 13 juillet, à l'opération sur l'œil

droit et le 18 décembre sur le gauche. Au 23 juillet 1878, elle était presque complètement guérie. Les rechutes ne se sont plus renouvelées après l'opération et elle peut très bien travailler.

Observation VI. — Mme..., âgée de vingt-neuf ans, demeurant à Paris, demanda les soins de M. Galezowski, le 19 octobre 1877. Elle portait les granulations depuis quatre ans. Après avoir essayé des cautérisations sans résultat, elle fut opérée le dernier d'août même année. Les paupières supérieures guérirent même sans besoin de cautérisations ultérieures, tandis que les inférieures, au 23 juillet 1878, suppuraient encore quoique bien souvent cautérisées.

Observation VII. — Mme B..., demeurant à Montmartre. La maladie a commencé il y a un an et elle l'a attrapée de son père. Soignée pendant deux mois par un des oculistes de Paris avec le sulfate de cuivre et le nitrate d'argent, voyant que son état ne s'améliorait pas, vint, il y a dix mois la première fois à la clinique du Dr Galezowski. Après six semaines de traitement avec les caustiques sans résultat, on se décida à l'opération qui fut exécutée il y a huit mois. Ensuite on a continué avec le nitrate d'argent en solution et en pommade, remplacé plus tard avec le sulfate de cuivre qui est la seule chose dont la malade se sert à présent.

Les cornées sont redevenues parfaitement transparentes, les douleurs et le larmoiement disparurent bien vite après l'opération. La malade peut bien se conduire toute seule.

Observation VIII. — M. R... âgé de trente-sept ans, garde de la ville de Paris. Il y a quatre ans, il eut les yeux frappés par une branche d'arbre. Il s'ensuivit une conjonctivite traumatique qui dura environ huit mois avec alternatives continuelles de mieux et de pis. Avant de venir à la clinique de M. Galezowski, il a été soigné par deux autres oculistes, dont l'un lui a pratiqué des cautérisations au nitrate d'argent, et l'autre l'a traité avec l'iodoforme localement et le bromure de potassium à l'intérieur.

Il y a dix-huit mois, il vint à la clinique presque aveugle et avec des phénomènes inflammatoires aigus très accentués. L'inflammation fut apaisée par l'application de sangsues, l'atropine, etc.; de sorte qu'on put reprendre le collyre au nitrate d'argent; et en même temps on faisait prendre tous les jours au malade des douches de vapeur phéniquée. A cette époque, les conjonctives palpébrales des deux yeux étaient déjà le siège de granulations confluentes et très développées. Comme la maladie n'allait pas vers la guérison, on lui proposa l'opération qui a été faite le 4 avril dernier, et une petite opération complémentaire fut nécessaire le 1er du mois de mai. Aujourd'hui, les cornées sont encore un peu troubles, mais le malade dit qu'il n'y a pas de comparaison avec ce qu'elles étaient au moment où il se présenta à la clinique.

Le malade, qui, avant l'opération, ne pouvait pas supporter le jour, maintenant est déjà à même d'accomplir son service. Après l'opération il n'est resté chez lui que quinze jours à titre de précaution.

Voilà un cas très net de granulations de la conjonctive, à la suite d'une inflammation simple d'origine traumatique. Celle-ci est une des nombreuses observations qui démontrent comme souvent les granulations, et j'entends parler des granulations vraies, peuvent être la conséquence d'une inflammation aiguë de la conjonctive; surtout quand l'inflammation a duré de longs jours.

Observation IX. — M. B... Polonais, demeurant à Paris, alla consulter M. Galezowski à sa clinique, la première fois au mois d'octobre 1882. Il était alors malade depuis neuf mois. Comme il arrive toujours, quelque temps après, croyant trouver mieux, il alla se faire soigner ailleurs.

Revenu à la clinique de la rue Dauphine, les yeux remplis de granulations, on commença le traitement avec de la pommade au nitrate d'argent, à laquelle on substitua plus tard le sulfate de cuivre, le crayon de nitrate d'argent mitigé, l'iodure d'argent à l'état naissant.

Tous ces moyens ayant échoué, l'excision des culs-de-sac

supérieurs fut opérée, les derniers jours du mois de janvier 1883. Au dire du malade, il ne voyait pas à se conduire, parce que « le miroir de l'œil était couvert ». Après l'opération on a continué employer la pommade à l'oxyde jaune d'hydrargyre (0 gr,10 pour 10 grammes de vaseline) et puis le badigeonnage avec la solution de nitrate d'argent.

Aujourd'hui, la cornée a tout son poli; la conjonctive, tout en présentant des points blancs disséminés, est très lisse et le malade peut être regardé comme guéri. Il exprime sa satisfaction en riant et en levant les mains parce qu'il ne sait pas assez s'exprimer en français.

Observation X. — Mlle Marguerite D..., demeurant à la Chapelle, âgée de quinze ans, est née en Afrique et a été amenée à Paris à l'âge de 1 an. A cette époque elle était déjà malade des yeux. Constitution éminemment lymphatique.

Quand elle se présenta à la clinique du Dr Galezowski, un pannus de la cornée gauche très intense durait déjà depuis trois ans; mais, depuis cinq ans, la malade ne voyait plus de cet œil.

Elle a dû subir deux opérations. La première qui consista dans l'abrasion des granulations fort développées sur la cornée fut exécutée le 6 avril dernier, avec un couteau de Beer, la seconde, l'excision du cul-de-sac supérieur, le 13 du même mois.

Sans trop me perdre en détails inutiles, il me suffira de dire que, le 28 avril, on commençait déjà à entrevoir la pupille; aujourd'hui, 19 juin, elle commence à distinguer les objets.

Si ce ne sont pas des résultats, ceux-ci, je ne sais pas où nous irons les chercher.

Observation XI. — M. A..., âgé de quinze ans, demeurant à Paris, malade depuis longtemps pour des granulations des conjonctives des deux yeux, fut opéré à la clinique du Dr Galezowski, le 12 septembre 1882. Les granulations dataient depuis deux ans et il avait été soigné pendant ce temps-là sans succès par un autre oculiste. Il se présenta à la clinique, les

premiers jours de septembre 1882, et on essaya alors les douches phéniquées et la pommade à l'oxyde jaune d'hydrargyre, qui restèrent sans effet.

Il fut opéré des deux yeux à deux reprises ; et ensuite, on lui donna les douches encore et les cautérisations au sulfate de cuivre et au nitrate d'argent.

Il me dit : « Avant l'opération je ne voyais pas à me conduire, trois mois après j'ai récupéré parfaitement la vision et même 7 jours après l'opération j'ai pu reprendre mes occupations. »

Observation XII. — Mlle L. D..., âgée de douze ans et demi, demeurant à Paris.

La maladie durait depuis quatre ans et elle vint à la clinique du Dr Galezowski au mois d'août 1882. Elle avait fréquenté avant cette époque la clinique de M. de Landoldt qui l'avait traitée avec le sulfate de cuivre, et M. Robert lui donna un collyre jaune dont il ne nous est pas donné de connaître la composition. Le premier traitement employé par M. Galezowski consista dans la pommade à l'oxyde jaune d'hydrargyre et les douches phéniquées. Comme tout échouait, et la maladie traînait en longueur faisant beaucoup souffrir la malade par les fréquentes poussées aiguës, on se décida à l'opérer le 15 novembre 1882. La malade garda le lit pendant trois jours et quelques jours après, elle put se livrer à ses occupations.

Interrogée par moi si elle voyait avant l'opération, avec la sincérité de son âge, elle me répond : « Pas du tout, pas du tout, pas du tout, je ne pouvais rien distinguer. » La cornée a commencé à reprendre son poli 15 jours après l'opération. Le traitement consécutif fut avec la pommade au nitrate d'argent remplacé plus tard par le sulfate de cuivre et les douches de vapeur phéniquée. Aujourd'hui elle est complètement guérie.

Observation XIII. — Thérèse X..., orpheline à Ivry, âgée de quinze ans, née en Angleterre, strumeuse, souffre des yeux depuis l'âge de cinq ans. La mère a toujours souffert des yeux, et sa sœur, actuellement femme de chambre, a été traitée l'an

dernier pour les granulations des paupières et opérée par M. Galezowski.

L'état de ses yeux est le suivant. Œil droit : îlots granuleux aux deux paupières, cornée intacte, vision bonne. Œil gauche : semis de granulations sur la conjonctive, la cornée a perdu sa transparence, la surface est irrégulière, sillonnée de vaisseaux. Par points on reconnaît des cicatrices anciennes, suite des abcès interstitiels antérieurs.

L'enfant souffre beaucoup.

Comme les personnes qui accompagnent l'enfant déclarent ne pouvoir venir que très rarement, M. Galezowski pratique l'excision des culs-de-sac de l'œil gauche et il fera plus tard de même à l'œil droit.

Les conséquences de ces deux opérations furent simples.

Un mois après, l'amélioration était très notable dans l'œil gauche et l'on pouvait annoncer la guérison définitive. La cornée s'était éclaircie et la vision presque récupérée.

Il fut pratiqué quelques rares cautérisations sur quelques îlots granuleux aux deux yeux. L'enfant n'est plus revenue.

Observation XIV. — M. L...., âgé de quarante-six ans, sujet très vigoureux, garçon de bureau au ministère de la guerre.

Il a servi douze ans en Afrique.

Il s'est marié pendant son séjour en Algérie et sa femme était atteinte d'ophtalmie granuleuse et soignée par le Dr Cuignet en Algérie, en 1868. Traitée pendant deux ans par les cautérisations elle semblait guérie, lorsqu'en septembre 1870, le mari est à son tour atteint de conjonctivite granuleuse double. Pendant quatre ans, il se fait soigner tantôt par des médecins distingués, tantôt par des empiriques. Pendant 18 mois, les yeux ont été cautérisés tous les deux jours.

Après quatre ans de traitement, pendant la durée desquels il a été considéré comme aveugle ; il se présente, le 15 septembre 1873, à la clinique de M. Galezowski, qui tout aussitôt pratique l'excision des culs-de-sac supérieurs des deux yeux. Huit jours après, la même opération a lieu sur les deux culs-de-sac inférieurs.

Huit jours après, la vision était possible, le double pannus granuleux avait en grande partie disparu.

Un mois après son opération, M. L..., sans avoir fait autre chose que des lotions chaudes reprenait à Rennes son premier métier, celui de cuisinier. Depuis cette époque il n'a plus rien fait à ses yeux. Le 24 septembre 1874, il revenait à la clinique où M. Galezowski constatait une considérable amélioration, mais prescrivait néanmoins une pommade au nitrate d'argent.

Le malade prend l'ordonnance, mais n'obéit pas plus à son médecin qu'à la suite de son opération; il ne fait rien encore. En novembre 1882, nous l'examinons à notre tour; il est bien guéri. Les globes oculaires ont toute leur mobilité. Les segments supérieurs des deux cornées sont marbrés de traces d'exsudats et tachetés de cicatrices sur d'anciens abcès interstitiels; les segments inférieurs sont en bon état.

Les conjonctives des paupières supérieures ne présentent plus de granulations.

Le malade dont l'acuïté visuelle est diminuée de moitié, lit cependant avec l'œil gauche le n° 4 de l'échelle Galezowski; et l'œil droit, le n° 1,75. Reconnaissant des succès qu'il a reçus amène à la clinique un de ses fils granuleux depuis quelques mois.

Observation XV. — M. Van K....., artiste peintre, âgé de 37 ans, est atteint il y a quatre ans de kératite traumatique de l'œil droit, pour laquelle il va demander des soins dans une clinique ophtalmologique; quelque temps après son affection première devient une kérato-conjonctivite granuleuse.

C'est alors qu'il se présente chez M. Galezowski qui diagnostique une conjonctivite granuleuse avec kératite de même nature. Les granulations sont nombreuses, par îlots à la conjonctive supérieure, et il en existe également dans le cul-de-sac inférieur. La cornée est épaissie, parsemée d'ulcères en facettes et sillonnée de vaisseaux.

La vision est presque abolie.

Rien dans l'œil gauche.

Après trois mois de cautérisation au sulfate de cuivre et au nitrate d'argent mitigé ou en solutions, des douches oculaires sans grande amélioration, M. Galezowski pratique l'excision des deux culs-de-sac conjonctivaux. Pendant quelques jours, il est fait de rares cautérisations, la cornée reprend son poli, la vision revient, un mois après le sujet se disait guéri.

La guérison s'est maintenue depuis trois ans. En ce moment (14 février 1883), M. Van K..... revient à la clinique pour une conjonctivite catarrhale; son œil droit est entièrement guéri de ses granulations, des taches blanches étoilées, disséminées un peu partout sur la conjonctive palpébrale restent comme les stigmates indelébiles de la granulie. La motilité du globe oculaire est complète, les culs-de-sac ont disparu, il n'y a point de traces de cicatrisation consécutive à l'opération, et les vaisseaux superficiels de la conjonctive courent de la muqueuse palpébrale à la muqueuse bulbaire[1].

Une première remarque qui pourrait couler des observations ci-dessus, est que la méthode si préconisée par nous n'a pas la puissance de guérir les granulations, car après l'opération, il faut avoir recours encore aux astringents ou aux caustiques. Mais on ne peut pas demander à une opération plus de ce qu'elle peut donner. Puisque nous avons dit qu'on ne doit pas toucher aux granulations qui existent sur le reste de la conjonctive, on devra bien, toujours après, chercher la guérison de celles-ci, par d'autres moyens. Mais une telle guérison est merveilleusement hâtée par l'opération qui, pour cela, peut être comptée pour neuf dixièmes sur la guérison, aussi des granulations que la main du chirurgien a respectées, parce qu'elles sont situées sur la surface des tarses.

L'excision donc fait disparaître, presque instantanément

1. J'ai tiré les observations I, II, III, d'un travail du docteur Garcia Escobedo. Je dois les IV, V, VI, XII, XIV à l'obligeance de M. le docteur Galezowski.

les souffrances énormes du malade et rend possible, en peu de jours ou en quelque mois, la guérison totale, qui, parfois, a été cherchée en vain pendant des années avec les moyens ordinaires.

Cela n'est pas peu de chose, si on pense à la condition surtout du pauvre prolétaire qui doit gagner sa vie. A ce point de vue du moins, il ne sera permis à personne, d'accueillir le sourire sur les lèvres, une opération qui, dans sept huit ou quinze jours permet au malade de reprendre ses occupations.

C'est toujours un grand problème en médecine et en chirurgie surtout, que celui du traitement divers du prolétaire et du riche, et même si la méthode avait quelque lointain danger, on devrait l'accepter pour le pauvre, qui vous dit : « soignez-moi, mais surtout tâchez de me guérir vite, parce que j'ai des enfants qui vivent de mon travail. » Que dire, quand il s'agit d'une opération comme celle-ci, pour laquelle les dangers sont absolument imaginaires ? Demandez à ces pauvres gens qui, avant l'opération, bien des fois dans l'année étaient contraints à suspendre leurs occupations pour les poussées inflammatoires aiguës qui se renouvelaient sans cesse constituant un véritable danger pour la vision à cause des troubles qui chaque fois plus graves restaient sur la cornée.

La dilatation forcée, instantanée de l'urèthre présente bien des dangers, et la dilatation graduelle est un moyen bien plus innocent ; et cependant, la divulsion instantanée restera toujours le moyen souverain pour le prolétaire qui ne peut pas rester au repos pendant des mois comme les fils privilégiés de la nature. Et même pour ceux-ci, le chirurgien se décidera à la divulsion instantanée, si à chaque séance de dilatation graduelle se produisent des fièvres dangereuses pour le trop d'irritabilité de l'urèthre. N'est-ce pas le cas des granulations qui donne de trop fréquentes poussées aiguës quand on les traite par les moyens ordinaires ?

Le chirurgien, pour une maladie articulaire du pied, par exemple, qui plusieurs fois a guéri et toujours a récidivé,

conseillera d'insister sur le traitement au but de conserver le pied si le malade est tel qu'il n'a pas besoin de gagner sa vie; mais dans le cas contraire, il n'hésite pas à proposer l'amputation du pied, qui parfois est demandée par le malade lui-même.

Je le dis avec toute la conviction de mon esprit, et je finis, par ces mots: Il faut espérer pour le bien de l'humanité que cette petite, mais si bienfaisante opération sera destinée à être bien plus répandue dans l'avenir qu'elle ne l'est aujourd'hui.

Les craintes doivent disparaître devant des résultats tels que nous venons de vous les exposer et qui ne sont qu'une petite fraction de tous ceux que nous pourrions mettre sous vos yeux.

L'époque est passée, heureusement pour la science expérimentale où l'on pouvait combattre un principe, une méthode quelconque sans apporter des preuves de fait en contraire.

Dr Parisotti.

Paris, ce 20 juin 1883.

IODOFORME DANS LES ULCÈRES RONGEANTS

DE LA CORNÉE

par le docteur GALEZOWSKI

Dans un de nos précédents articles, nous avons démontré les immenses avantages que l'on obtient de la pommade à l'iodoforme dans le traitement de la conjonctivite ou ophtalmie croupale. Le livre sur *le Diagnostic et le Traitement des affections oculaires*, que nous venons de publier en collaboration avec mon ami, le docteur Daguenet (de Besançon) contient des indications très précises sur cette maladie et sur le mode d'application de ce médicament.

Aujourd'hui, je viens exposer les avantages non moins

considérables qu'on obtient de la pommade à l'iodoforme dans le traitement des ulcères rongeants et superficiels de la cornée.

Notre excellent confrère M. Guaïta a démontré dans son excellente étude sur les ulcères cornéens, qu'il existe trois formes différentes d'ulcères : les uns apparaissent sous forme de pustules qui s'exulcèrent et gagnent en profondeur; les autres dès le début cheminent le long du bord de la cornée et qu'il appelle *ulcère à coup d'ongle*, comme Velpeau l'avait déjà désigné; les autres sont des *ulcères à hypopyon* ou abcès progressifs des moissonneurs.

Pour moi, il existe encore une quatrième variété d'ulcères rongeants, ce sont, des ulcères rongeants herpétiques du centre de la cornée, qui diffèrent essentiellement des ulcères à *coup d'ongle.*

Ainsi, l'ulcère rongeant herpétique débute généralement par une série de pustules herpétiques très fines, au centre de la cornée, après un accès de fièvre éphémère, de fièvre herpétique ou de fièvre intermittente. L'œil devient rouge, injecté, sensible à la lumière, les paupières par moments sont enflées, œdématiées; des douleurs périorbitaires accompagnent quelquefois la maladie, dans d'autres cas, ce sont des picotements et des éternuements très violents et très fréquents qui reviennent plusieurs fois par jour et plus particulièrement la nuit. Peu à peu, ces pustules deviennent confluentes, se réunissent les unes aux autres et constituent un ulcère unique plus ou moins large, à bords taillés à pic, qui s'étend à la surface de la cornée et tend de plus en plus à envahir toute la superficie de cette membrane, si on ne l'arrête pas à temps.

Il existe donc, comme on voit, deux variétés d'ulcères herpétiques: l'ulcère central, que je viens de décrire plus haut, et l'ulcère à *coup d'ongle* et que j'appelle de préférence ulcère marginal. L'un et l'autre se développent sous l'influence de la constitution herpétique, goutteuse et arthritique et exigent par conséquent le même traitement.

C'est par des moyens locaux surtout qu'on arrive le plus

promptement et le plus efficacement à arrêter le progrès du mal, bien qu'il soit nécessaire d'agir aussi sur la cause constitutionnelle en prescrivant, selon les cas, du sulfate de quinine, de l'arsenic, du salicylate de soude, des purgatifs et des vomitifs.

Le traitement local de ces deux sortes d'ulcères rongeants se compose des quatre moyens suivants, qui selon moi ont une action puissante, je dirais même infaillible, surtout si la maladie n'a pas pris une trop grande extension et si elle ne s'est pas compliquée d'infiltration interstitielle et d'hypopion, etc. Ces moyens sont : la pommade à l'iodoforme, le collyre de pilocarpine, le spray phéniqué et la kératotomie.

(*a*) La *pommade à l'iodoforme* est un excellent antiseptique de même qu'elle a une action puissante réparatrice des tissus ulcérés et nécrosés; elle n'est nullement irritante, surtout si elle est bien préparée, et peut par conséquent être employée dans des proportions considérables sans provoquer d'irritation ni dans la cornée ni dans la conjonctive. Généralement, je l'emploie aux doses suivantes :

Vaseline.....	10 grammes.
Iodoforme porphyrisé.	1 gr. ou 2 gr.

J'insiste beaucoup sur la nécessité qu'il y a de porphyriser d'une manière aussi complète que possible l'iodoforme. Cette pommade pourrait être irritante pour l'œil, si l'iodoforme était employé sous une forme de masses grumeuses, irrégulières, anguleuses. L'iodoforme possède des propriétés antiseptiques des plus efficaces. Billroth attribue à l'iodoforme une grande part des succès qu'il obtient dans les opérations de la bouche et de la langue. Il recouvre les plaies avec un morceau de gaze trempé dans l'alcool et dans la glycérine et ensuite saupoudrée avec l'iodoforme.

Mikuliez[1] déclare même dans un compte rendu de la clinique de Billroth, que l'iodoforme est un agent antiseptique tout aussi puissant, que l'acide phénique.

Selon Mosetig-Moorhaf[2], le pansement des plaies scrofu-

1. *Wiener med. Wochenschrift*, 1881, n° 23.
2. *Wiener med. Woch.*, 1881, n° 10.

leuses avec l'iodoforme donne des résultats tellement satisfaisants, qu'on pourrait presque le considérer comme un moyen spécifique contre la scrofule.

Ce que Mikuliez et Mosetig-Moorhaf disent sur l'action de l'iodoforme dans les plaies scrofuleuses et celles de la face, je pourrai dire la même chose en ce qui concerne les ulcères de la cornée. La pommade à l'iodoforme telle que je l'ai formulée plus haut, a une action merveilleuse sur les ulcères herpétiques et scrofuleux de la cornée, de même qu'elle agit très favorablement sur les ulcères qui surviennent chez les individus syphilitiques.

Que voyons-nous, en effet, du côté de ces ulcères ? Ils sont rongeants, ils entament de proche en proche les tissus ; et les parties détériorées, nécrosées de la cornée se trouvant attachées au fond de l'ulcération, forment une sorte de magma blanc-jaunâtre, dans lequel les microbes pullulent, se développent très rapidement et infectent la plaie.

Sous l'influence de l'iodoforme introduit dans l'œil plusieurs fois par jour, nous voyons très rapidement les ulcères cornéens se nettoyer ; les masses nécrosiques se détachent peu à peu du fond de l'ulcère et s'en vont avec les larmes et le processus ulcératif lui-même s'arrête pour donner place à un travail réparateur. Au bout de quinze à vingt jours, nous voyons l'ulcère se combler par un tissu de nouvelle formation, et la cicatrisation ne tarde pas à venir surtout si on ajoute à ce médicament l'instillation du collyre de pilocarpine et les douches de spray phéniqué.

On ne saurait mieux se rendre compte de l'efficacité de ce médicament qu'en analysant en détail quelques observations que j'ai pu recueillir dans ma clientèle particulière.

Observation I

Ulcère rongeant occupant le bord interne et inférieur de la cornée, ainsi qu'une large surface de la partie centrale. Iodoforme, spray phéniqué, guérison.

Monsieur R..., âgé de cinquante-deux ans, d'origine espa-

gnole, demeurant à Paris, a été pris, vers le commencement du mois de décembre dernier, d'une inflammation très intense de l'œil gauche, accompagnée d'une sécrétion assez abondante de mucosités et de larmes : photophobie et douleurs lancinantes dans le globe oculaire. Le malade accusait en outre quelques phénomènes dyspeptiques. Mon excellent confrère et ami le Dr Gaume, qui est le médecin de la famille, prescrivit au malade de légers purgatifs salins, des lotions chaudes boratées et l'instillation du collyre d'atropine à la dose de 2 centigr. par 10 gr. Ce traitement amena assez rapidement une amélioration, la sécrétion diminua, ainsi que la rougeur, et la maladie paraissait entrer dans une période d'amélioration, lorsque, vers le 20 du même mois, il survint une aggravation des plus marquées. Tous les phénomènes observés au début du mal revinrent avec une très grande intensité, la cornée devint trouble et louche, les souffrances augmentèrent. Dans cet état de choses, le Dr Gaume me fit appeler en consultation le 22 décembre. Voici l'état de l'œil tel que nous l'avons trouvé ce jour-là.

Les conjonctives, très injectées avec une légère sécrétion catarrhale. La cornée présentait deux ulcères rongeants marginaux, l'un en dedans et en bas, l'autre du côté externe. De plus, on voyait toute la cornée trouble et recouverte, vers la partie centrale, d'une ulcération à bords irréguliers, recouverte d'une exsudation blanchâtre : c'était un troisième ulcère, mais heureusement très superficiel. La pupille, à la suite de l'instillation d'atropine bien dilatée. Le malade se plaignait des douleurs périorbitaires, qui s'aggravaient surtout la nuit. Nous avons fait appliquer cinq sangsues à la tempe ; et à l'instillation du collyre d'atropine, nous avons ajouté le collyre de pilocarpine (4 fois par jour l'un et l'autre). De plus, nous avons fait introduire constamment entre les paupières une certaine quantité de la pommade à l'iodoforme, à la dose de 1 gr. pour 10 de vaseline ; et nous avons soumis le malade à l'action du spray phéniqué. Sous l'influence de ce traitement, un mieux de plus sensible s'est déclaré dès le lendemain, puis, progressivement, nous sommes arrivés à la réparation progressive de toutes les parties ulcérées et nécrosées, et à la guérison complète, vers le 20 janvier 1883.

Ce fait est des plus concluants, il démontre l'insuffisance de l'ancienne méthode de traitement, tandis que les trois moyens mis en pratique : l'iodoforme, le spray phéniqué et le collyre de pilocarpine ont été tous d'une efficacité rapide et

incontestable. Un seul point important restait de finir, c'est celui de savoir lequel de ces trois moyens jouissait de la plus grande efficacité.

Pour résoudre cette question, j'ai dû employer chez plusieurs de mes malades exclusivement l'un ou l'autre de ces médicaments, et cette expérience m'a confirmé dans mes premières impressions, que de tous ces trois moyens le plus efficace est l'iodoforme.

Voici deux observations à l'appui :

Observation II

Ulcère rongeant de la cornée gauche. Guérison avec l'iodoforme.

Madame B..., âgée de trente-sept ans, vient me consulter, le 8 novembre 1882, pour un ulcère rongeant occupant le bord interne de la cornée gauche. Elle a été déjà soignée depuis cinq semaines par un de nos confrères de Paris, au moyen du collyre à l'ésérine et de la pommade à l'oxyde jaune d'hydrargyre et des compresses et lotions avec l'acide borique à la dose de 3 gr. pour 100 gr. d'eau. Ce traitement est resté sans efficacité; bien plus, les gouttes d'ésérine et la pommade à l'oxyde jaune la faisaient énormément souffrir.

Voyant l'insuccès du traitement par les myotiques, j'ai eu recours, au contraire au collyre d'homatropine à la dose suivante :

Eau distillée.....	10 grammes.
Bromhydrate neutre d'homatropine..	0,02 centigr.

Une seule instillation par jour.

De plus, j'ai recommandé des lotions chaudes, à grande eau les paupières fermées, et l'introduction de la pommade à l'iodoforme, toutes les deux heures, entre les paupières et en grande quantité chaque fois. Sous l'influence de ce traitement un mieux des plus sensible s'est déclaré dans l'espace de quelques jours et en continuant ce traitement, la malade ne tarda pas à guérir complètement. Les ulcères se sont cicatrisés en laissant de légers nuages superficiels.

J'ai eu l'occasion de soigner dans ces derniers temps un de nos éminents confrères et sénateur, le docteur B..., atteint de la même affection et dont le témoignage et l'appréciation personnelle me sont d'une grande utilité.

Il avait fait usage avant de m'avoir consulté de l'atropine et de la pommade à l'oxyde jaune d'hydrargyre; mais loin de s'améliorer, son œil allait toujours en s'aggravant. Il a éprouvé au contraire, un mieux des plus sensibles aussitôt qu'il eut commencé mon traitement. Appelé par mon ami, le docteur Normandie près du malade, j'ai constaté un ulcère rongeant près du bord interne de la cornée, profond, et recouvert d'une exsudation comme pultacée; les bords étaient taillés à pic, et le reste de la cornée accusait une teinte un peu louche. La photophobie était excessive, de sorte que notre confrère était obligé de garder le lit depuis plusieurs jours. Les douches de spray phéniqué, la pommade à l'iodoforme et le collyre de pilocarpine alterné à de longs intervalles avec l'atropine, ont amené, dès le lendemain, un mieux très sensible; le malade me déclara à plusieurs reprises que ce qui lui faisait le plus de bien, c'était la pommade à l'iodoforme; elle calmait les douleurs et diminuait tous les jours l'irritation.

Les faits de ce genre sont très nombreux dans ma clientèle, où la pommade à l'iodoforme a amené un soulagement immédiat, c'est pourquoi je crois nécessaire de la recommander aux praticiens pour le traitement des ulcères de la cornée.

Je l'ai recommandée dans mon précédent article contre l'ophtalmie croupale[1]; depuis cette époque, j'ai eu l'occasion de l'appliquer nombre de fois dans cette affection, souvent se présentant sous une forme et avec des allures très inquiétantes; et toujours je l'ai vue amener des résultats des plus satisfaisants et un arrêt prompt de la suppuration.

Dr GALEZOWSKI.

1. *Recueil d'ophtal.*

BIBLIOGRAPHIE

Beitraege zur Ver. der homonymen bilateralen Hemianopsie und der Faserkreuzung in Chiasma opticum, par le Dr MARCHAND. — L'anatomie pathologique s'enrichit de plus en plus de nouveaux cas qui démontrent que les lésions qui attaquent des bandelettes optiques amènent des hémianopsies. Les trois faits qui sont rapportés par l'auteur sont de la plus haute importance. Dans le premier cas, il s'agit d'un gliome, développé à la base du lobe temporal droit, qui a amené consécutivement un ramollissement de la partie adjacente de la bandelette optique droite, avec une hémianopsie inférieure droite des deux rétines.

Dans le second cas, le malade a eu une thrombose de l'artère sylvienne, qui avait amené un ramollissement de la bandelette optique gauche avec hémianopsie gauche des deux yeux. Dans le troisième cas, le lobe occipital droit était ramolli dans ses couches corticales supérieures et postérieures, et il en est résulté une hémianopsie droite des deux yeux. On voit donc, par ces trois faits, qui ont été bien observés et décrits avec la plus grande précision et une très grande clarté, grâce aux figures qui y sont jointes, que l'hémianopsie peut être occasionnée par des causes très variées ; et que la lésion peut être située, aussi bien dans la bandelette optique que dans des portions du cerveau qui se trouvent situées au voisinage des centres optiques. (*Archiv f. Ophthalmologie v. Græfe*, Bd XXVIII, Abth. II, p. 63.)

Dr GALEZOWSKI.

De la kératite à bandelette et de son traitement, par le Dr PROUFF. — Cette affection commence, selon l'auteur, par une ulcération qui parfois semble primitive, mais est le plus souvent consécutive à une phlyctène ou à une pustule. Vers ce petit ulcère on voit bientôt se diriger une série de vaisseaux, fins, rectilignes, juxtaposés, et qui entrent plus ou moins en connexion avec les capillaires du limbe conjonctival, sans toutefois se continuer directement, comme dans le pannus, avec les gros vaisseaux de la conjonctive.

D'après l'auteur, la kératite en bandelette se reconnaît aux signes :

1° Point de départ près la périphérie de la cornée ;

2° Progression en ligne droite vers le centre de cette membrane, par voie d'ulcération lente et continue ;

3° Développement de vaisseaux à peu près parallèles, qui tapissent le fond grisâtre et ulcéré de la bandelette;

4° Uniformité de largeur de la bandelette, dans tout son parcours (millim. 1/2 environ), sauf parfois élargissement de l'opacité, en face de la pupille.

Pour le traitement de ces kératites, M. Prouff recommande beaucoup l'excision d'un petit lambeau conjonctival au bord de la cornée.

Les paupières étant écartées par un blépharostat, il saisit la conjonctive avec une pince, le plus près possible de la base même de la bandelette. Il soulève ainsi un petit lambeau qu'il sectionne d'un seul coup de ciseaux, en y comprenant le tissu épiscléral et le limbe conjonctival autant que possible. La sclérotique est donc mise à nu sur une surface elliptique dont les deux extrémités doivent, de part et d'autre, dépasser d'environ 2 millimètres les bords de la bandelette.

Dr GALEZOWSKI.

Bulletin de la clinique nationale ophtalmologique de l'hospice des Quinze-Vingts, par le Dr FIEUZAL (*Janvier — mars* 1883). — Cette publication, que l'auteur se propose de continuer tous les ans, rend un compte exact, tout aussi bien de l'organisation administrative de l'établissement, que de la statistique des opérations pratiquées dans l'établissement.

Sur un nombre de 6946 malades nouveaux qui se sont présentés à la consultation en 1881, il y a eu 155 opérations de la cataracte, et 727 autres opérations, telles que strabisme, iridectomies, ptérygions, chalasions, etc., ce qui constitue un total de 892 opérations.

En ce qui concerne les résultats des opérations de la cataracte, M. FIEUZAL a obtenu 121 fois un succès complet; dans 16 cas, il y a eu des complications et les résultats définitifs ont été moins satisfaisants. Enfin M. FIEUZAL a eu à déplorer 18 fois la perte de l'œil.

Dr GALEZOWSKI.

Nouvelles recherches sur le trachome, par le Dr SATLLER. — L'auteur démontre l'existence des micro-organismes dans le trachôme et il a pu faire leur culture dans du sérum gélatinisé. Après avoir enlevé une petite tumeur trachomateuse, Satller l'applique directement sur la gélatine. Au bout de 8 ou 10 jours, il se développe en un liséré pâle au pourtour. A l'aide d'un fil de platine chauffé et refroidi, il transporte une portion sur un second morceau de gélatine, où les micro-organismes se développent dans un fourneau d'incubation. Après avoir fait une troisième culture, M. Satller

en a inoculé dans le cul-de-sac d'une jeune fille, et il a vu apparaître tous les signes du trachôme, le cinquième jour.

Une autre expérience non moins intéressante a été faite par l'auteur. Il a inoculé les lochies de la mère, dans le cul-de-sac de sa fille âgée de six ans; l'accouchement était regulier, sans fièvre ni sécrétion vaginale. Après 40 heures, l'ophtalmie purulente s'est déclarée qui s'est transmise à l'autre œil, et l'examen microscopique a démontré que le pus présentait les mêmes caractères que celui de l'opthalmie blennorhagique (*Compte rendu de la Société d'Heidelberg*, 1882, et *Revue générale d'ophtalmologie*, mars 1883).

De l'iridectomie dans la kératite parenchymateuse et dans la scléro-kératite par le Dr Carboué (*Thèse de Paris*, 1882). — L'auteur s'est inspiré des travaux précédemment publiés par le docteur Galezowski et le professeur Panas, pour démontrer, que l'iridectomie est un moyen antiphlogistique très puissant pour combattre les accidents inflammatoires qui ont pour siège la cornée, la sclérotique, l'iris et le cercle ciliaire. Il démontre, dans les nombreuses observations recueillies à la clinique de l'un et l'autre de ces deux praticiens, que cette opération a pour but, non seulement d'arrêter les accidents inflammatoire qui ont résisté à tous les traitements; mais de plus elle concourt d'une manière très puissante à faire diminuer et souvent même à faire disparaître complètement les opacités cornéennes. Selon l'auteur, l'iridectomie aurait un triple but: faciliter la résolution des infiltrations interstitielles; abréger la durée du traitement; et prévenir les récidives et les complications du côté des membranes internes de l'œil. Lorsqu'on voit des synéchies postérieures plus ou moins étendues s'établir après plusieurs accès successifs d'iritis dans la scléro-kératite, l'iridectomie devient indispensable, comme dit M. Carboué; et le plus tôt sera le mieux.

L'auteur ne croit pas pourtant que le traitement chirurgical soit indiqué pour combattre ces maladies, et il insiste au contraire avec beaucoup de raison sur le traitement général de la goutte, du rhumatisme, etc., par le salicylate de soude, l'iodure de potassium, etc. Disons, en général que cette thèse est faite avec beaucoup d'érudition, et les indications qui ont été posées par l'auteur sont faites avec beaucoup de clarté, de sorte qu'elle peut rendre de grands services aux praticiens en leur montrant le peu de danger de l'opération et ses avantages incontestables au point de vue du résultat définitif.

INDEX BIBLIOGRAPHIQUE (1)

RÉTINE. — NERFS-OPTIQUES. — CENTRES VISUELS.

Arthur Benson. On the frequency of papillitis in sympathetic ophthalmitis. (*The ophthalmic Review, May* 1883, p. 136.)

Siméon Snell. Retinitis caused by a flash from a sun reflector. (*The ophthalmic Review, May* 1883, p. 141).

Swanzy. Two cases of central amblyopia from exposure to the direct rays of the sun (*The ophthalmic Review, May* 1883, p. 142.

Fitz Gérald. The theory on central lesion in *Ophthalmic goitre. Dublin Journal of Medicine, March* et *April* 1883, et *Ophth. Review*, 1883.)

Jannin. Sur une forme mal définie de stase papillaire aiguë. (*Thèse de doctorat*, Paris, 1883).

Glascott. Two cases of amblyopia arising from sexual excess. (*The ophthalmic Review, April*, 1883, p. 101).

Emrys-Jones. The effects of the electric light on the eye (*The ophthalmic, Review, April* 1883, p. 106.)

Hoffman. Ein Fall von Amaurose nach Hämatemesis. (*Klinische Monatbl., May* 1883.)

Ulrich. Ein neuer ophthalmoscopischer Befund nach Blutverlust. (*Klin. Monatbl., May*, 1883.)

Laurent. Du Daltonisme; son étiologie; sa fréquence et ses dangers. (*Thèse de Paris*, 1883.)

David. Essai sur les altérations fonctionnelles et organiques de l'appareil de la vision survenant sous l'influence combinée de l'alcool et du tabac. (*Thèse de Paris*, 1883.)

Hermann Wilbrand. Ueber neurasthenische Asthenopie und sogen. Anesthesia Retinæ. (*Archiv f. Augenheilk.*, 1883, p. 263.)

Stilling. Zur Genese der Netzhautablas. (*Archiv f. Augenheilkunde*, Wiesbaden, 1883, p. 332.)

Swan Burnett. A case of Retinitis albescens punctata (*Archives of Ophthalmology*, New-York, 1883, p. 22.)

Berger. Paralysie de l'acoustique et du trijumeau. (*Recueil d'Ophth., Jan.* 1883, p. 25.)

Bjerrum. Undersogelser over formsans og lyssans i forskellige ogensygdomme. (*Copenhague*, 1882. *Wilhelm Prior.*)

(1) N.-B. Cette notice bibliographique a été en grande partie empruntée à *The Opthalmic Review.*

Charpentier. Description d'un photomètre différentiel. (*Arch. d'Ophth.*, *II.*, 5, p. 418.)

Emerson, J. B. A new instrument for testing the field of vision. (*N. Y. Med. Record, March* 1883, p. 251.)

Geissler. Die Farbenblindheit, ihre Prüfungsmethoden und ihre practische Bedeutung. (*Leipzig*, 1882. *Otto Weigandt.*)

Hirschberg. Ein Fall von tuberculöser Geschwulstbildung im Pons und in der Aderhaut beider Augen. (*Neurol. Centrabl.*, *Nr.* 24.)

Hirschberg. Netzhautarterienerkrankungen bei einem Luetischen. Atherose der Netzhautarterien. Retinitis punctata and Striata. (*Centrabl. f. pr. Augenh.*, *Nov.* 1882.)

Hirschberg. Sehnervenleiden bei Schädelmissbildung(*Centralbl. f. pr. Augenh.*, *Jan.* 1883, p. 1.)

Hirschberg. Ueber Sehstörungen bei progressiver Paralyse. (*Neurolog. Centralbl.*, 1883, *Nr.* 2.)

Manz. Ueber endotheliale Degeneration des Sehnerven. (*Bericht der Ophth. Ges. zu Heidelberg*, 1882, p. 162.)

Pflueger. Ueber Opticusinjectionen. (*Bericht der Ophth. Ges. zu Heidelderg*, 1882, p. 124.)

Rampoldi. Della stricnina nella cura della atrofia dei nervi ottici. (*Annali di Ottalm.*, 1882, XI, 5, p. 390.)

Russell, J. Probable tumour of the cerebellum : cerebellar gait : erroneous assertion of uniocular diplopia by the patient. (*Med. Times and Gazette, March* 1883, p. 239.)

Salter, F. Nephritis of pregnancy affecting vision. (*Brit. Med. Jour.*, *Feb.* 1883, p. 356.)

Schweigger, C. Observations on detachment of the retina. (*Archives of Ophthalmology, Dec.* 1882, p. 451.)

Steiner. Zur Kenntniss der Erythropie. (*Wiener med. Presse*, *Nr.* 44.)

Swanzy, H. R. Double glioma retinæ. (*Dub. Med. Jour.*, *Feb.* 1883, p. 165.)

Veron. Mixo-fibrôme du nerf optique. (*Recueil d'Ophth.*, *Jan.* 1883., p. 32.)

Weijde, van der. Methodisch onderzoek der Kleurstelsels van Kleurblinden. (*Onderzoek. Utrecht. phys. Lab.*, *VIII*, 2, p. 1.)

Weinberg. Troubles oculaires d'origine nerveuse. (*Rec. d'Opth.*, *III*, 11 p. 665.)

Westrum. Beobachtungen von sogenannter Stauungspapille beim Hunde. (*Zeitschrift f. vergl. Augenh.*, 1882, 2.)

Wolfe, J.-R. On an operation for the cure of detachment of the retina. (*Practitioner, March* 1882, p. 195.)

Alexandroff. Contributions à l'étude de l'élongation des nerfs crâniens. (*Arch. d'Ophth.*, *II*, 5, p. 321.)

Ayres. Zum chemischen Verhalten des Sehpurpurs. (*Untersuchungen a. d. phys. Inst. in Heidelberg, II*, p. 444.)

Ayres, W. C. The blood circulation in the region of the yellow spot. (*Archives of Ophthalmology, Dec.* 1882, p. 476.)

Charpentier. Recherches sur la distinction des points lumineux. (*Arch. d'Ophth., III*, 4, p. 382.)

Chevrel. Recherches relatives à la vision des couleurs. (*Compt. Rend. de l'Acad. des sciences*, 21.)

Chittenden. Beiträge zur Histochemie des Sehepithels. (*Untersuchungen a. d. phys. Inst. in Heidelberg, II*, p. 438.)

Donders. New researches on the systems of colour sense. (*Onderzoekingen Utrecht phys. Lab., VIII*, 2, p. 95.)

Engelmann. Ueber Licht und Farbenperception niederer Organismen. (*Arch. j. d. Ges. Physiol., XIX*, p. 387.)

Engelmann. Farbe und Assimilation. (*Onderzoekingen Utrecht. phys. Lab., VII*, 2, p. 209.)

Galezowski. De la valeur séméiologique des phénomènes visuels chez les cataractés. (*Rec. d'Ophth., III*, 10, p. 653.)

Giraud-Teulon. Théorie des sensations colorées. (*Bullet. de l'Acad. de méd., Nr.* 43.)

Helfreich. Ueber den Vanenpuls der Retina und die intraoculäre Circulation. (*Bericht der Ophth. Ges. zu Heidelberg*, 1882, p. 73.)

Hirschberg. Ueber Amaurose nach Blutverlust. *Zeitschr. f. klin. Med., IV*, 1 *and* 2.)

Huc. Essai sur les tumeurs du nerf optique. (*Thèse, Paris*, 1882.)

Leber. Präparate zu dem Vortrag uber Entstehung der Netzhautablösung und über verschiedene Hornhautaffectionen. (*Bericht der Ophth. Ges. zu Heidelberg*, 1882, p 165.)

Leber. Ueber die Entstehung der Netzhautablösung. (*Bericht der Ophth. Ges. zu Heidelberg*, 1882, p. 18.)

Loring, E. G. Premature delivery for the prevention of blindness. (*N. Y. Med. Record, Jan.* 1883, p. 59.)

Stoeber. Du champ visuel simple ou achromatique et de ses anomalies. (*Arch. d'Ophth.*, 1883, 1, p. 56.)

Wernicke. Ueber hemiopische Pupillenreaction. (*Fortschritte der Medicin, Nr.* 2.)

Ostwaldt. Experimentelle Untersuchungen über den centralen Reflexstreifen an den Netzhautblutgefässen. (*Centralbl. f. pr. Augenh.*, 1883, *Feb.-Mar.*, p. 45.)

Grasset. De l'amblyopie croisée et de l'hémianopsie dans les lésions cérébrales. (*Recueil d'Ophth.*, 1883, *March*, p. 129.)

Yvert. Cas rare de rétinite albuminurique unilatérale observée

chez un malade n'ayant qu'un seul rein situé du même côté, et atteint de néphrite parenchymateuse (gros rein blanc). (*Rec. d'Ophth.*, *March* 1883, p. 145.)

Bechtener. Experimentelle Untersuchungen über die Kreuzung der Sehnervenfasern im Chiasma nervorum opticorum. (*Neurolog. Centralbl.*, 1883, 3.)

Charpentier. Note complémentaire relative à l'influence de la surface sur la sensibilité lumineuse. (*Arch. d'Ophth.*, 1882, 6, p. 587.)

Charpentier. Etude de l'influence de la coloration sur la visibilité des points lumineux. (*Arch. d'Ophth.*, 1882, 6, p. 542.)

Charpentier. Perception des couleurs à la périphérie de la rétine. (*Arch, d'Ophth.*, 1883, 1, p. 12.)

Charpentier. Expériences relatives à l'influence de l'éclairage sur l'acuïté visuelle. (*Arch. d'Ophth.*, 1883, 1, p. 37.)

Emrys-Jones, A. Albuminuric retinitis of pregnancy. (*Brit. Med. Jour.*, *April* 1883, p. 712.)

Hirschberg. Ueber Sehstörung bei progressiver Paralyse. (*Neurolog. Centralbl.*, 1883, *Nr.* 2.)

Hirschler. Zum Rothsehen der Aphakischen. (*Wiener med. Woch.*, 1883, *Nr.* 4-6.)

Cristallin. — Corps vitré.

Leber. On cataract and other Eyeaffections caused by Lightning. (*Graefe's Archiv*, *XXVIII*, ab. *III*, p. 255, et *Ophth. Review*, *May* 1883, p. 145.)

Trousseau. De l'élongation du nerf nasal, dans le traitement du glaucôme. (*Thèse de Paris*, 1883.)

Lloyd Owen. On the extraction of cataract by small angular flap and the lower section. (Birmingham.)

Dessauer. Zur Zonulafrage. (*Klin. Monatsbl. f. Augenheilk.*, 1883, *March*, p. 89.)

Lyder Borthen. Aniridia et Aphakia traumatica. (*Klin. Monatsbl.*, *Februar* 1883.)

Schmidt Rimples. Zur Aetiologie der Kataract-Entwickelung im mittleren Lebensaltar. (*Klin. Monatsbl.*, *Mai* 1883.)

Sabaterie. De l'amputation du segment antérieur de l'œil comme traitement des accidents symptomatiques oculaires. (*Thèse de Paris*, 1883.)

Leriste. De l'opération de la cataracte chez les diabétiques. (*Thèse de Paris*, 1883.)

Remy. Étude sur la tuberculose oculaire. (*Thèse de Paris*, 1883.)

Knapp. Färbung der Lichtreflexes am Rande von in die vordese Kamer dislocirten Linun; ein einfaches Klinisches Experiment. (*Archiv. f. Augenheilk.* Wiesbaden, 1883, p. 314.)

HUMEUR VITRÉE. — CRISTALLIN. — IRIS. — CHOROIDE.

Fuchs. Melanoma of the Iris. (*Archives of ophthalmology*, New York, 1883, p. 26.)

Knapp. Report of the Eighth series of one Hundred consecutive Cataract Extractions with Remarks. (*Archives of Ophthalmology*, New-York, 1883, p. 69.)

Becker. Ueber die Structur der Krystall-Linse. (*Bericht der Ophth. Ges. zu Heidelberg*, 1882, p. 174.)

Browne, E. A piece of steel in the cristalline lens; attempted removal; death during the administration of dichloride of ethilene. (*Lancet, Jan.* 1883, p. 143.)

Galezowski, H. A new method of cataract extraction without excision of the iris. (*Lancet, Jan.* 1883, p. 92.)

Haensell. Ueber den Bau des Glaskörpers. (*Bericht der Ophth. Ges. zu Heidelberg*, 1882, p. 103.)

Jeaffreson, C. S. A new operation for cataract. (*Lancet, Jan.*, p. 167.)

Little, Dr. Several specimens of eyes enucleated on account of sympathetic irritation in the other eye, or for fear of its developing. (*Boston med. and surg. Journ., janv.* 1883, p. 15.)

Nieden. Ueber recidivirende idiopathische Glaskorperbluting bei jungen Leuten. (*Bericht der Ophth. Ges. zu Heidelberg*, 1882, p. 8.)

Pflueger. Zur Behandlung des Glaucoms. (*Bericht der Ophth. Ges. zu Heidelberg*, 1882, p. 130.)

Rüter, H. Tuberculosis of the iris. (*Archives of Ophthalmology, Dec.* 1882, p. 407.)

Young, H. B. A case of congenital irideremia. (*Archives of Ophthalmology, Dec.* 1882, p. 465.)

Zehender. Ueber periphere Irisvorfälle. (*Bericht der Ophth. Ges. zu Heidelberg*, 1882, p. 110.)

Armaignac. De l'opération de la cataracte chez les diathésiques et les cachectiques. Observations. (*Revue d'Ocul. du Sud-Ouest, Nr.* 12, p. 260.)

Burnett, S. M. A case of coloboma of the choroid at the macula lutea, unaccompanied by coloboma of the iris. (*Archives of Ophthalmology, Dec.* 1882, p. 461.)

Chavernac. Extraction de la cataracte. Retour de la méthode de Daviel. (*Ann. d'Ocul., Jan.-Fév.* 1883, p. 43.)

Hasner, von. Zwei Fälle von Luxation der Linse. (Verein deutscher Aerzte in Prag, November 3rd). (*Wiener med. Woch., Nr.* 46.)

Hirschberg. Anatomische und practische Bemerkungen zur Staaroperation. (*Berl. med. Woch.*, 1883, *Nr.* 3.)

Hirschberg. Anatomische und practische Bemerkungen zur Altersstaarausziehung, Pupillenbildung, und Hornhautfärbung. (*Von Græfe's Arch., XVIII*, 1.)

Lyder Borthen. Aniridia and Aphakia traumatica. (*Klin. Mon. Bl., Feb.* 1883, p. 62.)

Rampoldi. Un notevole caso di glaucoma, preceduto da neurite ottica. (*Annali di Ottalm.*, 1882, *XI*, 5, p. 444.)

Smith, Priestley. On the use of eserine in glaucoma. (*Birm. Med. Review, March* 1883, p. 123.)

Wild. Drei ungewöhnliche Fälle sympathischer Ophthalmien. Inaug.-Diss. (*Basle*, 1882.)

Wolffberg. Zur Symptomatologie des chronischen Glaucoms Inaug.-Diss. (*Koenigsbergi. Pr.*, 1882.)

Wicherkiewicz. Zur Iridectomietechnik. (*Centralbl. f. pr. Augenh.*, 1883, *Feb.-Mar.*, p. 33.)

Goldzieher. Beiträge zur normalen und pathologischen Anatomie der Aderhaut. (*Centralbl. f. pr. Augenh.*, 1883, *Feb.-Mar.*, p. 38.)

Gutmann. Eine sympathische Leidensgeschichte. (*Centralbl. f. pr. Augenh.*, 1883, *Feb.-Mar.*, p. 53.)

Dessauer. Zur Zonulafrage. (*Klin. Mon.-Bl.*, 1883, *March*, p. 89.)

Bremer. Ein Fall von sympathischer Entzündung nach diffuser tuberculöser Entzündung des gesammten Uvealtractus im ersten Auge. Inaug.-Dissert. (*Königsberg., I. Pr.*, 1883, *Jan.*)

Chibret. La manière la plus simple de pratiquer la sphinctérotomie et la pupille optique. (*Arch. d'Ophth.*, 1882, 6, p. 494.)

Hosch. Un cas de tuberculose de la choroïde inoculée dans la chambre antérieure du lapin. (*Arch. d'Ophth.*, 1882, 6, p. 508.)

Cornée. — Conjonctive. — Sclérotique.

Franck Hodges. Cases of foreign tody in the cornea and iris. (*The Ophthalmic Review, May*, 1883, p. 133.)

Magnus. Ueber bandförmige Hornhauttrübung keratitis trophica. (*Klin. Monatsbl. f. Augenh. Februar*, 1883, p. 75.)

Unterharnecheids. Zur Behandlung der Trachoms der Bindehaut. (*Klin. Monatbl. f. Augenhk.*, *Februar*, p. 53.)

Péchin. Traitement de la conjonctivite purulente grave. (*Thèse de Paris*, 1883.)

Poter. Contribution à l'étude de la conjonctivite diphtéritique. (*Thèse de Paris*, 1883.)

Auvray. Essai sur la conjonctivite granuleuse. L'épidémie des pupilles de la marine à Brest. (*Thèse de Paris*, 1883.)

Knapp. Ein zwei Jahre lang reizlos in der cornea steckendes stalstüchaschen. (*Archiv f. Augenheilk*. Wiesbaden, 1883, p. 313.)

Thalberg. Zur Casuistik der durch Inanitionszustände bedingten Hornhautgangrän. (*Archiv f. Augenheilk.*, Wiesbaden, 1883, p. 315.)

Dianoux. De l'ophthalmie purulente provoquée comme moyen thérapeutique — *fin*. (*Rev. d'Oculist. du Sud-Ouest, III*, II, p. 238.)

Hartridge, G. Boroglyceride in the treatment of purulent Ophthalmia. (*Lancet, Feb*, 1883, p. 273.)

Higgens, C. Gummata of the Sclerotic. (*Brit. Med. jour.*, *Feb.* 1883, p. 247.)

Klein. Staphylom. (*Eulenburg's Real-Encycl.*, *XIII.*, p. 46.)

Robineau. Quelques variétés de tumeurs malignes de la conjonctive. (*Thèse. Paris*, 1882.)

Sasse. Zur Chemie der Descemet'schen Membran. (*Unters. phys. Lab. Heidelberg, II*, p. 433.)

Sattler. Demonstration von Präparaten zu dem Vortrag über Trachom. (*Bericht der Ophth. Ges. zu Heidelberg*, 1882, p. 172.)

Sattler. Weitere Untersuchungen über das Trachom nebst Bemerkungen über die Entstehung der Blennorrhoe und über Therapie. (*Bericht der Ophth. Ges. zu Heidelberg*, 1882, p. 45.)

Sbordone. Un caso di ulcera congiuntivale sifilitica primitiva. (*Il Movimento medico-chirurgico, XIV*, 3 *and* 4, 1882.)

Simi. Il fuoco nelle malattie della cornea. (Lettura fatta all' Academia medico-fisica Fiorentina, Novembre 12 (*Bollet. d'Oc.*, *V.*, 4, p. 106).

Simi. Jequirity. (*Bollet. d'Oculist.*, *V.*, 4, p. 97.)

Uhthoff. Ueber pathologisch-anatomische Veränderungen bei Scleritis, Episcleritis und Frühjahrskatarrh. 1. Scleritis und Episcleritis, p. 63. 2. Frühjahrskatarrh, p. 68. (*Bericht der Ophth. Ges. zu Heidelberg*, 1882, p. 63.)

Andrews, J.-A. Syphilitic gumma of the sclera. (*Archives of Ophthalmology, Dec*, 1882, p. 458.)

Berger. Ueber die Diagnostik der Krümmungsanomalien der Hornhaut mit dem Keratoscop. (*Wiener med. Woch.*, 1882, *Nr.*

Chibret. De l'emploi de la syndectomie dans la cure de la kératite pustuleuse à rechutes. (*Rev. d'Oculist. Sud-Ouest.*, *III.*, 11, p. 255.)

Denucé. Sur un cas de kératite syphilitique. (*Rev. d'Ocul. du Sud-Ouest*, *Nr.* 12, p. 265.)

Guaita. La medicatura antisettica nelle cheratiti ulcerose. (*Annali di Ottalm.*, 1882, *XI*, 5, p. 404, et 6, p. 484.)

Guaita. Des ulcères profonds de la cornée et de leur traitement antiseptique. (*Recueil d'Ophth.*, 1883, *Jan.*, p. 44, *and Feb.*, p. 90.)

Magnus. Ueber bandformige Hornhauttrübung (Keratis trophica). (*Klin. Mon.-Bl.*, 1882, p. 45.)

Mazza. Jequirity. (*Annali di Ottalm.*, 1882, *XI*, 6, 506.)

Noyes, H.-D. Transplantation of conjunctiva from the rabbit to the human eye — alloplasty. (*N. Y. Med. Record*, *March* 1883, p. 232.)

Peck, E.-S. Transplantation of the conjunctiva of a rabbit. (*N. Y. Med. Record*, *Feb.* 1883, p. 194.)

Vassaux. Sur quatre cas de dermoïde de l'œil. (*Arch. d'Ophth.*, 1883, 1, p. 16.)

Guaita. Des ulcères profonds de la cornée et de leur traitement antiseptique. (*Rec. d'Ophth.*, *March* 1883, p. 164.)

Hecker, von. Ueber Blepharoblennorrhoea neonatorum. (*Arch. f. Gynaekol.*, *XX*, p. 386.)

Jacusiel. Ein Fall von Encephalitis interstitialis diffusa mit consecutives Keratitis ulcerativa duplex. (*Berlin. Klin. Woch.*, 1883, *Nr.* 7.)

Keyser, P. D. Iodoform in gonorrhœal ophthalmia. (*Coll. and Clin. Record*, *December* 15, 1882, p. 268.)

Lucanus. Beiträge zur Pathologie und Therapie des Ulcus corneae serpens. (Inaug. Dissert. *Marburg*, 1882.)

Accommodation. — Réfraction. — Muscles et nerfs moteurs de l'œil.

Leduc. Contribution à l'étude de l'amiométropie. (*Thèse de Paris*, 1883.)

Harkness. Refraction in the principal Meridiane of a triaxial Ellipsoid, with Remarks on the correction of astigmatism by cylindrical Glasses. (*Archives of Ophthalmology*, by Knapp, a Schweiger, 1883, p. 1.)

Bonnemaison. Des différents procédés chirurgicaux pour le traitement du strabisme monolatéral excessif. (*Thèse Paris*, 1882.)

Duerr. Tabellarische Zusammenstellung der Refraction einer Schule. (*Bericht d'Ophth. Ges. in Heidelberg*, 1882, p. 166.)

Hock. Ueber die Bedeutung der schiefen Kopfhaltung bei Strabismus. (*Wiener med. Presse, Nr.* 45.)

Klaunig. Das hünstliche Auge. (*Leipzig,* 1883.)

Uhthoff. Demonstration eines Refractions-Ophthalmoscops zur Bestimmung des Astigmatismus. (*Bericht der Ophth. Ges. zu Heidelberg,* 1882, p. 167.)

Unterharnscheidt. Ein Fall von Zerreissung einer Arteria hyaloidea persistens in Folge von progressiver Myopie. (*Klin. Mon.-Bl. December* 1882, p. 449.)

Velardi. Dell' astenopia accommodativa. Continuazione e fine. (*Bollet. d'Ocul., V,* 3, p. 77.)

Badal. Verres périscopiques et cônes de Steinheil. (*Ann. d'Ocul., Jan.-Fév.* 1883, p. 19.)

Kock. Ueber die Bedeutung der schiefen Kopfhaltung beim Srabismus. (*Wiener med. Presse,* 1882.)

Landolt. De l'essence de l'hypermétropie manifeste et de l'hypermétropie latente. (*Arch. d'Ophth., II,* 4, p. 289.)

Leonhardt. Eine neue optometrische Methode und ihre Anwendung auf die Praxis. (*Leopoldina Amtl. Organ d. Kais. Leopold-Carol. Deutschen Acad. d. Naturforescher, XVIII.*)

Leroy. Clinique ophthalmologique de la Faculté de médecine de Lyon. Optique, physiologie, vision centrale, irradiation et acuïté visuelle. (*Arch. d'Ophth., II,* 4, p. 828.)

Matthiessen. Ueber die Form eines unendlich dünnen astigmatischen Strahlenbundels und über die Kummerschen Modelle. (*Klin. Mon.-Bl., Jan.* 1883, p. 10.)

Moyne. Ottimetro modificato. (*Bollet. d'Oculist., V,* 4, p. 100.)

Tscherning. Studier over Myopiens Aetiologie. (*Myhres Boghandel,* 1882.)

Wecker et Masselon. Astigmomètre construit par Crétès. (Opticien, *Paris.*)

Gutmann. Ein Fall von Vornähung des traumatisch zurückgelagerten M. rect. infer. (*Centralbl. f. pr. Augenh.,* 1883, *Feb.-Mar.* p, 36.)

Axenfeld. Eine optische Erscheinung, welche zur Construction eines Optometers verwendet werden kann. (Physiol. Laborat. in Zürich.) (*Arch. f. d. ges. Physiol., XXX,* 288.)

Baas. Die Ueberhandnahme der Myopie. (*Med.-chir. Centralb.,* 1883, *Nr.* 3.)

Eversbursch. Zur Operation der congenitalen Blepharoptose. (*Klin. Mon.-Bl., March* 1883, p. 100.)

Choanow. Ueber die Progression der Myopie. Inaug.-Dissert. *Jan.* 1883, *Königsberg, I. Pr.*)

PAUPIÈRES. — VOIES LACRYMALES. — ORBITE.

Eversbusch. Zur operation der congenitalen Blepharoplosis (*Klin. Monatsbl. f. Augenheilk.*, *March* 1883, p. 100.)

Vernier. De la Blefaritis ciliar. (*Revista especial de Oftalmologia, Dermatologia* etc., Madrid, n° 67, p. 158.)

Badal. De l'élongation du nerf nasal externe contre les douleurs ciliaires. (*Ann. d'Ocul.*, *Nov.-Déc.* 1882, p. 241.)

Camuset. Les tumeurs à leptothrix des voies lacrymales. (*Rev. d'Ocul. du Sud-Ouest*, *III*, 10, p. 217.)

Hotz, F. C. Remarks on 111 operations for entropium and trichiasis. (*Archives of Ophthalmology*, *Dec.*, 1882, p. 442).

Rählmann, E. Amyloid degeneration of the eyelids. (*Archives of Ophthalmology*, *Dec.* 1882, p. 466.)

Schwendt. Ueber Orbitalphlegmone mit consecutiver Erblindung (Inaug.-Diss. *Basle*, 1882.)

Tamamcheff. Neuer Beitrag zur Pathologie und Therapie der Affectionen des Thränenrandes, besonders der Trichiasis und Distichiasis, etc. (*Bericht der Heidelb. Ophth. Ges.*, 1882, p. 178.)

Waldhauer. L'opération du trichiasis. (*Rev. gén. d'Ophth.*, *I*, p. 513.)

Wicherkiewicz. Zur Beurtheilung des Werthes stielloser Hauttransplantationen für die Blepharoplastik. (*Klin. Mon.-Bl.*, *December* 1882, p. 419.)

Williams, H. W. Orbital cellulis as a sequel of facial erysipelas. (*Boston Med. and Surg. Jour.*, *Jan.*, 1883, p. 51.)

Damalix. Des larmes de sang. (*Arch. d'Ophth.*, *II*, 5, p. 429.)

Dehenne. Note sur la thérapeutique des affections des voies lacrymales. (*Rev. d'Ocul. du Sud-Ouest*, *III*, 10, p. 217.)

Dubujadoux. Contribution à l'étude de l'œdème malin des paupières. (*Arch. gén. de Méd.*, *Oct.*, *Nov.*, *Déc.* 1882,)

Gayet. Revue de la clinique opthalmologique de la Faculté de médecine de Lyon. — Tumeur pulsatile de l'orbite suivie de guérison. (*Ann. d'Ocul.*, *Jan.-Fév.*, 1883, p. 35.)

Pearson and Broabent. Case of acute necrosis of the right orbital plate of the frontal bone. (*The Lancet*, *March* 1883, p. 455.)

Richet. Tumeur érectile de la paupière. (*Recueil d'Opth.*, *Jan.* 1883, p. 12.)

Gabb, D. H. Epistaxis: hœmorrhage trough the lachrymal duct. (*Brit. Med. Jour.*, *April* 1883, p. 715.)

Waldhauer. L'opération du trichiasis. (*Rev. gén. d'Ophth.*, *I*, 12, p. 561.)

Nota. Abcès du sinus frontal; guérison. (*Rec. d'Ophth, Mars* 1883, p. 160.)

Panas. A propos de deux nouvelles observations d'angiomes caverneux de l'orbite. (*Arch. d'Ophth.*, 1883, 1, p. 1.)

THÉRAPEUTIQUE — DIVERS

Priestly Smith. Modes of preserving and drawing ophthalmic specimen. (*The Ophthalmic Review*, *March* 1883, p. 69.)

Howard Bendell. The preparation of the tissues of the eye for microscopical examination. (*The Ophthalmic Review*, *March* 1883, p. 76.)

Manchester. Royal eye hospital, the sixty-seventh annual report, for the year 1882.)

Chisolm Julian. Bromide of ethyl, the most perfect anæsthetic for short painful surgical operation. (*Maryland med. Jour.*, *Jan.* 1883.)

Papillaire. Contributions à l'étude des tumeurs malignes de l'œil chez les enfants. (*Thèse de Paris*, 1883.)

Daubresse. Du goître exophthalmique chez l'homme. (*Études cliniques. Thèse de Paris*, 1883.)

Magnus. Sechs Fäll von anophthalmus und microphthalmus congenitus. (*Archiv f. Augenheilh.*, 1883, p. 297, *Wiesbaden*).

Knapp. Fremde Körper im Hintergrunde der Auges eingeheilt, mit Erhaltung vom gutem Schvermögen. (*Archiv. f. Augenheilk. Wiesbaden*, 1883, p. 303.)

Adler. Neunter Bericht über die Augenabtheilung im k. k. Krankenhause Wien und im St. Josef-Kinderspitale. (*Vienna*, 1882.)

Arlt. Kurzer Bericht über eine als Nachtrag mitgetheilte Abhandlung von Tamamcheff. (*Bericht der Ophth. Ges. zu Heidelberg*, 1882, p. 123.)

Baumeister. Demonstration eines Augenspiegels. (*Bericht der Ophth. Ges. zu Heidelberg*, 1882, p. 174.)

Berlin. Ueber den Einfluss der rechtsschiefen Schrift auf das Auge und die Körperhaltung des Kindes. (*Bericht der Ophth. Ges. zu Heibelberg*, 1882, p. 75.)

Berlin. Antwort auf die Bemerkungen Ellinger's zu meinem Vortrage über die Physiologie der Handschrift. (*Berl. Med. Woch.*, 1882, *Nr.* 51.)

Cant, W. J. On two cases of severe injury to the eye. (*Brit. Med. Jour.*, *Jan.* 1883, p. 152.)

Chibret. Traumatisme des deux yeux par une balle de pistolet. (*Revue gén. d'Ophth.*, *I*, p. 517.)

Cohn, H. Eye diseases from masturbation. (*Archives of Ophthalmology*, *Dec*. 1882, p. 428.)

Cuignet. Le coup d'œil professionnel. (*Rec. d'Ophth.*, *III*, II, p. 641.)

Jackson, E. A comparative study of the action of certain mydriatic alkaloids. (*Transac. Pennsylvania State Medical Society*, 1882.)

Kanzauro. Bedeutung des Iodoforms bei Augenkrankheiten. (*Wratsch*, 42.)

Kercher (de). Recherches sur l'action de l'éther intermoléculaire dans la propagation de la lumière. (*Compt. rend. hebd. de l'Acad.*, 14.)

Knapp and Buck. Hooks for the extraction of foreign bodies from the eye, ear, and nose. (*N. Y. Med. Record*, *Jan*. 1883, p. 25.)

Kuehne. Bemerkungen zu Herrn Hoppe-Seylor's Darstellung der Optochemie. (*Unters. a. d. Phys. Inst. zu Heidelberg*, *II*, 4, p. 488.)

Snell. S. The electro-magnet, for the removal of fragments of steel or iron from the interior of the eye. (*Brit. Med. Jour.*, *Dec*. 1882, p. 1297.)

Steffan. Was können wir, der Einzelne sowohl wie Gemiende und Staat, dazu beitragen, dem Uebel der Blindheit zu steuern, (Vortrag beim IV Allgem. Blindenlehrer-Congress zu Frankfurt a M., July 25 th, 1882. *Frankfurt*, 1882.)

Steffan. Zwanzigster Jahresbericht der Dr. Steffan'schen Augenheilanstalt in Frankfurt a. M. (*Frankfurt*, 1882.)

Stilling. Pseudoisochromatische Tafeln für die Prüfung des Farbensinnes. (*Kassel und Berlin*, 1883.)

Story. Demonstration eines Perimeters. (*Bericht der Ophth. Ges. zu Heidelberg*, 1882, p. 172.)

Congrès international d'hygiène. Programme de concours sur la prévention de la cécité. (*Rev. d'Oculist. du Sud-Ouest*, *III*, II, p. 254.)

The Birmingham Eye Hospital. (*Brit. Med. Jour.*, *Feb*. 1883, p. 217.)

The Glasgow Asylum for the Blind. (*Brit. Med. Jour.*, *Jan*. 1883, p. 174.)

Albertotti. Telemetria. (*Annali di Ottalm.*, 1883, *XI*, 5, p. 369.)

A prize for the prevention of blindness. (*Brit. Med. Jour.*, *December* 1882, p. 1267.)

Baudry. Simulation de l'amaurose et de l'amblyopie. Des principaux moyens de la dévoiler. (*Paris*, 1882. *Berthier*.)

Berlin. Der normale Augenhintergrund des Pferdes. (*Zeitschrift für vergleichende Augenh.*, 1882, 2.)

Berlin. Augenspiegelbilder. (*Bericht der Ophth. Ges. zu Heidelberg*, 1882, p. 168.)

Conte, Le. Die Lehre vom Sehen. (*Internat. wissensch. Bibl.*, *LV*, *Leipzig*, 1885.)

Cuignet. Le coup d'œil professionnel. (*Recueil d'Ophth.*, *Fév.* 1883, p. 70.)

Dehenne. De l'action de la pilocarpine dans les affections oculaires. Revue de la presse. (*Rev. d'Ocul. du Sud-Ouest*, *III*, 10, p. 224.)

Desfosses. Étude de l'œil du Protée. (*Arch. d'Ophth.*, *II*, 5, p. 406.)

Despagnet. Compte rendu des séances de la Société française d'ophthalmologie. (*Recueil d'Ophth.*, *Fév.* 1883, p. 96.)

Ellinger, Zur Physiologie des Schreibens, ein Beitrag zur Schulhygiene. (*Von Graefe's Arch.*, *XXVIII*, 3, p. 233.)

Emrys-Jones, A. Penetrating wound of the orbit; bullet lodged in the brain. (*The Lancet, Jan.*, 1883, p. 11.)

Engelmann. Bacterium photometricum. Ein Beitrag zur vergleichenden Physiologie des Lichtsinnes und Farbensinnes. (*Onderzoekingen Utrecht. phys. Lab.*, *VII*, p. 252.)

Engelmann. Prüfung der Diathermanität einiger Medienmittels Bacterium photometricum. (*Onderzoekingen Utrecht. phys. Lab. VII*, 2 p. 291.)

Fourguette. Essai sur l'emploi thérapeutique de l'iodoforme en oculistique. (*Thèse Paris*, 1882.)

Fuchs. Vorschlag zur Construction eines Augenspiegels mit neuer Reflexions und Polarisationsvorrichtumg. (*Zeitsch. f. Instrumentenkunde*, *II*, p. 9.)

Galezowski. Desmarres, sa vie et ses œuvres. (*Recueil d'Ophth.*, *Jan.* 1883, p. 1.)

Galezowski. La goutte et les affections oculaires d'origine goutteuse. (*Journal de Thérapie*, *Nr.* 4, 1882.)

Godlee, J. R. Case of one-sided anophthalmos. (*Lancet*, *Feb.* 1883, p. 232.)

Haltenhoff. Rapport sur le programme du concours sur la prévention de la cécité. (*Genève*, 1882.)

Hirschberg. Ueber die Magnet-Extraction von Eisensplittern aus dem Augeninnern. (*Berl. Klin. Woch.*, 1883, *Nr.* 5.)

Herner. Krankheiten des Auges im Kindesalter. (*Handbuch der Kinderkrankheiten*, *V*, 2.)

Landesberg. Zur Anwendung des Iodoforms in der Augenheilkunde. (*Centrabl. f. pr. Augenh., Jan.* 1883, p. 6.)

Landolt. Le peroxyde d'hydrogène dans la thérapeutique oculaire. (*Arch. d'Ophth., II*, 5, p. 385.)

Liverpool. Eye and Ear Infirmary. (*Lancet, Feb.* 1883, p. 267.)

Magnus. Ueber Blindenasyle. (*Schlesische Zeitung*, 1883, *Nr.* 45.)

Marcus. Revue bibliographique. (*Arch. d'Ophth., II*, 4, p. 359.)

Mari. La santonina e la visione dei colori. (*Annali di Ottalm.*, 1882, *XI*, 6, p. 465.)

Michel. Jahresbericht über die Leistungen und Fortschritte Gebiete der Ophtalmologie. Jahrgang XI. Bericht über das Jahr 1880. (*Tübingen*, 1880. *Laupp.*)

M. Gambetta's eye (*Lancet, Feb.* 1883, p. 260.)

Nieden. Ein Fall von transitorischer Amaurose durch Carbolintoxication. (*Berl. klin. Woch.*, 1882, *Nr.* 49.)

Noyes, H. D. Eye troubles erroneously attributed to lesion of the brain and nervous system. (*N. Y. Med. Record, Jan.* 1883, p. 105, *and Feb.*, p. 178.)

Pflüger. Universitäts-Augenklinik in Bern. Bericht über das Jahr 1881. (*Bern*, 1883.)

Romiee. De l'utilité de l'ophthalmologie au point de vue de la médecine. (*Liège*, 1882.)

Schenkl. Die neueren therapeutischen Versuche in der Augenheilkunde ; II. Iodoforme (*Prager med. Woch.*, 38.)

Schirmer. Entfernung eines Eisenstückes aus dem Glaskörper durch den Electromagneten. (Medic. Verein zu Griefswald. July 1st. *Deutsche med. Woch., Nr.* 47.)

Schmidt-Rimpler. Eine gemeinnützige Bemerkung zur 5 Auflage des Stellwagschen Lehrbuchs der Augenheilkunde. (*Deutsche med. Woch.*, 45.)

Société d'ophthalmologie de langue française : Sa première réunion. (*Revue d'Ocul. du Sud-Ouest, Nr.* 12, p. 257.)

Uebersichtliche Zusammenstellung der von Hofrath Dr. Stoer im Jahre 1881, behandelten Augenkrankheiten. (*Regensburg*, 1882.)

Ugena. Cronica de revistas y periodicos. (*Oftalmologica Practica I*, 6, p. 132.)

Urbantschitsch. Ueber den Einfluss der Wirkungen des äusseren und mittleren Ohres auf die Sinnesempfidungen, insbesondere auf den Gesichtssinn. (Ges. d. Aerzte in Wien, Oct. 13th, 1882.)

(*Anzeiger der Ges. d. Aerzte in Wien*, 1883, *Nr.* 2. *Pflüger's Archiv*, *XXX*.)

Virchow. Beiträge zur vergleichenden Anatomie des Auges. Habilitationsschrift. (*Berlin*, 1882.)

Birmingham and Midland Eye Hospital. (*Brit. Med. Jour.*, *April* 1883, p. 690.)

Burchardt. Internationale Sehproben zur Bestimmung der Sehschärfe und Sehweite. (Nouv. édition, *Kassel*, 1883.)

Connor, L. A clinical study of syphilis of the eye and its appendages. (*Amer. Jour. Med. Sc.*, *April* 1883, p. 378.)

Fitz Gerald, C. E. On the connexion between ocular diseases and affections of the female generative organs. (*Dub. Jour. Med. Sc.*, *April* 1883, p. 355.)

Glasgow Ophthalmic Institution. Cases from Dr. Wolfe's Clinic. (*Med. Times and Gazette*, *April* 1883, p. 408.)

Herschel. Augenverletzung einen Knaben. (*Deutsche med. Woch.*, 1883, *Nr.* 4.)

Hirschberg. Ueber die angeborene fleckförmige Melanose der Sklera. — Ueber Krebsmetastasen in beiden Aderhaüten. (*Berlin. klin. Woch.*, 1883, *Nr.* 5.)

Manolescu. L'iodoforme dans la chirurgie oculaire. (*Arch. d'Ophth.*, 1882, 6, p. 517.).

Le gérant : GERMER BAILLIÈRE.

MOTTEROZ, Adm.-Direct. des Imprimeries réunies, B, Puteaux

CONJONCTIVITES CATARRHALES

AVEC ARTHRITES CONSÉCUTIVES

Par le docteur ROBERT.

La discussion ouverte à l'Académie de médecine sur les observations de conjonctivite purulente rhumatismale présentées le 17 janvier 1882, par M. Maurice Perrin, mon vénéré maître, m'engage à publier quelques faits de conjonctivite catarrhale avec arthrite consécutive, tels que je les ai mentionnés dans un mémoire manuscrit, adressé en 1878 au conseil de santé, sous le titre de « Contribution à l'étude du rhumatisme secondaire ».

Dans le cours de la discussion soulevée en 1867, à la Société médicale des hôpitaux, des opinions si diverses avaient été émises, qu'il m'avait semblé très intéressant de réunir les observations suivantes, entre lesquelles il existait un rapport d'autant plus évident que les cas observés se manifestaient presque simultanément.

Ainsi du 17 août au 20 septembre 1878, j'ai vu, dans le 9e régiment de chasseurs en garnison à Rambouillet, six cas de conjonctivite catarrhale se terminer par des arthrites à marche subaiguë, tout à fait analogues à celles que l'on observe dans le cours de la blennorrhagie.

Il n'existait alors aucune épidémie à Rambouillet; et dans cet espace de temps, je n'ai eu à traiter, comme affections des yeux, qu'une kératite et deux conjonctivites catarrhales simples.

La plupart de ces malades ont été examinés par M. le docteur Diart, médecin en chef de l'hôpital civil et par M. le docteur Lerouvillois, médecin aide-major à l'école des enfants de troupe.

Observation I

Le nommé L..., au retour d'une permission de quatre

jours, après un voyage assez long en chemin de fer, est affecté à son arrivée, le 17 août, d'une conjonctivite très aiguë ayant tout à fait l'aspect d'une ophtalmie blennorrhagique, à tel point qu'avant d'examiner les yeux, je suis porté à rechercher l'origine de la maladie du côté de l'urèthre; en effet, je constate au méat un écoulement muqueux jusqu'alors ignoré de ce malade; il se défend même de s'être exposé à la contagion et il affirme n'avoir jamais eu de blennorrhagie; comme il est resté, pendant trois ou quatre heures de la nuit, exposé au courant d'air provenant de la portière ouverte, il attribue à cette cause l'irritation de ses yeux.

Cette inflammation se caractérise ainsi : gonflement œdémateux et teinte violacée des paupières qui restent rapprochées, écoulement muco-purulent lorsqu'on les entr'ouvre, rougeur intense sur toute la surface de la conjonctive, tendance au chémosis, cornée saine, larmoiement continuel, sensation de gravier avec élancements et photophobie.

Sur-le-champ, je cautérise les conjonctives avec une solution de nitrate d'argent au 30e, et je prescris des lotions tièdes répétées.

Le lendemain, sous l'influence du traitement, le gonflement des paupières est moindre, le chémosis se prononce; l'écoulement est toujours épais et muco-purulent; la surface de la cornée est nette, l'iris conserve sa mobilité normale: nouvelles cautérisations, continuation des applications tièdes.

Le 19, le larmoiement paraît moins abondant, l'œdème des paupières a disparu, surtout à gauche, l'écoulement devient muqueux, le chémosis diminue, l'écoulement de l'urèthre constaté auparavant n'existe plus.

Les jours suivants, l'état de la conjonctivite droite s'améliore, la rougeur est moins intense; la photophobie se dissipe.

Le 25 août (8e jour), alors que les signes de l'inflammation de la conjonctivite tendent à disparaître, surviennent des douleurs vives dans le poignet droit avec gonflement très marqué au dos de la main; l'état général se maintient sans fièvre, le malade se plaint de sueurs abondantes pendant la nuit.

Je prescris une légère friction d'huile camphrée avec enveloppement du poignet dans l'ouate.

Pendant les dix jours qui suivent, la douleur articulaire persiste, le gonflement s'accuse de plus en plus, aucune autre jointure ne se prend, pas de fièvre; tisane de chiendent additionnée de 2 grammes de nitre.

Le 10 septembre, il reste encore de l'empâtement à la face antérieure du poignet, la pression réveille de vives douleurs en ce point.

Le 12 septembre, le gonflement de l'articulation malade semble se dissiper; mais alors se présente une faiblesse très grande de tout le membre supérieur, faiblesse que j'essaie de combattre à l'aide de frictions stimulantes.

Le 20 septembre, la faiblesse du bras est toujours très notable, la pression des doigts de la main est très affaiblie, les mouvements du poignet presque impossibles, l'élévation de l'épaule est très pénible, tous les muscles du membre supérieur droit paraissent flasques, le tissu adipeux sous-cutané est très appauvri.

Le 25 novembre, l'amaigrissement du membre est de plus en plus apparent, l'atrophie des muscles se prononce et sans qu'il ait eu d'irradiation douloureuse du côté de l'épaule, les muscles de l'omoplate sont eux-mêmes affectés, ainsi que l'indique une dépression très accusée au niveau des fosses sous et sus-épineuses, les muscles de la paume de la main sont également atrophiés, l'éminence thénar est complètement effacée; la mensuration de divers segments du membre donne les résultats suivants :

Circonférence du bras gauche, 0,23 cent. du bras droit, 0,21 cent.
— de l'avant-bras, 0,23 cent. de l'avant-bras, droit 0,21 cent.
— du poignet gauche, 0,16 cent. du poignet droit, 0,18 cent.
— de la main gauche (au-dessous de la racine du pouce) 0,21 cent.
— de la main droite, 0,20.

Le courant de l'appareil de Gaiffe excite un peu la contractilité des muscles, mais les contractions sont faibles, le malade a pour ainsi dire perdu la faculté de mouvoir le membre droit; l'atrophie paraît régulièrement répartie sur

tous les muscles de ce membre, les muscles grand pectoral et grand dorsal conservent seuls une partie de leur puissance ; la sensibilité cutanée n'est nullement affectée.

Le 28 septembre, sous l'influence de l'électrisation, les muscles du bras et de l'avant-bras prennent un peu de force, mais l'atrophie est toujours très marquée, surtout à la partie supérieure de l'épaule ; l'omoplate se dessine très nettement sous la peau.

Le 1er octobre, des douleurs vagues se présentent dans l'articulation tibio-tarsienne gauche, mais il n'existe qu'un léger gonflement au pourtour des malléoles.

Le 2 octobre, malgré l'amélioration obtenue dans l'état du bras, je me décide à envoyer L... à l'hôpital de Rambouillet. Là, chaque matin, on continue l'électrisation ; et, comme ce malade est assez débilité, on le soumet à un régime tonique.

Petit à petit, la contractilité des muscles reparaît, bientôt la main peut être portée à la hauteur de l'épaule, les doigts commencent à saisir les objets qu'on leur présente.

Le 29 octobre, le malade quitte l'hôpital pour jouir d'un congé de convalescence de 3 mois. L'avant-bras et la main ont repris la liberté de leurs mouvements. Le bras droit paraît encore moins volumineux que le bras gauche, mais cette différence peut tenir à l'habitude de travailler le plus souvent avec la main gauche.

Cet homme bien constitué, mais d'un tempérament lymphatique très marqué, a été souvent exposé, comme cordonnier, à travailler dans un atelier humide ; néanmoins, il n'avait jusqu'alors jamais été affecté de rhumatisme. Depuis son incorporation au régiment qui date de l'année précédente, il n'a fait aucune maladie grave, il n'a jamais été atteint d'affection vénérienne ni de maladie des yeux ; les parents n'ont pas eu de rhumatisme. En outre, si l'on étudie la cause invoquée par le malade, on reconnaît que le côté gauche fut le plus exposé au froid pendant le trajet en chemin de fer, tandis que le membre supérieur du côté droit seul fut atteint.

Bref, bien que l'ophtalmie fût en voie de guérison lorsque

les premières douleurs articulaires se sont manifestées, la conjonctivite l'arthrite, et l'atrophie observées successivement ne me parurent pas le fait d'une simple coïncidence.

Observation II

Dans la journée du 25 août, C... cavalier de 2e classe éprouve dans les yeux une sensation de grain de sable accompagnée de larmoiement; le lendemain, il entre à l'infirmerie; les paupières sont rouges, légèrement œdématiées, la conjonctive palpébrale est fortement injectée, tandis que sur le globe de l'œil apparaît déjà une vascularisation très active, les larmes coulent abondamment mêlées de filaments muqueux, la cornée est nette, l'iris présente sa coloration normale.

Le 27 août, la conjonctivite se propage, il existe du chémosis aux deux yeux, les larmes s'épaississent et présentent une coloration jaunâtre. J'ai de suite recours à la cautérisation de la conjonctive avec la solution de nitrate d'argent et je continue les applications tièdes prescrites la veille.

Le 28 et jours suivants, l'état reste stationnaire.

Vers le 5e jour, je constate de l'amélioration, surtout à droite.

Le 3 septembre, les yeux paraissent complètement guéris, le malade demande à sortir, mais pour éviter une rechute, il est maintenu à l'infirmerie et très à propos, car pendant la nuit il ressent de vives douleurs dans le cou-de-pied et dans le poignet droit.

Le 4 septembre au matin, perte d'appétit, sensation de malaise, envies de vomir, sueurs abondantes, température 38°5, gonflement manifeste au niveau de l'articulation radio-carpienne gauche, rougeur et empâtement douloureux au niveau des malléoles du pied droit.

Le 5 septembre, les douleurs articulaires sont toujours très intenses, elles sont assez vives pour empêcher tout repos pendant la nuit; au poignet, le gonflement reste limité, les petites articulations du dos du pied sont très tuméfiées, la température est descendue à 38°, la langue présente un léger

enduit saburral; applications calmantes sur les articulations malades; tisane de chiendent nitrée et potion opiacée pour le soir.

Le 7 septembre et jours suivants, l'engorgement des articulations malades reste stationnaire, les douleurs diminuant sensiblement, la fièvre disparaît.

Le 20 septembre, il n'existe plus qu'un léger gonflement du poignet et une légère tuméfaction au pourtour des malléoles. Comme les mouvements de ces articulations n'occasionnent aucune douleur, le malade sort le 27 septembre de l'infirmerie, pour reprendre son service de fourgonnier, service qui ne l'expose à aucune fatigue.

Cet homme est d'une bonne constitution, d'un tempérament lymphatique sanguin; incorporé au régiment depuis un an, il a toujours servi très régulièrement, il n'a eu ni blennorrhagie ni rhumatisme; il attribue la conjonctivite du début à un courant d'air occasionné par l'absence d'un carreau à une fenêtre située près de son lit.

Comme fait intéressant à ajouter à cette observation, je mentionne, à la date du 28 novembre, une nouvelle atteinte de rhumatisme déterminée chez lui par l'évolution d'une blennorrhagie contractée ultérieurement; les articulations des pieds ont été seules affectées et le gonflement s'est dissipé très rapidement, enfin l'écoulement uréthral a suivi la marche habituelle.

Observation III

B..., jeune soldat, auparavant cultivateur, jusqu'alors bien portant, mais très lymphatique, se plaint, le 8 septembre, de larmoiement et de sensation de grains de sable dans les yeux.

Il n'a pas encore été affecté de blennorrhagie ou de rhumatisme; mais son père est, paraît-il, rhumatisant, il serait souvent atteint de douleurs qui le tiendraient alité pendant plusieurs semaines.

Le lendemain, se déclare une conjonctivite accompagnée

d'épistaxis abondantes; B... entre à l'infirmerie. Je constate alors tous les symptômes d'une conjonctivite catarrhale, il existe en outre de la photophobie et une certaine paresse de la pupille faisant redouter une inflammation plus profonde. J'ai recours à de simples attouchements avec le crayon de sulfate de cuivre.

Les jours suivants, la rougeur de la conjonctive perd de son intensité, le larmoiement diminue, je continue de deux jours en deux jours les cautérisations; les yeux sont protégés par un bandeau léger.

Le 13, l'état des conjonctives est notablement amélioré, mais des douleurs surviennent dans la jambe gauche et surtout au cou-de-pied, elles sont si aiguës qu'elles nécessitent l'envoi de ce malade à l'hôpital.

Le gonflement des articulations est cependant modéré, mais la peau de la région est rouge et très sensible, ce qui semble indiquer une aggravation prochaine; il n'existe pas de fièvre et le malade ne présente qu'un certain malaise avec de l'abattement occasionné par les souffrances.

Le 18 septembre, le gonflement diminue au voisinage des malléoles, la conjonctivite a disparu, le malade reste alité, il prend chaque jour 50 centigrammes d'iodure de potassium.

Le 20, survient au pied droit un gonflement analogue à celui qui existait précédemment à gauche. Cette tuméfaction se dissipe de même en deux ou trois jours, tandis que quelques douleurs se manifestent encore dans le poignet gauche.

Le 27, l'état général est satisfaisant, mais la pression développe encore de la douleur au niveau des articulations affectées et la marche est assez pénible.

Dans le courant d'octobre, le malade entre en convalescence; aucune complication ne se présente; comme il est très affaibli, on lui accorde, le 4 octobre, à sa sortie de l'hôpital un congé de 3 mois.

Observation IV

Le 9 septembre, B..., cavalier de 2e classe, se présente à la visite, se plaignant d'une inflammation des yeux qui a débuté la veille; les conjonctives palpébrale et bulbaire sont rouges, les larmes s'écoulent abondamment, les paupières sont gonflées, un enduit épais recouvre la base des cils, des élancements avec chaleur assez marquée et vive sensibilité à la lumière dénotent une inflammation très aiguë.

Les cautérisations journalières, à l'aide du nitrate d'argent au 30e amènent rapidement de l'amélioration et après quatre jours de traitement l'inflammation se dissipe.

Le 14 septembre, alors que le malade est sur le point de quitter l'infirmerie, il éprouve dans le poignet droit des douleurs assez pénibles et surtout très accusées au dos de la main. Là on constate un gonflement limité avec rougeur diffuse.

Le lendemain, cette tuméfaction paraît se dissiper, mais le soir le genou droit devient douloureux et augmente de volume, particulièrement au niveau du cul-de-sac supérieur.

L'articulation devient le siège d'un empâtement prononcé; la pression ne détermine pas de douleur bien aiguë si ce n'est au côté externe; la rotule est soulevée par un épanchement abondant, la circonférence du malade dépasse de 2 cent. celle du genou sain; l'état général ne présente rien à noter, car les fonctions s'accomplissent régulièrement et il n'existe pas de fièvre.

Le 19, le gonflement se dissipe sous l'influence des applications émollientes et de l'immobilisation, aidées du traitement général qui consiste à faire prendre chaque jour 2 grammes de nitre.

Vers la fin du mois, le genou revient petit à petit à son état normal, mais il existe encore de l'épanchement; on fait des badigeonnages de teinture d'iode et je prescris chaque jour 50 centigrammes d'iodure de potassium. Cet homme, n'étant pas en état de faire la route de Rambouillet à Luné-

ville, sort de l'infirmerie, le 14 octobre, pour entrer à l'hôpital où il obtient le 20 un congé de deux mois.

Comme les malades précédents, B... n'a qu'un an de service; et jusqu'alors il n'a présenté aucune atteinte de rhumatisme ou de blennorrhagie. Les parents ont toujours été bien portants. J'ignore la cause de l'affection qui a nécessité son entrée à l'infirmerie.

Observation V

Au retour de la revue de Vincennes, le 15 septembre, G....., jeune soldat, ressent des douleurs vagues, dans la cuisse et dans la jambe droite, malgré cela il fait à cheval la route de Vincennes à Rambouillet.

A l'arrivée, le 17 septembre, les douleurs ont disparu, mais il vient à la visite se plaignant d'une conjonctivite qui l'empêche de continuer son service; je constate une tuméfaction prononcée des paupières, avec sécrétion muco-purulente abondante, rougeur vive des conjonctives, en un mot, tous les signes d'une ophtalmie aiguë.

Le lendemain, cette inflammation est encore plus accusée, mais sous l'influence des cautérisations faites les jours suivants, elle se dissipe pour se terminer complètement, le 22 septembre.

Alors, les douleurs reparaissent dans le membre inférieur droit et se localisent dans le genou; cette articulation augmente de volume, surtout au niveau du cul-de-sac supérieur de la synoviale; les douleurs sont assez vives, mais la température reste à 37°5 et l'appétit se maintient.

Le 23 septembre, la circonférence du genou malade est de 38 centimètres tandis que celle du genou sain est à peine de 36 centimètres, l'articulation est un peu moins douloureuse, mais il existe un empâtement général des tissus périphériques et un épanchement assez abondant. De plus, la jambe reste dans la flexion. En cherchant à obtenir l'extension, je

provoque beaucoup de douleur. L'état du genou malade reste ensuite stationnaire.

Le repos et les applications émollientes amènent une détente sensible, je prescris 2 grammes de nitre.

Le 26, le genou a repris sa souplesse, la jambe s'étend complètement, l'empâtement tend à disparaître, l'épanchement persiste.

Le 28 septembre, le malade fait quelques pas sans souffrir ; mais, vers le soir, l'épanchement semble augmenter, je fais un badigeonnage à la teinture d'iode et j'immobilise l'articulation dans une gouttière.

Dans les premiers jours d'octobre, le genou conserve la même susceptibilité ; l'épanchement reparaît sous l'influence des moindres mouvements ; le malade est maintenu au repos, il prend 50 centigrammes d'iodure de potassium. Comme il n'est pas en état de faire la route de Lunéville, il sort de l'infirmerie, le 14 octobre, pour entrer à l'hôpital de Rambouillet, puis il quitte cet établissement, le 20, pour jouir d'un congé de convalescence de 2 mois.

Cet homme d'un tempérament lymphatique bien marqué, mais d'une bonne santé, n'ayant jamais eu de blennorrhagie ni de rhumatisme, a été atteint d'ophtalmie sans cause connue et sans aucune prédisposition, car les parents n'ont jamais souffert de douleurs rhumatismales.

Observation VI

Dans les mêmes circonstances que précédemment, le nommé M..., jeune soldat, après avoir monté une garde de nuit à l'étape qui sépare Rambouillet de Vincennes, ressent de la gêne dans le mouvement des paupières, et éprouve la sensation d'un corps étranger dans les yeux ; il souffre, de plus, d'un malaise général avec perte d'appétit, soif vive et tendance au vertige ; il assiste cependant à la revue et peut revenir à cheval à Rambouillet.

Ces troubles avaient été attribués aux habitudes d'ivrognerie de cet homme qui, déjà, avait présenté des accès d'épilep-

sie à la suite d'excès alcooliques. Cependant, le 17 septembre, alors que la conjonctivite constatée semblait s'amoindrir, il se produit un gonflement douloureux au dos de la main droite avec engourdissement des doigts; ceux-ci deviennent même le siège d'élancements assez intenses pour empêcher le sommeil.

Le 18, la tuméfaction est surtout prononcée au niveau des articulations carpo-métacarpiennes de l'index et du médius, le dos de la main est rouge et sensible à la pression.

Le 19, le gonflement semble moindre, les douleurs persistent.

Le 20, la rougeur disparaît, les douleurs reviennent par intervalles, le gonflement a encore notablement diminué.

Le 23, le malade sort de l'infirmerie, sur sa demande, les doigts sont moins libres; mais il n'y a plus de gonflement.

Aucune atteinte antérieure de blennorrhagie ou de rhumatisme chez M...; antécédents héréditaires évidents, son père ayant succombé à une affection du cœur consécutive à une affection rhumatismale.

En résumé, de jeunes soldats ayant moins d'un an de service contractent presque simultanément dans des conditions tout d'abord mal déterminées de la conjonctivite. Cette conjonctivite, après quelques jours de traitement, semble se terminer favorablement, puis surviennent des accidents inflammatoires qui se portent sur une ou plusieurs articulations, se localisent le plus souvent sur une d'elles et présentent dans leur forme beaucoup d'analogie avec l'arthrite blennorrhagique.

A certains de ces faits, se joignent des particularités très intéressantes, ainsi : dans la première observation, l'arthrite du poignet est suivie de l'atrophie de tous les muscles du membre supérieur, accident déjà maintes fois signalé dans le cours d'une arthrite, puis chez le malade de la 3e observation, les douleurs articulaires reparaissent sous l'influence d'une blennorrhagie contractée ultérieurement.

Quant aux causes, j'ai déjà fait remarquer qu'il n'existait en

ville aucune épidémie d'ophtalmie, et qu'alors je n'avais aucun rhumatisme en traitement ; cependant je me rappelle que, vers la fin de septembre, se sont présentés deux autres malades affectés de conjonctivite catarrhale sans accidents consécutifs.

Seules, les conditions de l'atmosphère pouvaient être mises en cause ; à cet égard, je dois signaler les pluies abondantes et les orages fréquents qui sont survenus sur la fin du mois d'août, ainsi que les variations atmosphériques observées dans les premières semaines de septembre.

Les conditions d'installation du régiment étaient assez satisfaisantes.

Les exercices n'étaient pas plus fréquents que d'habitude ; si ce n'eût été le déplacement occasionné par la revue de Vincennes, les hommes n'auraient pas eu à supporter de travaux exceptionnels.

La note de M. Debaussaux, publiée dans le *Recueil de médecine militaire* (avril 1878) et intitulée : « Manifestations rhumatismales et blennorrhoïques sur la conjonctive et l'urèthre », ajoute un si grand intérêt à mon sujet que, ne pouvant la transcrire tout entière, j'en donnerai le résumé suivant.

Observation VII

L..., âgé de 22 ans, bien constitué, lymphatique, est atteint, le 12 septembre 1876, d'une conjonctivite aiguë double, plus intense cependant à l'œil droit, conjonctivite qu'on suppose d'emblée d'origine blennorrhagique, malgré les dénégations du malade et l'absence d'écoulement uréthral.

Le lendemain, la conjonctivite devient purulente, le malade présente un commencement d'uréthrite au méat, mais il continue à nier toute cause de contagion.

Le 15 septembre, l'écoulement de l'urèthre augmente ; on

cautérise, comme la veille, la conjonctive avec la solution de nitrate d'argent au trentième.

Le 16 septembre, 4e jour, apparaît, au milieu d'un léger appareil fébrile, une arthrite du genou droit.

Le 18, la blennorrhagie a disparu sans traitement, l'état des yeux s'est amélioré sensiblement, mais, à son tour, le genou gauche est pris d'inflammation.

Pendant trois semaines, L... reste alité ou se sert de béquilles par suite de sa double arthrite ; il sort de l'hôpital le 11 novembre, ressentant encore quelques douleurs, ce qui ne l'empêche pas de reprendre son service.

Trois mois plus tard, le 17 février 1877, après plusieurs jours d'un malaise général, L... est pris de nouveau de conjonctivite et bientôt l'écoulement uréthral reparaît pour cesser bientôt sans traitement, tandis que des douleurs articulaires se manifestent sans fièvre, dans l'épaule gauche, puis dans le pied gauche et nécessitent de nouveau l'envoi à l'hôpital, le 24 février.

Le 26, le médius droit est atteint; et en même temps, le malade ressent des douleurs dans la partie supérieure du tibia gauche et dans les reins.

A la fin de mars, malgré le traitement institué (sirops alcalins, bains sulfureux, etc.), le rhumatisme a pris la forme chronique et semble vouloir se fixer sur l'articulation astragalo-calcanéenne gauche.

Cet état rendit nécessaire l'envoi aux eaux de Barèges et il en résulta une amélioration telle, que cet homme put reprendre son service à partir du 7 juillet.

Comme chez mes malades, une même suite d'accidents s'est donc rapidement développée pour aboutir à une affection rhumatismale mal déterminée; puis tout s'est dissipé après quelques semaines de repos, et enfin la même succession de phénomènes a reparu ultérieurement.

Cette évolution caractéristique porte M. Debaussaux à désigner ces manifestations sous le terme de blennorrhoïques. Il éprouve cependant quelques doutes sur leur pathogénie et il

fait alors quelques recherches qui lui permettent d'établir un rapprochement avec certaines inflammations constatées dans le cours de la goutte; il s'étonne néanmoins de voir l'uréthrite et la conjonctivite survenir comme accidents précurseurs de l'arthrite et, ne trouvant que des renseignements incomplets dans les auteurs qu'il vient de citer, il se hasarde à conclure que, dans certains cas, le rhumatisme articulaire peut devenir la cause de manifestations inflammatoires du côté de la conjonctive et de l'urèthre.

Evidemment, on ne peut nier qu'il existe des uréthrites et des conjonctivites qui se produisent dans le cours du rhumatisme et de la goutte; il suffit de citer l'observation que le docteur Bourgeois d'Étampes fit connaître à la Société des hôpitaux, lors de la discussion sur le rhumatisme blennorrhagique. Mais, chez tous les malades des observations précédentes, ce n'est pas le rhumatisme qui a débuté, et c'est au contraire la conjonctivite qui a toujours été le symptôme initial.

L'uréthrite constatée au début n'a été qu'un fait exceptionnel et très passager, tandis que la conjonctivite s'est présentée dans tous les cas; et je devrais presque rapporter à la même influence les deux conjonctivites catarrhales que j'ai observées vers la fin du mois de septembre, toutefois sans arthrite consécutive. Cette conjonctivite, en quelque sorte épidémique, serait peut-être semblable à ces conjonctivites catarrhales signalées, en 1867, à la Société des hôpitaux par M. Desnos et on assimilerait volontiers l'écoulement uréthral du début à ces exemples d'uréthrite épidémique cités par Ozanam et constatés en l'absence de toute contagion.

Ces manifestations que M. Debaussaux appelle blennorrhoïques me semblent surtout de nature catarrhale, et doivent rentrer dans la grande classe des maladies saisonnières. Chez son malade, il existait, il est vrai, une idiosyncrasie héréditaire, mais les hommes que j'ai pu observer n'offraient pas tous de tels antécédents, leur tempérament lymphatique était la seule prédisposition générale bien marquée.

Je suis donc tenté de croire que les faits précédents con-

cernent une affection catarrhale complexe qui s'est développée sous l'influence de conditions atmosphériques spéciales; et d'après la succession régulière des symptômes observés, je les mentionne simplement sous le terme vague de conjonctivites catarrhales consécutives aux arthrites; car il me semble que ces manifestations ne sont que des syndromes d'une affection mixte que je ne puis pas cependant considérer comme une espèce nosologique distincte.

Le tableau suivant fait bien ressortir l'évolution de ces manifestations.

NUMÉRO de l'observation.	AGE du sujet.	CAUSES prédisposantes.	SYMPTOMES du début.	DURÉE.	MANIFESTATIONS rhumatismales.	ÉPOQUE d'apparition.	DURÉE.	SUITES.
1	22 ans..	Tempérament lymphatique.....	Conjonctivite double.. Uréthrite.....	9 jours... 3 jours...	Arthrite subaiguë du poignet gauche....	9e jour....	18 jours..	Paralysie du membre supérieur droit....
2	22 ans..	Tempérament lymphatique, père rhumatisant.....	Conjonctivite double.	8 jours...	Arthrite du poignet et du cou-de-pied gauche.....	9e jour....	24 jours.	Récidive de l'arthrite du pied sous l'influence d'une blennorrhagie contractée ultérieurement.
3	23 ans..	Tempérament lymphatique, père rhumatisant.....	Conjonctivite double.	7 jours...	Arthrite du cou-de-pied gauche.....	7e jour....	27 jours..	—
4	22 ans..	Tempérament lymphatique sanguin.....	Conjonctivite double.	9 jours...	Arthrite du poignet. Arthrite du genou droit.....	5e jour.... 5e jour....	2 jours.. 15 jours..	—
5	22 ans..	Tempérament lymphatique.....	Douleurs vagues dans la jambe droite.... Conjonctivite.....	2 jours... 7 jours...	Arthrite du genou gauche.....	5e jour....	28 jours..	Relâchement des ligaments rotuliens....
6	22 ans..	Tempérament lymphatique antécédents héréditaires.....	Conjonctivite double.	4 jours...	Arthrite des articulations métacarpophalangiennes.....	5e jour....	6 jours..	—
7	22 ans..	Tempérament lymphatique antécédents héréditaires.....	Conjonctivite double. Uréthrite.....	6 jours... 5 jours...	Arthrite des genoux..	4e jour....	2 mois..	Récidive de la conjonctivite et de l'uréthrite Rhumatisme chronique.....

Comme l'arthrite s'est toujours développée consécutivement, suis-je autorisé à dire que mes observations sont analogues à celles que certains auteurs rapportent au rhumatisme secondaire? Assurément non; bien que l'analogie soit évidente quant à la récidive de l'arthrite ou de l'uréthrite des malades cités dans les observations II et VII. Il m'est en effet impossible d'établir que la conjonctivite a prédisposé à l'arthrite; et je ne puis pas non plus démontrer que mes malades étaient menacés d'un rhumatisme dont l'apparition a été provoquée par la conjonctivite.

Je ne puis pas davantage revendiquer pour la conjonctivite le rôle semblable à celui de la blennorrhagie, dans l'arthrite consécutive, puisque cette conjonctivite était déjà dissipée dès l'apparition du rhumatisme, tandis que la blennorhagie le plus souvent a toute son intensité quand surviennent les douleurs articulaires.

Bref, les ressemblances qui existent entre les arthrites que j'ai observées et les arthrites dites blennorrhagiques, sont si frappantes qu'elles me semblent démontrer l'absence de spécificité du rhumatisme blennorrhagique. Au lieu d'invoquer la métastase, les influences réflexes, l'infection, etc., il est bien plus simple d'attribuer cette apparition des arthrites concomitantes à une prédisposition générale de l'organisme.

En résumé, les manifestations successives relatées dans les observations précédentes, sont de nature catarrhale; elles se sont développées, sous l'influence de conditions atmosphériques d'humidité bien déterminées, sur des sujets prédisposés par leur tempérament lymphatique et par leurs antécédents héréditaires; elles rentrent donc dans le groupe des maladies saisonnières.

ROBERT.

DE L'ACTION DES COURANTS ÉLECTRIQUES CONTINUS

APPLIQUÉS AU VOISINAGE DU CERVEAU ET DES RÉSULTATS QU'ILS PRODUISENT EN PARTICULIER DANS L'ŒIL

Par M. Gillet de GRANDMONT[1].

La pénétration des courants électriques continus dans l'organisme humain n'a échappé à aucun observateur. Elle est beaucoup plus considérable que celle des courants interrompus soit que ceux-ci proviennent du courant de la première ou de la seconde hélice. Une simple expérience rendra bien compte de ce phénomène. Si l'on place l'un des pôles d'un courant induit au niveau de la région vertébrale cervico-dorsale et l'autre dans la main, quelle que soit la force du courant, on ne déterminera jamais chez le sujet en expérience les phosphènes ou sensations lumineuses subjectives, qu'on fera apparaître si l'on répète la même expérience au moyen des courants continus.

Cette simple connaissance a conduit à penser qu'à l'aide des courants continus on pouvait avoir une action thérapeutique sur les organes qui, par leur profondeur, échappent le plus souvent à notre intervention.

L'œil est de ce nombre; et, en effet, quelles espérances ne peut-on pas fonder sur les courants continus appliqués à cet organe, lorsqu'on connaît l'existence des phosphènes qui se révèlent quand on établit ou que l'on interrompt dans le corps humain un courant de quelque intensité ?

MM. Onimus et Legros, dans leur traité d'électricité médicale, rappellent le procédé employé par Benedikt, pour appliquer les courants continus au traitement de certaines affections oculaires dont le principe se trouve localisé dans le centre encéphalique. Ce physiologiste explique l'action des courants continus sur l'œil par l'action de ces courants sur le grand sympathique qui commande au système vaso-moteur

1. Ce travail est extrait de la *Gazette d'ophtalmologie* du Dr Carré.

de l'organe. En électrisant le trijumeau, Benedikt déclare agir sur le nerf optique, par suite de l'action réflexe sur le grand sympathique.

Il est donc établi, depuis longtemps, que les courants continus peuvent avoir une action thérapeutique sur certaines affections paralytiques de l'œil.

M. Chéron, dans le but d'étudier les modifications produites par les courants continus sur le fond de l'œil, sur la rétine et la choroïde, a fait construire un micro-ophtalmoscope, instrument fort ingénieux, mais d'une application très difficile, au moyen duquel il mesure les variations relatives de l'artère rétinienne.

Armé de cet instrument, il a entrepris des recherches sur la circulation cérébrale et les modifications que peuvent lui imprimer les courants électriques[1].

Ce travail démontre que « la galvanisation du sympathique cervical, par courant continu, agit sur la circulation intérieure du cerveau, et que les variations imprimées de ce fait à la circulation de la rétine en sont la traduction exacte. »

Dans une communication à la Société de biologie, 13 décembre 1873, M. Onimus[2] a fait connaître le résultat de ses recherches sur les modifications de la circulation intra-oculaire par l'électrisation du ganglion cervical supérieur. Ses conclusions sont : « que l'électrisation du ganglion cervical supérieur augmente la vascularisation des vaisseaux du fond de l'œil ; » il en tire cette conclusion : « que c'est probablement à cette action de l'électrisation sur la circulation intra-oculaire que l'on peut attribuer l'influence souvent favorable des courants continus sur les affections de l'œil. »

Plus récemment, M. Le Fort a lu devant l'Académie de médecine, le 7 juillet 1874[3], un travail ayant pour titre : *De la guérison de la cécité due à l'opacité du corps vitré par l'application des courants continus faibles et permanents.*

« M. Le Fort, employant un petit nombre d'éléments (2,

1. *Gazette des hôpitaux*, n° 8, janvier 1874.
2. *Gazette des hôpitaux*, n° 79, juillet 1874.
3. *Gazette médicale de Paris*, n° 2, janvier 1874.

3, 4 au plus), de petit volume, d'une force électro-chimique assez faible, mais dont l'usage était ou permanent ou longtemps continué, sinon jour et nuit, du moins pendant la nuit, » a obtenu « dans deux cas de cécité amenés par une opacité du corps vitré, des résultats qui ont dépassé toutes ses espérances, puisqu'en quelques semaines les deux malades ont recouvré l'intégrité de la vision. »

M. Le Fort explique les résultats qu'il obtient par l'action du courant sur le nerf; « car les courants faradiques et galvaniques, agissant sur le muscle par l'intermédiaire du nerf, pourraient bien, selon lui, en excitant l'action du nerf, agir sur tous les phénomènes qui sont d'une manière immédiate sous l'influence de l'innervation, c'est-à-dire sur la calorification, la nutrition et le fonctionnement des organes. »

Si M. Le Fort emploie les courants prolongés, c'est, dit-il, « parce que l'action du système nerveux sur la nutrition étant essentiellement permanente, il lui a paru nécessaire de rendre aussi permanente que possible l'application des courants. »

Pour compléter l'énumération des travaux publiés sur cette intéressante question, je rappellerai l'essai d'électro-thérapie oculaire de M. Boucheron, qui fut l'objet d'une communication de M. Giraud-Teulon à la Société de chirurgie (20 mars 1872).

Enfin, la récente note de M. Giraud-Teulon à l'Académie de médecine (28 octobre 1881), ayant pour titre : *Contribution à l'étude de l'électro-thérapie.*

Nous verrons bientôt laquelle de ces explications de l'action des courants continus sur l'œil paraît être la plus acceptable, à savoir : celle qui repose sur l'action de l'électricité sur le système vaso-moteur, ou celle qui a pour base l'excitation directe de la fonction dévolue au nerf optique.

Je me suis moi-même attaché à étudier cette intéressante question; la *Tribune médicale* du 21 septembre 1873 relate quelques cas de guérison d'affections profondes de l'œil dues aux courants continus. J'ai cherché plus particulièrement à déterminer le mode d'action des courants sur la portion cer-

vicale du grand sympathique et par suite sur les organes auxquels il se distribue et plus spécialement sur l'œil. Je me suis adressé, pour trouver cette explication, à l'expérimentation : la grenouille et le lapin ont servi à mes observations et à mes vivisections qui s'élèvent au-delà du nombre de cinquante. J'ai été aidé dans mes recherches délicates par M. André Martin, auquel je me plais à donner ici un témoignage de reconnaissance.

Ces études ont eu pour résultat de me fortifier dans la conviction que les courants continus agissent sur l'œil par l'entremise du système vasomoteur ; c'est ce que je vais essayer de démontrer.

Pour donner plus de clarté à l'exposition de ce sujet difficile, je diviserai mon travail en trois parties : la première comprendra l'expérimentation chez les animaux, l'exposition de l'action physiologique des courants continus sur le système sympathique et la relation des lésions pathologiques qui résultent de leur emploi prolongé.

La seconde renfermera l'explication des phénomènes physiologiques ou pathologiques observés.

La troisième contiendra les déductions thérapeutiques.

Afin de permettre de répéter mes expériences en se plaçant dans les mêmes conditions que moi, et de contrôler mes résultats, je ferai connaître l'appareil instrumental auquel j'ai eu recours.

Les piles électriques que j'ai employées sont les éléments de Leclanché, de moyenne dimension, chargés au chlorhydrate d'ammoniaque pour le vase extérieur et au peroxyde de manganèse pour le vase poreux. Ces éléments, doués d'une grande tension, ont l'inconvénient de se polariser assez rapidement ; aussi avais-je eu soin d'en accoupler vingt-quatre en tension. Un collecteur à deux manettes, de M. Gaiffe, permettait de prendre soit chaque couple isolément, soit un certain nombre d'éléments associés en tension, et de changer les piles de façon à éviter les causes d'erreur dues à la polarisation. Une boussole horizontale facilitait la comparaison de l'intensité des courants au travers des tissus. Les pôles électrodes

étaient généralement représentés par des tampons de plomb recouverts de peau de chamois. Par leur propre poids, ils restaient au contact des tissus ou bien ils étaient maintenus, à l'aide des doigts, sur des régions déterminées.

Mon premier but en commençant ces expérimentations, était de préciser l'influence des courants continus sur la circulation. Pour arriver à ce résultat, j'ai pris une grenouille, et après l'avoir emmaillotée de façon à immobiliser ses membres, j'ai renversé sa langue sur une plaque de liège fenêtrée, placée au-dessous de l'objectif d'un microscope. Puis, plaçant l'un des pôles au niveau de la région cervico-dorsale, j'ai déposé l'autre électrode sur le bord de la langue.

Il n'est pas aussi facile qu'on peut le penser au premier abord de préciser l'augmentation ou la diminution de volume d'une veine ou d'une artère, surtout lorsqu'on tient ces vaisseaux constamment en observation. La dilatation se fait insensiblement, et, si l'on n'a point un terme de comparaison, on est exposé à commettre une erreur d'appréciation.

Je recommande donc aux observateurs, qui voudront bien répéter ces expériences, de faire en sorte de placer sous l'objectif microscopique une portion de la langue de la grenouille dans laquelle on voit un nerf appliqué contre un vaisseau; de prendre ensuite un dessin exact (principalement dans ces proportions) du champ du microscope avant le passage du courant, de reproduire ensuite sur le papier l'image microscopique, soit directement, soit au moyen de la chambre claire, après le passage du courant électrique, et de comparer enfin les deux images.

Ces recherches m'ont démontré que les courants centrifuges, c'est-à-dire ceux dans lesquels le pôle positif est plus rapproché du bulbe ou de la région cervicale médullaire que le pôle négatif, que les courants centrifuges, dis-je, activeront la circulation. Quant aux courants centripètes, c'est-à-dire ceux dans lesquels le pôle négatif est plus rapproché du centre médullo-encéphalique que le pôle positif, je serais fort embarrassé de dire d'une façon aussi affirmative que MM. Onimus et Legros, qu'ils diminuent l'activité circulatoire ; et sur

ce point je serais d'accord avec M. le professeur Vulpian, dont les recherches anatomo-physiologiques ont jeté une si grande lumière sur l'appareil vaso-moteur.

Les conclusions que j'ai cru pouvoir tirer d'une série d'expériences pratiquées par moi sont les suivantes : les courants centrifuges ou descendants activent la circulation : 1° en dilatant les artères ; 2° en faisant passer dans un temps déterminé une plus grande quantité de globules. Le nombre des battements artériels ne m'a point paru augmenter sous l'influence du courant électrique.

Il ressort d'un grand nombre d'expériences, que les courants centripètes n'exerceraient pas, dès le début de leur application, une action aussi puissamment dilatatrice que les courants centrifuges.

Cette influence des courants sur la circulation générale étant connue, il importe d'étudier l'action des courants continus sur l'œil.

Un des phénomènes qui frappent en premier lieu l'attention de l'observateur lorsqu'on applique un courant de quelque intensité au voisinage de l'œil, c'est-à-dire, l'un des pôles au-dessus de l'œil, l'autre sur le cou au niveau du ganglion cervical supérieur, c'est la contraction pupillaire.

L'expérience suivante démontre cette action sur la grenouille :

Expérience XXII. — Une grenouille qui a déjà servi à des expériences précédentes est reprise après vingt minutes de repos. Le pôle positif est placé sur la région cervico-dorsale, le négatif sur la tête en arrière de l'œil gauche. La langue est toujours étendue sous le champ du microscope ; on fait passer un courant de quatre éléments. Après vingt minutes aucune modification sur la circulation veineuse ou artérielle n'est observée, mais il est constaté que la pupille de l'œil gauche qui est le plus voisin du pôle négatif et qui est tourné vers le point le plus obscur de la salle, est très resserrée, tandis qu'au contraire, la pupille de l'œil droit est entièrement dilatée.

A mesure que l'expérience se prolonge, l'œil gauche semble rentrer dans l'orbite.

L'expérience est suspendue cinq minutes et reprise ; mais l'animal paraît si épuisé qu'on est contraint de suspendre l'expérience ; à ce moment la circulation est très lente dans les vaisseaux de la langue.

Incidemment, je signalerai un phénomène qu'il ne faut point oublier, vu son intérêt physiologique, c'est le changement de coloration chez la grenouille pendant le passage des courants. On sait que le pigment cutané chez ces animaux ainsi que chez la plupart des batraciens, poissons, mollusques, est renfermé dans des cellules qui sont contractiles. Si elles sont resserrées sur elles-mêmes, l'animal perd de sa coloration foncée ; si, au contraire, elles sont étalées, c'est-à-dire, si elles couvrent une plus grande surface à l'aide de prolongements périphériques, l'animal devient plus coloré.

Ainsi cette expérience et d'autres analogues démontrent que les courants continus centrifuges agissent sur les animaux à sang froid en activant la circulation, en produisant le rétrécissement de la pupille et en déterminant un changement dans la coloration cutanée. Il importait de savoir si les mêmes phénomènes seraient observés sur des animaux à sang chaud. C'est dans ce but que j'entrepris les mêmes recherches sur le lapin. Je me suis toujours servi de lapins albinos chez lesquels la coloration pigmentaire de la choroïde est à peu près nulle.

La relation des expériences qui suivent démontre l'identité des résultats obtenus dans ces deux classes d'animaux.

Expérience XXVI. — On applique l'électrode négative sur la région frontale gauche d'un lapin albinos, dont les yeux ont été préalablement dilatés par le sulfate neutre d'atropine ; l'électrode positive est placée à la région cervicale au-dessous de l'angle de la mâchoire du même côté — quatre éléments.

Après vingt-cinq minutes de passage d'un courant, je crois pouvoir noter une vascularité plus grande de la choroïde de l'œil gauche et l'apparition, immédiatement au-dessus de la pupille, d'une surface semi-lunaire rouge, dont il m'est impossible de préciser la nature. L'autopsie me démontra qu'elle était le résultat d'une hémorrhagie.

Après vingt-quatre heures de repos, le lapin est remis en expérience dans les mêmes conditions, après dilatation préalable des pupilles, en plaçant le même œil gauche dans le courant électrique.

Le courant passe pendant un quart d'heure, de 8, 12, 20 et enfin 24 éléments. La sensation éprouvée par le lapin est tellement douloureuse qu'il ferme les paupières avec violence et qu'il se débat si fort, qu'on est obligé de suspendre l'expérience. Le seul phénomène que j'aie pu saisir pendant toute la durée du passage du courant, c'est une dilatation des vaisseaux choroïdiens et rétiniens.

Autopsie. — Dès la fin de la journée, le lapin a refusé de manger et le surlendemain, au matin, il a été trouvé mort, couché sur le côté gauche, c'est-à-dire, sur celui qui avait été électrisé. Les paupières de ce côté sont fermées, tandis que celles de droite sont ouvertes.

L'œil gauche paraît plus petit, la conjonctive palpébrale supérieure et inférieure, ainsi que celle de la sclérotique, présente plusieurs suffusions sanguines ou ecchymoses. Sous la peau du cou ou de la tête, au niveau même où reposaient les électrodes, il n'existe aucune trace ecchymotique ou autre.

Le cerveau, mis à nu, est fortement injecté, les narines sont gorgées de sang. Il est évident, lorsque les téguments sont enlevés, que l'œil du côté gauche est plus enfoncé dans l'orbite que l'œil droit. L'humeur aqueuse dans l'œil gauche est de beaucoup diminuée : en effet, si l'on place le doigt sur la cornée, on arrive très facilement en déprimant celle-ci, à toucher le cristallin, ce qui n'est pas possible du côté droit.

Le tissu cellulaire de l'orbite sous l'œil gauche semble résorbé, celui de l'œil droit est en bon état. Le muscle droit inférieur de l'œil gauche présente une ecchymose. La pupille gauche est plus petite que la droite. En ouvrant l'œil gauche parallèlement au cristallin et en arrière de celui-ci, on voit autour de la pupille la demi-lune que j'ai décrite dans l'examen ophtalmoscopique; elle est constituée par une ecchymose choroïdienne qui est accompagnée d'autres plus petites et excentriques.

Au contraire, l'œil droit est absolument indemne, la choroïde est uniformément privée de sang, les vaisseaux de la rétine renferment également beaucoup moins de sang à droite qu'à gauche. Les deux rétines, du reste, sont saines.

La choroïde de l'œil droit est privée de sang ; les veines de la choroïde de gauche contiennent encore un peu de sang.

Sous la choroïde gauche, dans le tissu celluleux qui unit cette membrane à la sclérotique, tout autour de la pupille optique, existe une suffusion sanguine provenant des vaisseaux ciliaires.

Autopsie du cerveau. — La couche optique droite paraît exsangue, blanchâtre ; celle de gauche, au contraire, laisse voir les orifices des vaisseaux fortement injectés de sang. Le plexus choroïde est beaucoup plus volumineux et plus gorgé de sang à gauche qu'à droite. La coupe des corps striés montre, autour du vaisseau intra-ventriculaire, des vaisseaux de petit calibre à droite, tandis qu'à gauche, il y en a un très gros, entouré d'une sorte d'auréole résultant d'une imbibition sanguine dans la substance cérébrale.

Cette expérience, suivie d'autopsie, nous montre déjà que les courants continus descendants ou centrifuges, agissent sur le lapin dans de certaines conditions, en activant la circulation de l'œil et de ses annexes, en augmentant la tension de l'ondée sanguine au point de rompre les vaisseaux, en produisant une diminution dans la quantité de l'humeur aqueuse, en produisant un enfoncement du globe dans l'orbite, en congestionnant enfin la portion du cerveau correspondant au côté électrisé.

Des divers lapins qui ont servi à ces expériences, plusieurs ont été conservés assez longtemps pour qu'il fût possible d'apprécier le résultat final de ces électrisations sur les membranes profondes. Chez deux d'entre eux, j'ai trouvé un décollement rétinien avec ramollissement du corps vitré ; ces décollements m'ont paru le résultat d'hémorrhagies antérieures.

Voilà donc les résultats extrêmes de l'application des courants continus chez les animaux. Assurément, ils seraient peu

encourageants si l'on était contraint d'appliquer les courants continus à des doses aussi élevées, proportionnellement chez l'homme que chez les animaux; car, en dehors des phénomènes électrolytiques que je n'ai point signalés ici, parce que j'ai eu grand soin de les éloigner dans toutes mes expériences, dans la crainte de compliquer les résultats par les brûlures des téguments qu'ils déterminent, en dehors, dis-je, de ces accidents, il y aurait sans cesse à craindre des congestions et des hémorrhagies superficielles et profondes de l'œil, ainsi que l'afflux du sang vers le cerveau, qui pourrait même être suivi de raptus des vaisseaux et d'apoplexie cérébrale ou simplement d'accidents épileptiformes. On sait que M. le Dr Duchenne, de Boulogne, a relaté dans son ouvrage sur l'électricité localisée, le cas d'un malade qui, sous l'influence d'un courant continu appliqué sur la face, fut frappé de perte de la vue du côté électrisé, sans qu'il fût, par aucun moyen, possible de ramener l'intégrité de la vision. Je connais même des accidents apoplectiques survenus entre les mains de confrères expérimentés pendant l'application de courants continus. Si je les connais, c'est que ces confrères, eux-mêmes, me les ont rapportés, et, si je ne m'étends pas davantage, c'est qu'il suffit de savoir que de semblables accidents peuvent survenir entre les mains les plus habiles.

La plupart des médecins emploient, suivant les conseils de M. Duchenne, de Boulogne, un grand nombre d'éléments pour augmenter la tension du courant, en ayant soin toutefois de modérer l'action électro-chimique des piles au moyen de son rhéostat voltamètre. Il m'a semblé inutile, chez l'homme, d'avoir recours à un grand nombre d'éléments. Les résultats thérapeutiques que j'ai obtenus jusqu'à ce jour et que je relaterai à la fin de ce travail, m'ont démontré qu'il suffisait, pour obtenir des effets puissamment modificateurs sur l'œil, de recourir à une association en tension de dix éléments Leclanché, de moyenne grandeur, au maximum. Le plus souvent même je n'ai recours qu'à six éléments.

Voici comment je procède : les rhéophores sont constitués par des disques de charbon, des cornues à gaz, recouverts de

peau de chamois. Le pôle négatif est placé au-dessus de l'orbite sur le trajet du nerf sus-orbitaire ou dans le voisinage de ce filet. Le pôle positif est placé sur le cou en arrière de l'angle de la mâchoire, à peu près dans la direction du ganglion cervical supérieur. J'évite les phosphènes en maintenant immobiles les rhéophores ; le courant ne passe que pendant quatre à cinq minutes au maximum. En réduisant ainsi le nombre des éléments, en modérant ainsi la durée du courant électrique, — quel phénomène pouvait-on apercevoir dans l'œil ?

S'il est difficile d'affirmer, après un courant de vingt-quatre éléments passant pendant une demi-heure au travers de l'œil d'un lapin, que les vaisseaux choroïdiens et rétiniens ont notablement augmenté de volume, il est encore bien plus difficile, chez l'homme, d'établir qu'il y a eu augmentation ou contraction des vaisseaux du fond de l'œil. Il n'est pas plus facile de démontrer la contraction pupillaire.

Force était donc de trouver un instrument qui permit de constater mathématiquement les modifications obtenues dans l'organe. Cet instrument, c'est le thermomètre oculaire que j'ai imaginé.

Il se compose d'une cuvette plate et recourbée de façon à se cacher, sans causer de souffrances pour le malade, dans le cul-de-sac conjonctival inférieur. La tige est divisée en dixièmes de degré. Cet instrument, d'une grande sensibilité, nous a permis de constater l'abaissement de la température oculaire chez l'homme, après l'application du courant continu. L'abaissement de température a toujours été de 2 à 6 dixièmes de degré.

En dehors de ces phénomènes thermométriques, je dois signaler l'existence de phosphènes, au moment du passage ou de l'interruption du courant. Les sensations subjectives sont d'autant plus lumineuses que la rétine est moins altérée. Chez les amaurotiques de longue date, c'est à peine si l'on obtient la sensation d'une lueur pâle. Un autre phénomène à relater, c'est la sensation métallique dans la bouche ; puis, quelquefois, mais fort rarement, un sentiment d'étourdissement.

Enfin, des rougeurs généralement peu prononcées, du reste, au point où sont placés les électrodes.

Tels sont les résultats que l'on obtient chez l'homme par l'application à faible dose, et pendant un temps très limité, des courants continus dans le voisinage de l'œil ; le plus important assurément est celui de l'abaissement de la température, il semble en complet désaccord avec les résultats obtenus chez les animaux. Il reste maintenant à en donner l'explication, c'est ce que je vais faire dans la seconde partie de ce travail. GILLET DE GRANDMONT.

(*A suivre.*)

DU DIAGNOSTIC DES CATARACTES

Par le docteur GALÉZOSWKI.

Lorsqu'on examine attentivement toutes les cataractes qui se présentent à notre observation, depuis les formes les plus simples, congénitales, jusqu'aux cataractes séniles, et qu'on les compare les unes avec les autres, on est frappé de l'immense variété de formes, de volumes et de consistance qu'elles peuvent accuser.

Les unes sont récentes, traumatiques, développées sous l'influence d'un coup, d'un traumatisme, et leur apparence toute particulière, leur couleur extérieure est toute différente d'une autre cataracte, aussi traumatique, mais qui est plus ancienne, et dont la capsule et les couches corticales ont subi des modifications successives et prolongées pendant plusieurs mois d'un travail inflammatoire. Les cataractes choroïdiennes, celles qui se développent sous l'influence des maladies de la choroïde, ne sont pas moins variées dans leurs formes, si on compare celles qui résultent des accidents glaucomateux avec celles qui sont consécutives à un décollement de la rétine ou à une autre iridochoroïdite quelconque.

Une plus grande variété existe encore dans les cataractes séniles, et des adultes : elles peuvent conserver encore une certaine portion des couches corticales transparentes, ou bien toute la masse cristallinienne deviendra trouble et opaque dans toute son épaisseur. Le noyau deviendra jaune-ambré, ou il sera brunâtre, foncé et même noir. La capsule chez certains individus apparaîtra opaque par places, et formera des plaques blanches sur la surface grisâtre du reste du cristallin. La cataracte changera aussi de caractère, selon qu'elle sera accompagnée de synéchies postérieures plus ou moins nombreuses.

Il ne sera pas indifférent à un praticien de résoudre toutes ces questions avant qu'il prenne la résolution de pratiquer une opération, de même qu'il lui sera de la plus haute importance de savoir si la cataracte est complètement formée, si elle est volumineuse, dure, molle, ou liquide.

De la définition exacte et précise de ces différents points, dépend en grande partie le résultat de l'opération elle-même ; c'est pourquoi je crois pouvoir avancer la proposition suivante, sans crainte d'être taxé d'exagération. « Je dis que, sans un bon diagnostic de la nature de la cataracte, on ne peut pas pratiquer convenablement son opération. »

Telle n'est pas, ce me semble, l'opinion de la généralité des chirurgiens ; du moins, si j'examine tous les travaux qui ont été publiés sur la cataracte, sans exclure même les plus récents, je suis frappé du peu de développement qu'on a donné à l'étude du diagnostic différentiel de ces différentes variétés et c'est cette lacune que je cherche à combler en publiant une étude spéciale sur leur diagnostic.

Pour établir un diagnostic complet et véritablement pratique, pouvant être utile pour l'exécution de l'opération, nous sommes obligés de : 1° Définir s'il existe une cataracte dans un œil atteint d'un trouble visuel quelconque ; 2° Si le trouble dont se plaint le malade est dû à une opacité cristallinienne ou à une autre cause ; 3° Diagnostiquer la nature de la cataracte, sa forme, sa densité, son volume, etc. ; 4° Faire ressortir toutes les complications qui peuvent exister dans

un œil cataracté, soit du côté des membranes oculaires, soit 5° dans la constitution de l'individu; et enfin 6° Diagnostiquer la maturité de la cataracte et la rapidité de son développement.

I. — DIAGNOSTIC DES CATARACTES EN GÉNÉRAL.

Avec les moyens très complets d'investigation que nous possédons aujourd'hui en ophtalmologie, il semblerait, au premier abord, tout à fait superflu de s'occuper d'une manière spéciale de la définition de l'existence de l'opacité cristallinienne elle-même dans un cas donné. Mais, si on prend en considération des formes irrégulières, peu accentuées des cataractes, celles surtout qui débutent par des points isolés et déterminés dans le segment postérieur de la lentille, on comprendra que, dans des cas de ce genre, les erreurs peuvent se produire facilement si on ne prend pas garde.

Pour diagnostiquer une cataracte, il faut avoir recours à l'examen de l'éclairage latéral, et à l'éclairage direct du fond de l'œil, avec le miroir de l'ophtalmoscope. Vouloir reconnaître la cataracte sans ces moyens d'investigation, ce serait se mettre, de gaîté de cœur, dans une position difficile en s'exposant à des erreurs graves, et à confondre des troubles d'innervation, des amblyopies toxiques, etc., avec des cataractes, comme cela est arrivé chez un malade de Guadaloupe, dont nous avons rapporté l'observation dans un autre travail (*Recueil d'ophtalmologie*, 1881).

La méthode d'éclairage latéral est très précieuse : elle permet, en concentrant à l'aide d'une loupe de 15 dioptries la lumière d'une lampe sur la surface antérieure du cristallin, de reconnaître les moindres altérations de sa surface, surtout si on veut examiner cette surface à l'aide d'une autre loupe de 13 ou 15 dioptries[1].

L'aspect du cristallin normal examiné par l'éclairage latéral varie selon les âges. Dans l'œil d'un enfant, la surface est complètement limpide et uniforme, complètement transpa-

1. Voyez *Traité des maladies des yeux*, du docteur Galezowski.

rente. Chez les adultes, on commence à percevoir une segmentation près de la surface capsulaire, segmentation triangulaire des couches corticales, malgré la transparence complète de ses éléments. Si on se contentait de ce seul examen, on croirait très volontiers, dans certains cas à l'existance d'une opacité cristallinienne, tandis que, en réalité, il ne s'agira que d'une segmentation normale des couches corticales, qui devient un peu plus accentuée vers l'âge adulte et surtout chez les vieillards.

Par ce même moyen d'investigation, on verra apparaître au centre du cristallin un reflet jaunâtre ou brunâtre, simulant l'opacification du noyau, mais qui en réalité n'indique qu'un état sénile des fibres cristalliniennes, sans altération aucune de leur transparence.

Dans les opacités plus ou moins étendues du segment postérieur du cristallin, l'éclairage latéral permet d'apercevoir un large reflet blanchâtre ayant l'aspect d'une surface creuse semblable aux miroirs concaves et qui dénote l'existence des cataractes corticales postérieures.

Le diagnostic des cataractes doit se faire surtout par l'éclairage direct ophtalmoscopique. En projetant, en effet, le reflet du miroir sur la pupille, on obtient l'aspect rouge du fond de l'œil sur lequel se dessinent les moindres opacités du cristallin comme des taches ou stries noires. Pour que le résultat de cet examen soit satisfaisant, et qu'aucune opacité n'échappe à cette investigation, il faut que la lumière soit très faible. La lumière d'une simple bougie ou d'une lampe dont on aura baissé la flamme suffit dans ce cas. Panas se sert d'un miroir plat.

Pour découvrir les plus petites opacités situées, soit à la périphérie, soit dans le segment postérieur du cristallin, nous nous servons habituellement du miroir ordinaire de l'ophtalmoscope, derrière lequel nous plaçons un verre convexe, de 8, 10 ou 15 dioptries.

En se rapprochant avec le miroir ainsi armé très près de l'œil examiné, juste à la distance du foyer de la lentille, on apercevra facilement les plus petites opacités situées au centre

ou à la périphérie du cristallin. Ces verres grossissants qui se trouvent placés derrière le miroir ophtalmoscopique jouent le rôle d'un microscope et ils grossissent d'une manière très notable l'image des opacités cristalliniennes.

C'est de cette même méthode que se servent dans le diagnostic des cataractes, MM. Mauthner et Becker, et comme dit avec raison ce dernier auteur, à l'aide de ces verres on voit comme avec un microscope.

De cette façon, en effet, les moindres taches, aussi petites que ce soit, seront découvertes facilement.

Le diagnostic peut, néanmoins, être difficile dans les trois circonstances suivantes: *a*, lorsque la pupille sera très petite et que le malade ne se laissera pas instiller de l'atropine; *b*, lorsque la cataracte sera noire; *c*, dans certaines variétés de cataractes polaires postérieures disséminées.

a. Si la pupille est très rétrécie, l'éclairage ophtalmoscopique est quelquefois très difficile, si ce n'est impossible. On cherchera, dans ces cas, à se servir d'un très faible éclairage, en baissant la lumière de la lampe, ou en se servant même de la flamme d'une simple bougie. On fera regarder le malade très fortement en haut, en bas, à droite et à gauche, et dans ces diverses positions on cherchera à éclairer le fond de l'œil, ce qui permettra souvent de vaincre les difficultés de l'examen et de découvrir les opacités. L'instillation d'une goutte d'homatropine, même sans le consentement du malade, sera nécessaire si, malgré toutes ces précautions, l'éclairage de la pupille ne pouvait pas se faire.

b. Les cataractes noires sont excessivement rares et leur diagnostic peut présenter certaines difficultés, car il est impossible, dans ces cas, d'éclairer le fond de l'œil; on sera alors très embarrassé de faire un diagnostic différentiel entre cette variété de cataracte et une hémorrhagie générale du corps vitré. Dans l'un comme dans l'autre cas, en effet, on ne pourra pas éclairer le fond de l'œil; et comme la perception lumineuse existe dans les deux cas, et que la pupille conserve, jusqu'à un certain point, sa contractilité, l'embarras devient très grand pour la distinction à faire entre ces deux affec-

tions. Certainement; l'investigation du champ visuel faite avec une bougie dans une chambre noire, n'est pas aussi net et précis dans une hémorrhagie intra-oculaire que dans un cas de cataracte noire; malheureusement, ce symptôme n'est que relatif et ne peut nous renseigner que d'une manière approximative. L'examen à l'aide des images des bougies par le procédé de Purkinje et de Sanson peut, jusqu'à un certain point, servir de complément de diagnostic. Si on ajoute à cela le reflet grisâtre foncé du centre du cristallin dans une cataracte noire, et la présence, dans certains cas, des quelques stries corticales, soit dans le même œil, soit dans son congénère, on aura dans l'ensemble de ces symptômes des indications suffisantes pour établir un diagnostic de l'existence d'une cataracte noire.

Mais le diagnostic devient beaucoup plus difficile, lorsque la cataracte brune ou noire se complique d'épanchement sanguin dans le corps vitré. Tous les renseignements qu'on tirera des divers modes d'investigation, signalés ci-dessus, seront vagues et contradictoires, on restera dans de simples suppositions, et il n'y aura que l'opération qui permettra de juger jusqu'à quel point ces suppositions étaient fondées.

Un cas de ce genre s'est présenté il y a deux ans dans ma clientèle, et où la cataracte brune était compliquée d'une hémorrhagie du corps vitré; l'extraction de la cataracte n'a pu par conséquent qu'améliorer d'une manière peu marquée la vue, car il existait dans le corps vitré, des masses floconneuses sanguines dont nous ne pouvions que soupçonner l'existence avant l'opération.

Voici ce fait :

OBSERVATION

Cataracte noire, accompagnée d'une hémorrhagie du corps vitré. Extraction.

M. T..., âgé de 79 ans, habitant le nord de la France, fort et bien constitué, et jouissant toujours d'une bonne vue; il

était presbyte et pouvait très bien lire jusqu'à il y a deux ans à l'aide des lunettes convexes n° 4 dioptries. A cette époque, sa vue avait faibli. L'oculiste que le malade consulta à cette époque avait diagnostiqué l'existence d'une cataracte nucléolaire dans l'œil droit, et polaire postérieure à l'œil gauche. Evidemment la cataracte de l'œil droit existait depuis longtemps, mais le malade ne s'en est point aperçu, tant qu'il pouvait se servir de l'autre œil. Comme la vue de son œil gauche continua à faiblir, M. T... se décida à se faire opérer de l'œil droit dont il ne voyait plus. Je l'ai vu, pour la première fois, le 5 octobre 1880, et voici dans quel état j'ai trouvé ses yeux. L'œil gauche peut encore compter les doigts à 50 centimètres; et à l'ophtalmoscope, j'ai pu reconnaître l'existence d'une cataracte corticale antéro-postérieure avec le noyau à demi opaque. A travers les parties transparentes on peut voir la papille optique, qui est normale. L'œil droit ne distingue que la lumière; et c'est à peine s'il aperçoit les mouvements de la main à 15 centimètres, et lorsqu'il est placé en face du jour. Les mouvements de la bougie, il les suit très mal et au delà de 2 mètres il ne la voit plus. Les phosphènes existent. A l'éclairage latéral, on n'aperçoit pas des stries corticales d'aucune sorte, ni d'opacités capsulaires, le noyau paraît très foncé. A l'examen ophtalmoscopique on ne découvre rien de particulier, toute l'étendue de la pupille paraît noire, et il n'existe point de reflet rouge dans aucune direction. Les images de Purkinje ne sont point perçues, de sorte qu'il y avait lieu de présumer qu'il s'agissait d'une cataracte noire. Quant à l'état du corps vitré, il ne me paraissait pas normal, mais n'ayant pas de preuves positives de son altération, je me suis décidé à pratiquer l'extraction de la cataracte. Cette opération a été pratiquée dans la maison de santé des frères St-Jean-Dieu, le 10 octobre 1880, avec le concours des mes assistants, MM. Parent et Despagnet. Après avoir dilaté la pupille, j'ai fait l'extraction à petit lambeau périphérique, avec excision de l'iris. Le cristallin est sorti facilement, son noyau était noir, mais les couches périphériques étaient plutôt fortement brunâtres. La réunion par première intention s'est faite sans incidents; et déjà, au bout de huit jours, on a pu supprimer le bandage. Mais la vue ne revenait que très imparfaitement, le malade pouvait à peine compter les doigts. En l'examinant à l'ophtalmoscope, j'ai pu reconnaître l'existence d'une masse floconneuse remplissant le corps vitré, qui permettait à peine d'apercevoir le fond rouge par places. Evidemment la cataracte n'était pas la seule cause de la perte de la

vue, qui dépendait aussi des hémorrhagies du corps vitré.

c. Les difficultés de diagnostic sont encore plus grandes, lorsqu'il s'agit de reconnaître les opacités du segment postérieur du cristallin, ce qui constitue les cataractes polaires postérieures. Les moindres opacités situées dans cette région amènent des troubles très masqués de la vue, car c'est là que se trouve le point nodal pour tous les rayons lumineux qui traversent le cristallin. Mais comme ce même point se trouve habituellement masqué dans l'examen ophtalmoscopique par le reflet central cornéen, il en résulte pour l'examinateur de très grandes difficultés pour découvrir les petites stries, disséminées, surtout si pour telle cause ou telle autre, le malade ne consent pas à se faire dilater la pupille.

En examinant la papille à l'image renversée, on constate que cette dernière paraît trouble, louche et ressemble complètement à la papille de la choroïdite syphilitique. Cette ressemblance est tellement frappante qu'il est très difficile d'éviter l'erreur. J'ai vu même les hommes les plus compétents, les oculistes les plus distingués, se tromper de diagnostic et soumettre le malade au traitement mercuriel le plus énergique et naturellement sans aucun résultat, car il ne s'agissait là que d'une cataracte commençante.

Le fait que j'ai rapporté dans un autre travail en est la meilleure preuve. La cataracte polaire postérieure, qui était soignée pour une choroïdite syphilitique, est arrivée au bout de deux ans à sa maturité ; je l'ai opérée à cette époque et guérie complètement.

Lorsque de pareils cas se présentent, on fera bien d'examiner le fond de l'œil, avec la pupille dilatée, et de chercher si par un léger déplacement de l'image en haut et en bas, à droite et à gauche, on n'arrive pas à constater de petites éclaircies, où la papille paraît tant soit peu plus nette. Ces variantes d'apparence, plus claire, et plus sombre, de la papille sont des symptômes caractéristiques d'une cataracte et ne se rencontrent jamais dans une choroïdite syphilitique. Le doute dans ce cas n'est plus permis.

Les opacités diffuses du noyau, que l'on observe chez les vieillards, ne sont pas faciles à diagnostiquer. Par la simple projection de la lumière ophtalmoscopique même la plus faible, on ne découvre souvent rien dans la pupille qui démontre cette opacité. Mais si on fait regarder le malade pendant qu'on éclaire la pupille, en haut et en bas, à droite et à gauche, on apercevra une ombre au centre de la pupille ayant la forme arrondie, mais qui ne se voit point dans les parties périphériques et équatoriales de la lentille. La dilatation de la pupille avec l'atropine devient indispensable. De plus, en examinant la papille optique à l'image renversée ainsi que d'autres parties du fond de l'œil, on s'aperçoit facilement que tout ce qui est vu à travers cette ombre est trouble, tandis qu'en dehors d'elle l'image paraît nette.

II. — ÉTABLIR SI LE TROUBLE DONT SE PLAINT LE MALADE EST DU A LA CATARACTE.

Dans le diagnostic général des cataractes, il importe beaucoup de savoir si le trouble dont se plaint le malade est dû à la cataracte, et si les opacités qu'on a découvertes dans une portion quelconque du cristallin sont progressives. Il faut, en un mot, définir si les opacités qui n'occupent qu'un point de la surface, ou seulement les parties équatoriales, menacent d'envahir la totalité du système lenticulaire.

Cette question est, comme on voit, très complexe et elle est hérissée de très grandes difficultés. Néanmoins, si on veut analyser scrupuleusement les symptômes fonctionnels accusés par le malade, leur mode d'évolution et leur durée, on aura déjà là quelques indices qui permettront de formuler plus ou moins son opinion sur les relations qui existent entre les symptômes éprouvés par le malade et l'altération cristallinienne. Une opacité équatoriale pourra donner lieu à des mouches volantes, à de la photophobie et à de l'asthénopie, mais elle ne pourra pas expliquer, par exemple, un

scotôme central, une diminution notable de l'acuïté visuelle ni une cécité. En voici quelques exemples :

M. X..., âgé de cinquante-huit ans, employé supérieur au ministère des finances, vint me consulter, en 1876, pour un trouble de la vue, avec asthénopie et un scotôme central survenu brusquement dans les deux yeux et ne lui permettant de travailler que très difficilement. C'est un petit scotôme pas plus grand qu'une tête d'épingle, il se trouve placé au voisinage du point visuel. Le malade accuse une acuïté visuelle presque normale, mais il est gêné par le travail qu'il ne peut pas soutenir d'une manière continue.

A l'examen ophtalmoscopique, je constate des opacités périphériques stationnaires dans les deux yeux, et aucune lésion dans la rétine ni la choroïde. Après avoir recueilli tous les renseignements auprès du malade, je suis arrivé facilement à établir que les troubles visuels dont il se plaignait, étaient dûs aux phénomènes de migraine ophtalmique, et ils disparurent complètement après un traitement de deux mois.

Un prêtre, âgé de soixante et un ans, perd la vue dans l'espace de six semaines à deux mois, au point qu'il ne peut pas lire son bréviaire. Il vient me consulter en 1881, et je constate chez lui des opacités périphériques très peu prononcées et qui ne sont nullement en rapport avec le degré d'amblyopie accusé par le malade. Les opacités sont, en effet, périphériques, bien circonscrites dans l'œil droit ; dans l'œil gauche, il existe un léger prolongement vers le centre. Je fais analyser ses urines et je constate 55 grammes de sucre par litre, son amblyopie n'est donc nullement due à la cataracte, qui est à peine apparente, mais à une amblyopie glycosurique.

Pour qu'une cataracte amène des troubles marqués de la vue, et une diminution notable de l'acuïté visuelle, il faut que les opacités équatoriales envoient des prolongements plus ou moins marqués vers l'un ou l'autre des pôles cristalliniens, ou qu'il y ait un certain nombre de plaques opaques

corticales au voisinage des parties centrales, ou bien encore que le noyau soit altéré dans sa transparence.

III. — DIAGNOSTIQUER LA NATURE DE LA CATARACTE, SA FORME, SA DENSITÉ, SON VOLUME, ETC.

Une des parties les plus importantes du diagnostic des cataractes est incontestablement celle qui permet de statuer sur la nature, la forme et le volume du cristallin opacifié. C'est sur cette partie du diagnostic que le chirurgien doit se baser pour choisir la méthode opératoire. Mais pour répondre d'une manière tout à fait satisfaisante à toutes les questions qui concernent les différentes variétés des cataractes et établir leur diagnostic différentiel, il faudrait passer en revue toute la pathologie de cet organe; ce qui dépasserait les limites assignées à ce travail. Du reste, à une autre place (voy. *Recueil d'ophtalmologie*, 1880), nous avons développé la pathogénie du cristallin avec les plus grands détails, nous pensons donc qu'il suffira actuellement de rappeler quelques signes principaux propres à chacune des variétés pour rendre cette esquisse intéressante et réellement utile.

A. *Cataractes capsulaires.* — Un des premiers points de diagnostic différentiel, qui doit être bien établi et dès le début, c'est celui entre les *cataractes capsulaires*, *capsulo-lenticulaires*, *corticales et nucléolaires*.

La capsule, comme on sait, reste généralement transparente, même dans les cataractes très anciennes, cataractes des vieillards, comme cela avait été justement démontré par Malgaigne. Les opacités par conséquent capsulaires doivent être considérées comme des altérations relativement rares; et on ne devra accepter leur existence qu'avec une très grande réserve, et je dirai presque comme une exception.

Ces opacités ne sont presque jamais progressives, et conservent de ce fait l'aspect primitif qu'elles ont acquis pendant de longues années sans modification aucune.

Elles sont généralement de trois sortes, les unes congéni-

tales, les autres traumatiques, et d'autres enfin inflammatoires.

Les *cataractes capsulaires congénitales* se présentent habituellement sous forme de points isolés arrondis, blanc crayeux à la surface antérieure du cristallin. Dans des cas tout à fait exceptionnels, elles sont brunâtres, pigmentaires, lorsqu'elles sont constituées par les débris de la membrane pupillaire. Ces opacités sont stationnaires et ne gênent généralement pas la vision, à moins qu'elles ne se compliquent de l'opacification des couches corticales elles-mêmes.

Dans la majorité des cas, elles forment saillie au-dessus du niveau de la capsule antérieure, ce dont on peut s'assurer par l'éclairage latéral, et en les examinant de profil. C'est pour cette raison qu'on leur donne le nom de *cataractes pyramidales*.

Les *cataractes capsulaires traumatiques* ont le plus souvent une forme allongée, et se trouvent généralement entourées d'une opacité corticale dans une certaine étendue du pourtour. Quelquefois elles sont adhérentes à l'iris.

Les *cataractes capsulaires inflammatoires* présentent une teinte brunâtre, ou grisâtre; elles sont disposées en cercle ou en anneau, et affectent des adhérences avec l'iris en partie ou en totalité.

B. *Cataractes capsulo-lenticulaires.* — Elles sont aussi de plusieurs sortes : les cataractes traumatiques, celles qui résultent d'une extraction de la cataracte lenticulaire, autrement dites cataractes secondaires et les cataractes capsulo-lenticulaires des vieillards.

Les caractères que nous venons d'exposer des cataractes capsulaires traumatiques se rapportent le plus souvent à cette forme-ci, et nous n'y reviendrons plus.

Les signes des *cataractes capsulo-lenticulaires secondaires* sont très importants à connaître; elles résultent toujours des cataractes lenticulaires opérées ou des cataractes traumatiques.

On les reconnaît par une augmentation considérable de la chambre antérieure et le ballottement de l'iris, ce qui indique

l'absence du cristallin. De plus, la capsule se trouve adhérente dans une très grande partie de sa circonférence avec le bord pupillaire. Souvent aussi l'iris se trouve excisé, comme cela se pratique habituellement dans l'extraction de la cataracte.

Dans le cas d'un accident et d'un traumatisme, on trouve des taches cicatricielles sur la cornée.

C. *Cataractes corticales antérieures.* — Le diagnostic de cette variété de cataracte ne présente aucune difficulté; on les reconnaît par des stries blanchâtres, rayonnant du centre vers la périphérie et présentant souvent la forme de triangle avec la base cachée derrière l'iris et le sommet se dirigeant vers le centre de la pupille. C'est à la périphérie surtout et près de la région équatoriale du cristallin que ces cataractes apparaissent dès le début et c'est là qu'on les retrouve avec l'ophtalmoscope, sous forme de stries plus ou moins prononcées. Elles constituent quelquefois comme une sorte de couronne autour du cristallin, que l'on reconnaît d'autant mieux, que la pupille est plus dilatée.

Mais toutes les opacités de cette région ne constituent pas de cataractes : on ne doit pas oublier en effet la présence d'un anneau ou d'une sorte de cercle sénile du cristallin qui est constitué par des attaches pigmentées de la zonule de Zinn et qui peut rester stationnaire toute la vie de l'individu sans amener de cataracte. On reconnaîtra cette dernière altération par l'absence des stries opaques s'étendant de la périphérie vers le centre du cristallin.

Les *cataractes corticales disséminées.* — Elles se présentent quelquefois sous forme de taches blanches très superficielles, blanches nacrées, pouvant simuler les cataractes capsulaires. On fera la distinction entre ces deux variétés, d'abord par la trop grande multiplicité des points blancs, et par la forme allongée, striée, triangulaire de certaines de ces taches, ce qui n'existe pas généralement dans les cataractes capsulaires.

D. Les *cataractes polaires postérieures* ne sont reconnues le plus souvent qu'à l'aide de l'ophtalmoscope. Elles se présentent sous forme d'une tache noire au milieu du fond

de l'œil rouge et se déplacent dans le sens opposé aux mouvements de l'œil. Par l'éclairage latéral, et même à l'œil nu, on aperçoit un reflet creux, concave, et dans ces cas, généralement le noyau conserve sa transparence complète. Les couches corticales antérieures sont parfois opacifiées sur une certaine étendue.

E. Les *cataractes dures* sont très faciles à diagnostiquer par les signes suivants : L'opacité jaunâtre, ambrée, ou gris jaunâtre se trouve la plus marquée au centre du cristallin, et elle s'avance en diminuant d'intensité vers la surface, où le cristallin conserve le plus souvent un certain degré de transparence; des stries blanches opaques sillonnent dans d'autres cas au-devant du noyau brunâtre.

La chambre antérieure conserve ses dimensions normales; l'iris n'est nullement bombé et se contracte régulièrement. Avec la dilatation artificielle de la pupille on arrive à éclairer le fond de l'œil à travers une zone périphérique du cristallin.

Le développement est très lent pendant dix ou quinze ans; la vision n'est presque jamais complètement abolie, mais il faut que le malade regarde de tout près.

Comme les couches corticales antérieures conservent presque toujours un certain degré de transparence, et que le noyau est opaque, il en résulte un phénomène très important pour le diagnostic différentiel, c'est qu'on aperçoit tout autour du bord papillaire une ombre noire projetée sur la partie opaque du cristallin. C'est un signe caractéristique des cataractes dures.

F. *Cataractes molles.* — Les caractères particuliers de cette cataracte résident dans la coloration blanche uniforme, laiteuse ou blanc-bleuâtre. Dans d'autres cas, cette surface blanche est sillonnée de stries blanches grisâtres, à forme linéaire ou triangulaire. Le noyau est souvent transparent et permet de distinguer par transparence les couches corticales postérieures opaques. Le volume de cette cataracte est toujours augmenté par l'imbibition des couches antérieures voisines de la pupille, ce qui fait que la lentille, se trouvant gonflée considérablement, repousse l'iris en avant; ce der-

nier se trouve par cela même bombé et refoulé en avant. Cela se voit surtout dans les cataractes traumatiques.

Ces signes sont diamétralement opposés à ceux des cataractes dures. Il n'existe pas, en effet, d'espace libre entre la surface postérieure de l'iris et les couches opaques du cristallin, il s'ensuit naturellement que l'ombre projetée par l'iris, que nous avons signalée comme un symptôme important pour le diagnostic des cataractes dures, n'existe point dans les cataractes molles, et c'est là un des caractères importants pour le diagnostic différentiel entre ces deux variétés de cataracte.

Mais, si le volume est grand dans une cataracte molle à cause de l'imbibition et de la macération qu'elle a subies, elle a perdu, d'autre part, de la consistance, et se trouve ramollie, presque liquéfiée, souvent à tel point qu'elle peut être aspirée par une sorte de pompe aspirante, comme un simple liquide.

Le noyau, dans ces sortes de cataracte, n'existe pas, ou plutôt il a la consistance molle comme les autres parties du cristallin.

La propulsion de l'iris en avant se fait par les masses corticales augmentées de volume, et cette compression amène en même temps une dilatation et une immobilité de la pupille. Dans les cataractes traumatiques, si ce symptôme se prolongeait, il pourrait amener par compression de la région ciliaire des accidents glaucomateux, ce qui impose au médecin une grande vigilance et une intervention chirurgicale immédiate pour conjurer le danger.

G. *Cataractes liquides.* — Les cataractes liquides sont presque toujours accompagnées d'un noyau flottant et proviennent d'un ramollissement qu'aura subi la cataracte dure. On la reconnaît par les changements que subit la cataracte dans sa coloration, selon qu'on l'examine dans la position déclive, la tête étant renversée en arrière, ou que le malade se tient debout, la tête inclinée en avant. Dans le premier cas, la cataracte aura une apparence uniforme et une coloration blanc grisâtre ou blanc laiteux, à demi transparente.

En faisant pencher au contraire la tête en avant, on la verra changer subitement de couleur, car la partie inférieure de la cataracte deviendra grise jaunâtre. Ce sera dû au noyau qui sera rapproché de la surface capsulaire.

H. Les *cataractes choroïdiennes* sont de plusieurs sortes, elles se développent sous l'influence d'un glaucome chronique, d'un décollement de la rétine et d'une irido-choroïdite plastique.

Il importe beaucoup de faire le diagnostic exact de ces sortes de cataractes, car en le faisant à temps on évitera des opérations inutiles et souvent dangereuses, et on épargnera au malade de pénibles désillusions et de très grands chagrins; car il faut qu'on sache que rien n'est plus triste et plus malheureux pour un aveugle, que de le bercer d'illusions et de le faire souffrir par des opérations inutiles, quand cette épreuve ne devra le conduire qu'à une cécité fatale et inévitable.

Dans une des descriptions précédentes nous avons donné un tableau complet de trois variétés différentes de cataractes choroïdiennes, et nous n'aurons aujourd'hui qu'à résumer en quelques lignes les signes qui caractérisent chacune de ces variétés.

La cataracte glaucomateuse est en même temps amaurotique, elle présente une teinte blanc-verdâtre uniforme, avec un léger degré de transparence dans les couches corticales antérieures. Très volumineuse, elle se trouve très rapprochée de la surface postérieure de la cornée. La pupille est dilatée jusqu'en ses limites extrêmes, de sorte que l'iris se réduit à un petit liséré grisâtre, souvent à peine appréciable. Le globe de l'œil est dur, et les vaisseaux péricornéens sont fortement injectés.

Dans les cataractes par décollement rétinien, l'iris est le plus habituellement adhérent en partie ou en sa totalité à la capsule, et l'opacité cristallinienne accuse une teinte blanchâtre uniforme avec tous les autres caractères de la cataracte molle, comme cela avait été indiqué pour la première fois par de Græfe. L'absence du phosphène externe et la perte

du champ visuel externe et supérieur, que l'on reconnaît à l'aide d'une flamme de bougie, sont autant de signes pathognomoniques de la cataracte par décollement. La diminution de la densité du globe oculaire, et les fréquentes iritis aideront puissamment au diagnostic de cette variété de cataracte.

Les irido-choroïdites plastiques se compliquent aussi dans certains cas de décollement de la rétine, d'épanchements dans le corps vitré et d'atrophie du globe oculaire. La cataracte est alors une complication habituelle.

Ces cataractes subissent des modifications constantes dans leur développement progressif, et deviennent d'abord molles, puis capsulo-lenticulacées, puis crétacées et phosphatiques, avec une dégénérescence graisseuse d'une certaine partie des fibres.

Rien n'est plus facile que de reconnaître ces cataractes : elles ont une teinte blanc nacré par places, tandis que dans d'autres parties elles présentent des dépôts graisseux blancs-jaunâtres ou des taches blanches crayeuses caractéristiques. Çà et là la pupille présente des adhérences. La cataracte est quelquefois branlante, et même elle se luxe, soit dans la chambre antérieure, soit derrière l'iris, elle devient flottante. Le globe de l'œil, tantôt mou, tantôt avec une densité glaucomateuse, est toujours amaurotique.

IV. — DÉFINIR LES COMPLICATIONS QUI EXISTENT DANS LES MEMBRANES OCULAIRES OU DANS D'AUTRES PARTIES DE L'ORGANISME.

Lorsqu'on est appelé auprès d'un malade pour pratiquer une opération de la cataracte, on ne doit pas se contenter de diagnostiquer la nature de l'opacité cristallinienne, mais il faut aussi s'enquérir s'il n'existe pas quelque complication, soit du côté des membranes oculaires, soit du côté de la constitution générale ainsi que d'autres organes, qui puissent de près ou de loin agir d'une manière défavorable sur la guérison de l'œil et compromettre ainsi l'opération de la cataracte. Il importe donc de s'assurer en premier lieu et d'une ma-

nière aussi complète que possible de l'état des membranes oculaires.

Paupières. — Elles peuvent être atteintes soit d'un *ectropion*, soit d'un *entropion*. La première de ces altérations peut exister de longue date sans troubler sensiblement ni la vue, ni la fermeture de l'œil; ce qui fait qu'on peut la négliger et procéder à l'opération.

Il n'en est pas de même avec un *entropion;* qu'il soit spasmodique ou organique, il exige une opération préparatoire ayant pour but de faire rétablir le fonctionnement régulier des paupières.

Voies lacrymales. — Du côté des voies lacrymales, on trouve des altérations des plus variées dont les unes peuvent être négligées, telles que oblitération ou déviation du point lacrymal, rétréoissement ou oblitération du canal nasal. Tant que ces altérations sont tolérées et n'occasionnent point d'inflammation ni dans la conjonctive ni dans la cornée, elles ne peuvent pas être un empêchement pour l'opération de la cataracte. Tout au contraire, le catarrhe du sac lacrymal, avec une suppuration plus ou moins abondante, est un danger réel pour un œil opéré, car la suppuration en se transmettant à la plaie cornéenne, peut donner lieu à une nécrose de cette membrane et consécutivement à un phlegmon de l'œil. Il est donc rationnel et urgent de guérir d'abord les voies lacrymales, et de faire cesser la suppuration du sac lacrymal en rétablissant le passage pour les larmes et de ne procéder que plus tard à l'opération de la cataracte.

Conjonctive. — Les complications du côté de la conjonctive sont des conjonctivites catarrhales ou granuleuses. La première est de nature passagère, et guérit très facilement après un usage méthodique des collyres astringents. Quant aux conjonctivites granuleuses, leur guérison, comme on sait, est souvent très difficile à obtenir; c'est pourquoi, étant donné une cataracte complète de deux yeux chez un granuleux, on doit se contenter seulement de faire disparaître une inflammation subaiguë des paupières, ainsi que la suppuration et de procéder à l'extraction de la cataracte. J'ai eu l'occasion

de pratiquer dans ces conditions deux fois l'extraction de la cataracte; dans un cas j'ai obtenu une guérison complète, la plaie s'est cicatrisée sans le moindre accident et la vue fut complètement rétablie. Dans le second cas, j'eus un phlegmon et la perte de l'œil; il est vrai qu'au moment où j'ai eu cet insuccès, je ne me servais pas encore de la méthode antiseptique.

Il importe d'examiner avec beaucoup de soin l'état de la cornée, et de diagnostiquer d'avance toutes les altérations qui peuvent s'y présenter. Parmi celles qui peuvent avoir une certaine influence sur l'issue de l'opération, nous devons signaler le *gérontoxon*, les *leucômes*, les *ulcères* et les *ptérygions*.

Gérontoxon. — Le *gérontoxon* ou *cercle sénile* indique, d'après le professeur Michel Peter, l'existence simultanée d'une altération athéromateuse de l'aorte et d'autres artères de l'organisme. La portion de la cornée où se trouve le *gérontoxon* présente des signes certains d'une dégénérescence graisseuse de ses éléments, et comme il se trouve que ce cercle sénile se développe habituellement près du bord supérieur de la cornée, là justement où se place l'incision cornéenne pour l'extraction de la cataracte, on devrait se demander si cette bande périphérique de la dégénérescence graisseusen'aurait pas une influence fâcheuse sur la cicatrisation ultérieure de la plaie.

Hasner (de Prague) avait résolu cette question dans le sens affirmatif, il y a déjà plusieurs années, car il n'hésite pas à affirmer qu'un gérontoxon est une cause presque constante de suppuration de la plaie, et que par conséquent il doit être considéré comme une contre-indication formelle pour l'extraction à lambeau.

Mes propres recherches ne me permettent pas d'adopter la manière de voir de l'éminent confrère allemand, car jusqu'à présent, je n'ai pu attribuer aucun fait de suppuration ou de nécrose de la cornée à cette cause. Je dois ajouter que j'évite toujours avec le plus grand soin de faire l'incision dans le gérontoxon lui-même, et je la porte, soit au-dessous, soit au-dessus du cercle sénile.

Leucôme. — Les parties de la cornée couvertes de leucômes possèdent la même vitalité que les parties saines de cette membrane, et la plaie qui traverse un leucôme ne rencontre pas là plus d'obstacle à la cicatrisation qu'ailleurs.

Mais il importe beaucoup à un chirurgien de constater l'existence des leucômes sur l'œil qui doit être opéré et de définir exactement leur position, car des rapports relatifs entre ces derniers et la pupille dépend le rétablissement plus ou moins complet de la vue. En supposant que la tache cornéenne se trouve placée directement en face de la pupille, on sera obligé de faire de préférence l'extraction de la cataracte avec iridectomie dans le segment inférieur plutôt que dans le supérieur de la cornée, car la pupille, ainsi placée, servira mieux au passage des rayons lumineux et au rétablissement définitif de la vue.

Des leucômes à forme linéaire indiquent quelquefois un ancien traumatisme et ils nous obligent de rechercher s'il n'existe pas d'autres complications consécutives à l'ancienne blessure.

Ulcères de la cornée. — Les ulcères périphériques de la cornée peuvent quelquefois échapper à l'attention du chirurgien et être dans l'avenir une cause d'accidents inflammatoires graves.

C'est par l'éclairage latéral et en examinant attentivement le reflet cornéen dans toute l'étendue de cette membrane, qu'on découvrira les moindres ulcères. Quelques-uns de ces ulcères sont chroniques, superficiels, sans aucune gravité et peuvent être complètement négligés dans une opération de la cataracte, comme par exemple, un leucôme ulcéré à sa surface et vasculaire. Certaines de ces variétés restent stationnaires et latentes pendant des années sans aucune complication. Mais les ulcères récents, à marche aiguë ou subaiguë, demandent à être soignés et guéris immédiatement, et bien avant l'extraction de la cataracte.

Ptérigion. — La présence d'un *ptérygion* n'est généralement pas une contre-indication pour l'extraction de la cataracte. Il n'y aura d'exception à cette règle que dans le cas où

cette peau s'avancera sur la cornée avec une base et un sommet très larges, ou bien, s'il existait sur le même œil deux ou trois ptérygions, et où la cornée serait par conséquent comme cernée et pour ainsi dire enchâssée dans une sorte de bourrelet hypertrophique. Ce n'est que dans un cas aussi complexe qu'on serait obligé d'opérer d'abord le ptérygion et quelque temps après la cataracte.

Altérations de l'iris. — Elles peuvent exercer une bien plus grande influence sur l'extraction de la cataracte que toutes les affections des membranes antérieures de l'œil que nous avons examinées plus haut. C'est à travers la pupille, en effet, que doit sortir le cristallin dont on fait l'extraction et il faut que cette pupille soit libre et exempte de toute adhérence. Les anciennes iritis laissent des synéchies postérieures plus ou moins nombreuses dans le pourtour pupillaire, ce qui fait que les adhérences établies entre le bord pupillaire et la capsule antérieure sur une étendue plus ou moins grande rendent d'abord la discision plus difficile et la sortie du cristallin lui-même plus laborieuse. La présence des synéchies postérieures nous met quelquefois sur la voie du diagnostic d'une cause constitutionnelle quelconque : la goutte, la syphilis, la glycosurie, etc. C'est pour toutes ces raisons qu'il est de notre devoir de définir l'existence des synéchies postérieures, leur position, leur étendue, etc., ce qui se fait très facilement à l'aide de l'éclairage latéral, et au besoin en dilatant la pupille par l'atropine.

Sclérites. — L'état de la sclérotique dans la région du cercle ciliaire doit être examiné avec un très grand soin ; la présence des sclérites et des staphylomes scléroticaux peut modifier souvent d'une manière très défavorable le pronostic de la cataracte, et peut même nécessiter une modification du procédé opératoire lui-même.

J'ai eu dernièrement l'occasion de pratiquer l'extraction de la cataracte chez une vieille femme âgée de soixante-huit ans, et qui présentait sur deux points du segment antérieur et supérieur de la sclérotique des saillies rouges, fortement injectées. Il s'agissait chez elle d'une sclérite goutteuse. Elle

avait, en effet, beaucoup d'acide urique dans les urines, les articulations des doigts de la main présentaient dans plusieurs endroits des nodosités. Nous l'avons soumise à un régime antigoutteux pendant quelque temps, et en pratiquant ensuite l'extraction de la cataracte, nous avons fait une large excision de l'iris dans la partie voisine de la sclérite, ce qui a contribué pour beaucoup au succès difinitif de l'opération.

Altérations des membranes internes de l'œil. — Du diagnostic de l'état des membranes internes de l'œil dépend d'une manière absolue le résultat définitif de l'opération de la cataracte, et il importe beaucoup d'avoir recours à tous les moyens d'investigation pour obtenir les renseignements les plus précis sur l'état de la rétine, du nerf optique, de la choroïde et du corps vitré. Mais disons de suite que les résultats que nous obtenons dans l'examen de ces membranes chez les cataractés sont loin d'avoir la précision voulue. Bien au contraire, certaines de ces affections ne peuvent même pas être soupçonnées si les renseignements fournis par le malade lui-même ne nous donnent pas quelque indication à cet égard. Je veux parler des atrophies choroïdiennes, des exsudations de a région de la macula et des atrophies choroïdiennes disséminées. Lorsque nous examinons le champ visuel des individus atteints de la cataracte, au moyen d'une flamme de bougie, nous ne pouvons juger que d'une manière approximative du degré de la perception rétinienne. Le malade distingue la lumière de la bougie dans toutes les directions ; et pourtant, s'il y a une tache dans la macula, il aura un scotôme central après l'opération qui ne lui permettra de rien distinguer nettement. L'examen des phosphènes ne sera pas plus instructif sous ce rapport. Il n'y a que les antécédents du malade lui-même, et quelquefois la déviation de l'œil en dehors, qui pourront nous avertir de l'existence probable de quelques lésions dans les membranes internes de l'œil, et encore ce ne seront que de simples suppositions qui pourront ne pas se vérifier après l'opération.

En analysant le tableau synoptique de tous mes opérés de la cataracte que j'ai établi depuis 1874, sur plus de 1200 opérés,

je trouve 12 cas dans lesquels je n'ai pas pu définir avant l'opération, l'existence d'altérations de la macula, qui n'ont pu être reconnues qu'après la guérison de la plaie cornéenne. Dans deux cas, au contraire, j'ai pu prévenir le malade de la lésion probable de la partie centrale visuelle, et mon diagnostic a pu, en effet, être confirmé avec l'ophtalmoscope après l'opération.

Je pense qu'il sera utile de connaître en détail les observations se rapportant aux lésions de la choroïde et de la macula chez les cataractés. Voici quelques faits de ce genre.

OBSERVATION

Mme G..., âgée de soixante et un ans, est atteinte d'une cataracte molle avec une synéchie postérieure et une pupille artificielle faite par Desmarres père. Les phosphènes existent, quoique faibles. Perception lumineuse se conserve dans toutes les directions. Je pratique l'extraction de la cataracte à lambeau supérieur, le 4 août 1874. Aucun accident n'est survenu, et la malade quitte la clinique le dixième jour, mais ne voyant que les gros objets. Les lunettes ne lui corrigent pas la vue. A l'examen ophtalmoscopique, je constate la papille nuageuse, blanche et en partie atrophiée. Le champ visuel est rétréci concentriquement, mais pas d'une manière très sensible. C'est une atrophie par névrite.

OBSERVATION

Mme G..., âgée de quarante-sept ans, est atteinte d'une cataracte demi-dure de l'œil gauche. Les phosphènes et le champ visuel sont normaux. Je l'opère, le 22 octobre 1874; le 3 juin elle est prise d'une légère iritis qui est arrêtée après une application d'une ventouse scarifiée à la tempe. Elle est guérie et le 29 octobre elle quitte la clinique voyant, quoique difficilement, le n° 2 de l'échelle avec + 15 D. A l'examen ophtalmoscopique, je constate une exsudation avec atrophie choroïdienne dans la région de la macula.

OBSERVATION

Mme C..., âgée de cinquante et un ans, est opérée par moi le 5 novembre 1877 d'une cataracte demi-dure de l'œil droit. Le 10e jour elle était guérie, mais elle ne peut lire, avec le + n° 15 D. que les lettres du n° 6 de l'échelle. La papille est en partie atrophiée et la malade déclare qu'elle n'a jamais bien vu de cet œil. Le champ visuel est pourtant normal avant comme après l'opération.

OBSERVATION

(N° 104 *de mon tableau statistique.*)

M. R..., âgé de soixante-dix-sept ans, est opéré par moi de la cataracte dure de l'œil gauche, le 25 mai 1875, sans accidents et se trouve guéri le 4e jour. Le champ visuel est libre, néanmoins il ne peut lire que le n° 3 de l'échelle avec + 18 D. cylindr. horis 2,25 D. Je constate des hémorrhagies sur la rétine.

Ce même malade est opéré par moi, le 27 avril 1875, de son œil droit, et quoique les phosphènes et le champ visuel soient normaux, il ne recouvre pas la vue centrale, à cause d'une large plaque atrophique s'étendant depuis la papille jusqu'à la région de la macula. Le malade déclare qu'il ne voyait pas bien de cet œil depuis plus de 15 ans.

OBSERVATION

(N° 576 *de mon tableau statistique.*)

Mlle M..., âgée de vingt-cinq ans, est atteinte d'une cataracte molle avec phosphène et champ visuel libre. Elle est légèrement myope, mais n'a jamais souffert des yeux. Le trouble de la vue lui est survenu, dit-elle, petit à petit, et la cataracte s'est formée il y a six mois. Le champ visuel est libre. Je pratique l'extraction, le 22 mai 1880, sans aucun accident. Mais la vue ne revient pas, et je constate des flocons

très nombreux dans le corps vitré, et la capsule postérieure reste légèrement opaque.

OBSERVATION

(N° 968 *de mon tableau statistique.*)

M. N..., âgé de vingt-huit ans, est opéré par moi d'une cataracte qu'il avait depuis sa naissance. Le champ visuel paraît libre. L'opération est faite sans excision de l'iris, le 28 octobre 1882. La guérison est complète, le fond de l'œil est net, mais la papille optique est en partie atrophiée, et le malade ne voit que la lumière, mais ne distingue aucun objet.

Décollement de la rétine. — Rien n'est plus facile que de diagnostiquer la présence d'un décollement de la rétine derrière une cataracte. D'abord la cataracte est presque toujours molle, qu'il s'agisse d'un individu jeune ou vieux; souvent l'iris est adhérent en partie ou en totalité à la capsule ; ce qui est une grande présomption pour l'existence d'un épanchement sous-rétinien. De plus, le malade étant myope, et la vue s'étant perdue presque instantanément, avant même que la cataracte se soit formée, il y a là toutes les probabilités pour l'existence de cette affection, surtout si on joint à cela l'absence de phosphène extérieur et la perte du champ visuel périphérique que l'on reconnaît par l'examen à l'aide d'une bougie.

La recherche d'un décollement de la rétine est indispensable dans toutes les cataractes sans exception, car il peut se produire dans les yeux en apparence le mieux conformés, et il serait très malheureux de voir l'insuccès de l'opération être attribué à l'opérateur, quand la cause de la cécité serait tout à fait indépendante de l'opération elle-même.

Et il faut pourtant savoir que le décollement de la rétine peut survenir, en dehors de la cause ordinaire de la myopie, par suite d'un coup, d'une contusion, et même à la suite des anciennes affections choroïdiennes, syphilitiques ou autres,

qui ont pu passer inaperçues, et dont les malades ne nous donnent absolument aucun renseignement.

Lésions du nerf optique. — Ce ne sont pas seulement les altérations de la macula qui sont difficiles à diagnostiquer; les lésions du nerf optique, telles que atrophie de la papille par thrombose, les excavations partielles de la papille, les hémorrhagies glycosuriques, albuminuriques ou cardiaques de la rétine ne peuvent même pas être soupçonnées avant l'opération, à moins qu'on ne veuille laisser planer toujours un certain doute sur le résultat définitif de l'opération chez les individus atteints de différents vices du sang, ce qui ne sera ni juste ni exact.

L'observation suivante est intéressante à plus d'un titre. Le malade, que j'ai opéré de la cataracte avec succès, ne recouvrait la vue que d'une manière très imparfaite, et pouvait à peine déchiffrer les caractères n° 5 de l'échelle optométrique. En l'examinant à l'ophtalmoscope, je constate une excavation partielle de la papille avec perte du champ visuel interne. J'aurais pu attribuer cette lésion à l'opération, car il y a eu un accident, le malade s'était donné un coup sur l'œil le 7e jour, la plaie s'était désunie et il s'est produit une hernie de l'iris que j'ai excisé plus tard. Il n'en est rien pourtant, car le malade retrouva une de mes anciennes ordonnances d'il y a 8 ans, et sur laquelle j'avais diagnostiqué une excavation glaucomateuse.

Voici cette observation :

OBSERVATION

(N° 109 *de mon tableau statistique.*)

M. J..., âgé de soixante quatorze ans, demeurant à Neuilly, est atteint d'une cataracte complète à droite et d'opacités périphériques à l'œil gauche. L'examen du champ visuel ne dénote rien d'anormal, la densité du globe oculaire est normale, et les contractions pupillaires sont régulières. Je pratique l'extraction de la cataracte, sans iridectomie, le 2 août

1882 sans accidents. Dès le 3e jour la plaie est en coaptation et la pupille ronde et régulière. Mais le 7e jour le malade s'étrangle en avalant de travers. Il s'ensuit des efforts de toux pendant plus d'une demi-heure, ce qui est suivi d'une douleur très vive dans l'œil, remplacée bientôt par une sensation d'un corps étranger. Dès le lendemain je constate une petite hernie au centre de la plaie, que j'excite le 10e jour. Le 25e jour de l'opération l'œil est guéri, mais la vue ne revient pas. L'examen ophtalmoscopique me permet de constater l'existence d'une excavation glaucomateuse très caractéristique avec une diminution notable du champ visuel interne. Le malade ne peut lire que difficilement les caractères n° 5 de l'échelle, à l'aide d'un verre convexe de 18 dioptries. Renseignements pris, j'ai appris que le malade était venu me consulter en 1874; il a retrouvé mon ancienne ordonnance, qui portait le diagnostic d'excavation glaucomateuse.

Les atrophies blanches du nerf optique et les atrophies ataxiques peuvent aussi, dans certains cas, se compliquer de cataractes, de même que les atrophies par la rétinite pigmentaire. Il peut être jusqu'à un certain point avantageux d'extraire une cataracte qui complique une rétinite pigmentaire, si cette dernière n'est pas arrivée encore à une cécité absolue. J'ai réussi, en effet, chez un individu atteint d'une rétinite pigmentaire avec une cataracte complète, à améliorer sensiblement la vue, en faisant l'extraction de la cataracte dans les deux yeux.

Dans les atrophies blanches des papilles consécutives à une embolie artérielle ou à une névrite optique arrêtée dans sa marche, une extraction de la cataracte peut présenter des avantages sérieux. Mais je dois déclarer du reste que des cas de ce genre sont excessivement rares.

Il n'en est pas de même avec des atrophies des papilles grises, ataxiques; l'affection du nerf optique étant de nature progressive, l'extraction de la cataracte, en supposant qu'elle se présente, ne pourra avoir aucune utilité et se trouve par conséquent contre-indiquée.

V. NÉCESSITÉ DE DIAGNOSTIQUER LES DIFFÉRENTS ÉTATS MORBIDES CONSTITUIONNELS QUI DE PRÈS OU DE LOIN PEUVENT EXERCER UNE INFLUENCE FACHEUSE SUR L'ISSUE DE L'OPÉRATION.

Nous nous sommes étendu ailleurs sur les affections constitutionnelles telles que la goutte, la glycosurie, la phosphoturie, la syphilis, etc. et sur l'influence qu'elles peuvent avoir dans le résultat définitif de l'opération; nous n'y reviendrons donc plus. Nous rappellerons seulement que, lorsqu'il s'agit d'établir un diagnostic d'une cataracte qu'on doit opérer, il est de la plus haute importance de s'enquérir d'une manière aussi complète que possible de l'état général de santé de l'individu, et de définir d'avance s'il n'existe pas quelque complication sérieuse constitutionnelle, qui exigerait un traitement général préparatoire approprié. C'est pour cette raison qu'une analyse des urines avant l'opération ne doit être jamais négligée.

On visitera soigneusement l'état de la peau sur la poitrine et les membres, pour savoir s'il n'y a pas de cicatrices vicieuses qui dénoteraient les traces de l'ancienne syphilis. Les renseignements recueillis auprès du malade sur les antécédents syphilitiques seront aussi indispensables, car dans le cas affirmatif on sera en droit de soumettre le malade au traitement antisyphilitique avant d'entreprendre l'opération.

On prendra aussi des renseignements au sujet de la goutte, on examinera les articulations, si elles ne présentent pas de nodosités. On s'informera si le malade n'est pas sujet aux attaques de coliques hépatiques ou rénales, s'il n'est pas sujet aux migraines, aux dyspepsies, etc. De l'ensemble de ces symptômes on pourra juger de l'existence de la goutte et on prescrira un régime en conséquence.

Le tableau synoptique ci-joint, des caractères principaux des différentes variétés de cataractes pourra servir d'une manière très efficace pour l'établissement du diagnostic différentiel.

TABLEAU SYNOPTIQUE DE DIAGNOSTIC DIFFÉRENTIEL DES DIFFÉRENTES VARIÉTÉS DE CATARACTES

	DIFFÉRENCES étiologiques.	SIÈGE.	COLORATION.	VOLUME et conformation.	PARTICULARITÉS.
Cataracte capsulaire...	Inflammatoire et état congénital.....	Surface du cristallin.....	Blanche crayeuse ou pigmentaire..	Pointillée, arrondie, souv. sail. sous forme de pyram.	Reste stationnaire.....
Cataracte capsulolenticulaire.....	Traumatique des vieillards. Secondaires....	Une partie ou la totalité de la pupille.....	Blanc grisâtre.....	Plaques à contours circonscrits; souvent adhérentes à l'iris.....	Dans la catar. secondaire, chambre antér. augmentée. Iris ballottant.....
Cataractes corticales antérieures.....	Aucune cause spéciale.	Surface antérieure du cristallin...	Stries blanchâtres sur le fond grisâtre	Stries rayonnantes et sous forme de triangle des barres d'étoiles.....	
Cataracte polaire postérieure	Rétinite pigmentaire, choroïdite syphilitique	Au centre du segment postérieur.		Tache ronde ou étoile....	Le plus souvent stationnaire souvent indique une rétino chor. pigmentaire...
Cataractes dures.....	Vieillesse.....	Noyau	Noyau jaunâtre au milieu des couches grisâtres..	Opacité profonde grisâtre vue à travers des couches corticales blanchâtres.....	Marche lente de plusieurs années. Ombre noire projetée par le bord de l'iris.
Cataracte liquide à noyau flottant.....	Cataracte ancienne des vieillards.....	Noyau flotte dans la masse liquide.	Blanche laiteuse uniforme. Noyau brun apparait lorsqu'on baisse la tête en avant.....	Noyau petit, couches corticales liquéfiées	Elle change de coul. et dev. blanche unif., lorsque le mal. renv. la tête en arr. Elle dev. brunâtre lorsqu'il incline sa tête en avant..
Cataractes molles	Traumatique du jeuneâge par décol. de la rétine..	Toute la masse du cristallin.....	Blanc laiteux sillonné ou stries même teinte. ..	Opacité uniforme, Iris fortement projeté en avant...	Iris bombé, chambre antérieure diminuée.....
Cataractes glaucomateuses.....	Glaucome absolu	Tout le cristallin mais plus le noyau	Gris verdâtre	Cataracte volumineuse avec atrophie et dilatation excessive de l'iris.....	Chambre antér. dimin. Iris réduit à un petit liséré. Cécité .....
Cataractes par décollement rétinien.	Myopie, Décollement...	Toute la masse du cristallin.....	Blanc uniforme souvent avec synéchies postér.	Molle, blanchâtre et adhérente à l'iris.....	Champ visuel rétréci....
Cataractes crétacées...	Choroïdites. Iridochor. Atrop. du globe traum.	Capsule et le cristallin.....	Blanc crayeux avec des plaques jaunâtres.....	Ratatinée. Capsule souvent adhér. cristallin branlant.	Amaurose. Globe de l'œil diminué de volume.....

VI. DIAGNOSTIQUER LA MATURITÉ DE LA CATARACTE ET LA RAPIDITÉ PLUS OU MOINS GRANDE DE SON ÉVOLUTION

Il n'est pas toujours facile de résoudre la question de la maturité de la cataracte. Dans la majorité des cas le mot « maturité » doit exprimer un état dans lequel toutes les couches corticales aussi bien que le noyau sont devenues complètement opaques. Pourtant, au point de vue pratique, cette condition n'est pas absolument nécessaire, et il suffit qu'elle ait atteint un certain degré de désagrégation et d'opacification de ses couches corticales pour qu'elle puisse présenter toutes les conditions favorables à l'extraction.

Tout cristallin, même à peine opacifié, peut être enlevé, mais si les couches corticales n'ont pas subi une certaine desagrégation par une opacification progressive, elles se tiennent en masse comme de la gélatine et ne sortent par conséquent pas par l'effet d'une simple pression. Il s'ensuit naturellement qu'après que l'opération paraît être terminée, les couches corticales se trouvent retenues derrière l'iris sous forme de masses transparentes et invisibles d'abord, qui bientôt deviennent opaques et constituent une cataracte secondaire. C'est pour éviter la formation de la cataracte secondaire, qu'on préfère attendre jusqu'à ce que la cataracte ait atteint un certain degré d'opacification et de maturité.

Il existe plusieurs moyens pour juger de la maturité relative des cataractes : examen ophtalmoscopique; exploration de la perception visuelle; définition de la nature de la cataracte elle-même.

Nous avons déjà dit plus haut comment il faudra procéder pour définir à l'aide de l'ophtalmoscope l'étendue de l'opacité. S'il existe une impossibilité d'apercevoir la papille optique à travers les couches corticales opaques, cela suffira amplement pour pratiquer l'extraction de la cataracte en totalité. L'existence d'opacités rayonnantes de la périphérie

du cristallin vers le centre, avec ou sans noyau opaque, permet aussi l'extraction de la cataracte.

Un noyau opaque, dur, sénile, qui ne permet plus d'éclairer et de voir la papille, même si les couches corticales périphériques conservent encore un certain degré de transparence, constitue une cataracte relativement mûre et bonne à être opérée.

Les cataractes congénitales, complètes ou non, devront être opérées le plus tôt possible. Elles sont opérées généralement par discision, par conséquent leur maturité est complétée par l'opération elle-même.

Les cataractes zonulaires peuvent être considérées comme relativement mûres lorsqu'elles occupent une grande zone centrale qui empêche d'éclairer la papille optique. Mais elles peuvent être laissées intactes, tant que les couches corticales ne subissent pas d'opacification et que la vision se conserve relativement bonne, soit sans aucune intervention, soit à l'aide d'instillation d'atropine ou d'une iridectomie. Dans le cas contraire on peut les considérer comme suffisamment mûres.

Un moyen très important pour le diagnostic de la maturité de la cataracte est incontestablement le degré de la conservation de la vision.

C'est ainsi qu'une opacité cristallinienne, même très avancée, pourra être considérée comme insuffisamment mûre, tant qu'elle n'empêchera pas le malade de lire et de se conduire. En général, l'examen de l'acuïté visuelle sera toujours d'un grand poids pour le diagnostic de la maturité de la cataracte.

Dr Galezowski.

BIBLIOGRAPHIE

Les affections syphilitiques des paupières. — Le Dr Théodore Wiethe a rapporté dans les *Archives de dermatologie* trois observations de la syphilis des paupières sous autant de formes de sclérose initiale de la paupière inférieure. Il donne les statistiques de Zeissl qui, parmi 40 000 cas de syphilis, n'en a vu que huit d'affection de la paupière, et il a fait la remarque que l'oculiste ne rencontre qu'un cas indubitable de syphilis de la paupière sur 10 000 personnes atteintes de maladies des yeux. Il donne une description complète de chaque cas, tout en faisant la comparaison des observations publiées par Arlt, Hirschler, Desmarres et Galezowski. Le traitement employé consistait en iodure de potassium à l'intérieur, et en onctions de mercure et d'iodoforme à l'extérieur, suivi de guérison dans chaque cas. Il est à remarquer que l'examen microscopique d'une section de la gomme près de sa matrice démontrait principalement des fibrilles gonflées de tissu conjonctif.

Dr Boggs.

Un cas d'anophthalmos duplex congénital. — Le Dr A. Krashonkin décrit dans le *Vratch*, 1883, n° 1, un cas intéressant de l'absence complète des deux globes de l'œil chez un garçon qui est, autrement, bien développé. Les paupières ont une forme régulière et en les séparant on voit un cul-de-sac conjonctival peu profond. Au toucher, le doigt ne sent aucune trace de globe de l'œil rudimentaire. Les glandes lacrymales sont présentes, et lorsque l'enfant pleure, il y a un flux abondant de larmes. L'enfant avait alors un an, il était bien développé, et avait six dents incisives. Son père, sa mère et deux sœurs sont en bonne santé.

Dr Boggs.

Sur le traitement de l'ophtalmie purulente. — Le Dr Rovero (*Revista Estremena*) considère que le traitement de cette maladie par le nitrate d'argent était des plus efficaces. Il emploie une solution d'un trentième qu'il applique d'une manière complète une fois par jour. Si l'inflammation est très forte et la conjonctive turgescente, il le scarifie, et applique des compresses froides dans une solution d'acide phénique ou d'acide borique. Lorsqu'il y a ulcération de la cornée, il instille, trois ou quatre fois par

jour, deux ou trois gouttes d'une solution de sulfate neutre d'ésérine (5 centigrammes à 15 grammes d'eau distillée) après avoir préalablement bien nettoyé l'œil. La solution de nitrate d'argent doit être instillée comme auparavant, et les compresses antiseptiques froides doivent être appliquées d'une manière continue. Il pense que la valeur de l'ésérine dans la perforation de la cornée, avec prolapsus de l'iris, staphylome antérieur, etc., ne peut pas être trop préconisée. L'atropine, qu'on employait tant autrefois, au lieu de réduire la hernie de l'iris, augmente son volume, rendant son incision nécessaire. Sous l'influence de l'ésérine, l'iris est dégagée des bords de la plaie et au lieu d'une cicatrice staphylomateuse, une cicatrice plate et parfaite y reste; et même dans des cas de perforation centrale, des résultats bien meilleurs sont obtenus par l'ésérine, laquelle contractant la pupille renvoie l'iris de la cornée et empêche la formation de synéchies antérieures.

Dr Boggs.

Le Boroglycéride dans le traitement de l'ophtalmie purulente. — M. Hartidge écrit, dans *The Lancet* de février dernier, qu'il a récemment traité quelques cas d'ophtalmie purulente avec le boroglycéride, et le résultat était si satisfaisant qu'il en recommande fortement l'usage, non seulement dans des cas d'ophtalmie, mais pour désinfecter les instruments, etc., dans la cataracte et autres opérations où un antiseptique non irritant est nécessaire. La force de la solution qu'il a employée dans le cas de l'ophtalmie purulente était d'un dixième. L'œil était badigeonné tous les jours avec cette solution, tandis que les paupières étaient lavées toutes les heures avec une solution au quarantième. Les avantages de cet antiseptique sont, d'après l'auteur, les suivants : il est très soluble dans l'eau chaude ou froide, il est sans odeur, sans goût, et non irritant : une solution d'un dixième instillée dans l'œil occasionne à peine une cuisson.

Dr Boggs.

Sur le traitement des orgelets. — M. Fitz Patrick publie, dans *The Lancet* du mois d'avril, ses expériences dans le traitement des orgelets pendant son séjour en Égypte. Il a proscrit les fomentations chaudes, etc., et il a appliqué la teinture d'iode aux paupières, tout en prenant la précaution de les maintenir ouvertes jusqu'à ce quelles soient sèches. Quelques applications dans les 24 heures sont souvent suffisantes pour arrêter le développement de la maladie.

Dr Boggs.

La greffe de lambeaux de peau de parties éloignées, sans

pédicule. — Le Dr Wolfe, dans *The Practitioner* du mois de mai, attire l'attention sur un article qu'il a publié dans le *British Medical Journal* du 18 septembre 1875, dans lequel il a décrit une méthode de greffe de lambeaux de peau pris sur des parties éloignées sans pédicule pour corriger l'éversion des paupières. Depuis cette époque, l'opération a été tentée par plusieurs chirurgiens avec grand succès, et c'est en vue d'appliquer cette méthode aux autres régions du corps, que le Dr Wolfe donne le résumé de ses expériences à cet égard. Pour assurer le succès, il est nécessaire de dégager le lambeau de peau qu'on désire greffer de tout tissu conjonctif et de le bien fixer à sa place.

Dr Boggs.

Note sur les hémorrhagies suivies de névrite optique. — Horstmann (*London Medical Record*) raconte que la perte de la vision peut avoir lieu après une perte de sang, sans l'occurrence d'altérations ophtalmiques, ou les altérations peuvent survenir de trois à quatorze jours; alors il y aura une névrite optique avec peut-être d'autres altérations, et le résultat est communément une amaurose permanente. Il relate le cas d'une femme qui, dans son quatrième mois de grossesse, a eu une violente métrorrhagie, qui fut suivie d'une cécité partielle, le quatrième jour. Huit jours après, on a constaté une névrite optique bien marquée, avec des hémorrhagies striées dans la rétine. Cinq mois plus tard, il y avait atrophie du disque optique avec vision défectueuse et rétrécissement de champ visuel.

Dr Boggs.

Traitement de l'entropion. *Bolletino di Oculistica*, ann. V, num. 7, mars 1883. — Le Dr Scellingo de Rome conseille le traitement de l'entropion par la cautérisation linéaire de la peau de la paupière avec le thermocautère du Dr Paquelin. Il dit s'en être très bien trouvé pendant plus de 7 ans de pratique à sa clinique particulière.

Le Dr Scellingo a sans doute oublié d'ajouter que la méthode en question appartient à M. le Dr Galezowski qui l'a employée depuis l'an 1875[1]. Nous pouvons témoigner avec le Dr Scellingo de l'efficacité du traitement, car il nous a été donné d'observer plusieurs résultats superbes à la clinique du Dr Galezowski, et toujours sans la moindre déformation.

Dr Parisotti.

1. *Recueil d'ophtalmologie*, 1875.

Les granulations de la conjonctive et le jéquirity. *Annali di Ottalmologia*, ann. XI, fasc. VI. — Le Dr A. Mazza, oculiste à Gênes, rapporte ses conclusions tirées de trente cas de granulations de la conjonctive qu'il a traitées avec le jéquirity.

Le mode de préparation du médicament et son application ont été tout à fait conformes aux règles données par le Dr de Wecker.

Il a eu bon succès dans cinq cas, amélioration dans cinq autres, effet nul dans vingt.

Il dit qu'il n'a pas trouvé aussi bien marquée que M. de Wecker l'a indiquée, la distinction en trois périodes de l'action du jéquirity (irritation, suppuration, résolution). Qu'on ne peut pas regarder le jéquirity comme un moyen sûr de guérison. Que, quelle que soit du reste l'action du jéquirity, il est toujours préférable au pus blennhorragique, parce que, même quand il ne guérit pas, il laisse les choses telles qu'il les a trouvées.

Il en conseille l'essai dans tous les cas de granulations chroniques avec ou sans complications du côté de la cornée.

Dr Parisotti.

Une nouvelle cause de mydriase. *Annali di Ottalmologia*, ann. XI, fasc. VI. — Le Dr Rampoldi, dans dix cas, a vu survenir la mydriase pendant qu'il opérait la dilatation des voies lacrymales. Il se demande la cause d'un tel fait qui, par le nombre des observations et par la constance du phénomène n'est pas une simple coïncidence, et il croit qu'elle peut être l'irritation de quelques filaments sympathiques qui, par hasard, pourraient se trouver dans cette région, et non la paralysie de quelque autre nerf, surtout parce que, dans un cas, il l'a vue coïncider, la mydriase, avec un accès d'épilepsie.

Dr Parisotti.

Jéquirity dans les granulations. *Bolletino di Oculistica*, ann. V, num. 8, avril 1883. — Le Dr Paggi de Florence a expérimenté le jéquirity encore sur d'autres malades et de ses observations il vient aux conclusions suivantes : 1° Que le jéquirity appliqué à la manière de M. de Wecker produit une conjonctivite purulente *sui generis* qui, dans le plus grand nombre des cas, a une action curative sur les granulations, sur le tracome et sur le pannus de la cornée qui en est la conséquence ; 2° Qu'on peut bien mesurer le degré d'inflammation qu'on veut produire ; 3° Que la cornée ne s'enflamme pas et que ses altérations préexistantes ne s'empirent pas; 4° Que parfois il faut revenir sur la médication après 15 jours de repos, ou bien recourir aux moyens ordinaires pour avoir un résultat définitif; 5° Que la guérison est d'autant plus facile que l'altération est plus récente ; 6° Que le pannus crassus

ancien qui dépend des tracomes atrophiés, et surtout s'il se complique d'ectasie de la cornée, retire peu d'avantages du jéquirity employé même à plusieurs reprises. Dr PARISOTTI.

Jéquiriti dans les granulations. *Bolletino di Oculistica*, ann. V, num. 9, mai 1883. — MM. les docteurs CHARLES LAINAT et THÉODORE NICCOLINI ont expérimenté le jéquirity dans le grand hôpital de Milan. Ils rapportent quelques-unes des observations. Il en résulte que le jéquirity n'a servi à autre chose qu'à entraîner une conjonctivite qui, dans la grande majorité des cas, n'arrive pas au degré de purulence. Que chez quelques malades et surtout chez ceux dont la conjonctive n'a pas subi de graves altérations, le jéquirity peut en effet faire paraître une conjonctivite aiguë catharrale, ou la pousser à la purulence si elle existait déjà, mais qui se dissipe en peu de jours et tout revient à l'état primitif. « C'est un météore, qui à première vue pourrait jeter l'alarme, mais qui disparaît bien vite en laissant les choses au point où il les a trouvées. » Dr PARISOTTI.

Coloboma de l'iris, *Bolletino di Oculistica*, ann. V, num. 9, mai 1883 — Le Dr JÉROME DANESI DE CARRARA a par hasard observé un cas de coloboma de l'iris qu'un homme portait dès sa naissance à son œil gauche sans jamais en avoir rien ressenti pour la vision.

En soumettant l'individu à un examen, il trouva S. 1/3 — M; D. = 1,75. Tout cela était bien compensé par l'œil sain, de sorte que cet homme-là pouvait assurer avoir toujours eu une très bonne vue.

A l'observation ophtalmoscopique, le Dr DANESI découvrit une rétinite pigmentaire.

La normalité dans l'aspect et dans les fonctions de l'iris fait conclure l'auteur pour un incomplet développement de l'iris comme cause du coloboma, d'autant plus qu'il ne retrouve aucune trace d'une maladie qui eût existé pendant la vie intra-utérine.

La rétinite pigmentaire pour lui n'est pas congénitale, parce que, à cette heure-ci, elle aurait déjà fait de plus grands progrès, et puis c'est une maladie difficile à se développer pendant la période embryonnaire. La rétinite pigmentaire se serait développée par les forts reflets de lumière auxquels l'individu est exposé par son état de fossoyeur de marbres blancs; ne pouvant pas profiter de la ressource naturelle de la myosis. Dr PARISOTTI.

Le gérant : GERMER BAILLIÈRE.

MOTTEROZ, Adm.-Direct. des Imprimeries réunies, B, Puteaux

LA TÉNONITE RHUMATISMALE

Par le docteur SEDAN.

Il n'est pas de praticien quelque peu soucieux de conserver la trace des faits curieux qu'il rencontre, qui à la lecture d'un article, décrivant une entité nouvelle ou qui lui était inconnue, ne cherche à rattacher à sa description les faits similaires venus à sa connaissance.

Dans cet ordre d'idées, l'article consacré à la ténonite par le professeur Panas, dans le 3e fascicule de son journal, a été pour moi une révélation : — puisse le récit du fait suivant qu'il m'a rappelé intéresser mes confrères et les lecteurs du *Recueil*.

Le 26 avril 1882, le nommé Baptiste Hoffmann, âgé de 34 ans, célibataire, cultivateur en ce moment-là, employé à Boulsmaël, est conduit à ma visite, où sa consultation fut classée au n° 586.

Cet homme est fort, vigoureux; il a longtemps exercé la profession de défricheur au bas Cheïba, et par ce fait restait des journées entières, les pieds, quelquefois les jambes dans l'eau glacée du marais. — Il y a 25 mois il dut entrer à l'hôpital de Coleats pour une attaque de rhumatisme aigu, articulaire et généralisé. Il ne put éviter, malgré tous les soins, la complication cardiaque dont les conséquences furent de le contraindre d'abandonner sa profession et de cultiver la terre au bord de la mer.

Le jour où il est conduit à Coleats, il est en proie à une crise rhumatismale, sourde, insuffisante pour l'empêcher de marcher, mais assez grave pour lui enlever la faculté de travailler. Il raconte que ses douleurs vives se sont localisées dans les yeux et qu'il souffre cruellement des deux globes. Malgré l'examen le plus minutieux intus et extra, je ne trouvai rien de notable. — Prescription : teinture de colchique, poudre de Dower, etc., etc.

Le surlendemain, le malade vint me voir, cette fois les deux

paupières étaient gonflées; le chemosis séreux déjà considérable les empêchait de se fermer et rendait les mouvements du globe à peu près impossibles; la cornée était légèrement terne et il me parut exister une légère saillie des deux yeux.

Effrayé de ce symptôme que je voyais pour la première fois, je demandai deux heures de répit qui furent consacrées à étudier la question.

En vain tous les classiques en oculistique furent-ils interrogés, je ne trouvai aucun conseil.

A tout hasard, et ayant une grande expérience des mouchetures palpébrales, j'en appliquai partout où je pus constater une saillie anormale. — Après l'opération, compresses chaudes de décoction de sureau.

Le lendemain, plus de doute possible, et l'exorbitisme est si manifeste qu'il distend les paupières elles-mêmes cyanosées et donne une affreuse physionomie au malade.

A bout de ressources, je recommençai les mouchetures, lorsque l'une d'elles, placée à l'angle auriculaire de l'œil droit, donna issue à un liquide jaune citron presque huileux, qui étanché se reproduisit presque instantanément.

Scarifiant alors profondément l'angle similaire de l'œil gauche, je n'obtins le même résultat que pendant une nouvelle tentative, environ trois heures après.

Au grand étonnement du malade, de son entourage, et je l'avoue humblement de moi-même, il s'établit par ces deux pertuis une plaie filtrante qui permit au liquide d'imprégner les linges dont l'œil était recouvert.

Dès ce moment, on put examiner le fond de l'œil, qui était fortement congestionné, sans lésion appréciable ni pouls veineux. D'ailleurs la vue, qui était à peu près impossible à cause du gonflement, s'exerçait presque normalement après l'écartement mécanique des paupières.

Cinq jours durant, les fistules coulèrent à l'œil gauche, trois à l'œil droit et petit à petit les yeux rentrèrent dans l'orbite sans autre dommage qu'une faiblesse rendant pénible la moindre application visuelle. Entre temps, les douleurs rhumatismales reprirent le dessus, et le malade, à peine

remis de la maladie et de son émotion, dut entrer de nouveau à l'hôpital, d'où il est parti pour les Eaux-Chaudes. — Je n'ai jamais entendu parler de lui depuis ce moment.

Cette observation ne ressemble pas exactement à celle de M. le professeur Panas, ni à celle de Rampoldi : elle est néanmoins du même ordre, c'est incontestable.

Tout au plus la filtration séreuse pouvait-elle impliquer que, dans des cas déterminés, il peut y avoir ténonite avec épanchement qui tend singulièrement à se reproduire, puisque trois et cinq jours de suite il y a eu imbibition des linges protecteurs de l'œil.

Le malade qui fait l'objet de cette note, que je n'aurais certes pas publiée sans celle de M. Panas, est porteur d'une description de sa maladie. Peut-être un jour un médecin qui soignera une récidive chez lui, si elle a lieu, la publiera-t-il? elle est exactement la reproduction de ce qui précède.

Dr SÉDAN.

DE LA DACRYOCYSTITE CHRONIQUE

ET DE SON TRAITEMENT PAR LA DILATATION FORCÉE DU SAC LACRYMAL

Par le docteur DANDRIA.

Au mois d'août 1882, nous avons eu l'occasion d'observer à la clinique de M. le Dr Galezowski plusieurs cas de dacryocystite chronique traités et guéris dans un espace de temps relativement restreint par la dilatation forcée du sac lacrymal. Frappé de l'efficacité du traitement et des résultats favorables obtenus au moyen de cette méthode, nous nous sommes décidé à étudier la question et à en faire le sujet de notre thèse inaugurale.

ÉTIOLOGIE

Les causes qui peuvent produire la dacryocystite sont nom-

breuses. L'inflammation du sac est rarement idiopathique. Elle succède presque toujours au coryza et à la conjonctivite. La variole, la rougeole, la scarlatine excercent une influence considérable sur la production de cette maladie. L'ophtalmie des nouveau-nés a été incriminée (Critchett). Les femmes chlorotiques et lymphatiques dont les yeux sont plus sensibles pour la lumière, clignent beaucoup et contractent le muscle lacrymal; d'où la fréquence beaucoup plus grande chez elles des tumeurs lacrymales (Galezowski). Les états généraux tels que l'herpétisme, l'arthritisme ont leur place marquée dans l'étiologie de la dacryocystite. On a encore cité parmi les causes les plus fréquentes la scrofule et la syphilis. L'action de ces maladies sur le sac est-elle directe, ou bien l'inflammation de cet organe est-elle consécutive aux altérations, telles que la carie dans la scrofule et l'ostéo-périostite dans la syphilis? Sans nier la part immense qui revient aux inflammations péri-cystiques dans la production de la dacryocystique, nous croyons que le sac peut être primitivement atteint, car, et en particulier pour la syphilis, pourquoi la muqueuse du sac jouirait-elle de l'immunité alors que d'autres muqueuses seraient le siège d'inflammations chroniques aboutissant à la sclérose des tissus amenant le rétrécissement? M. Lancereaux[1] citant le travail de Lagneau fils, signale les désordres syphilitiques des voies lacrymales à la période exanthématique, mais il leur assigne pour point de départ l'inflammation de la conjonctive, tandis que dans la période tertiaire, les altérations du sac seraient dues aux lésions osseuses.

L'inflammation du sac reconnaît aussi pour causes des ostéites et des périostites des os de la face. L'action du traumatisme est incontestable. La dacryocystite se déclare souvent après la grossesse. Est-ce sous l'influence de l'état puerpéral qu'elle se manifeste ou bien est-elle sous la dépendance du phénomène de l'effort pendant l'accouchement? M Galezowski émet l'hypothèse que le sac pourrait bien être le siège

1. Lancereaux, *Traité pratique de la syphilis*, 1866, *Ch. voies lacrymales*.

d'une fluxion analogue à celle qu'on observe dans le corps thyroïde pendant les efforts de l'accouchement, et, d'après le même auteur, la contraction ne serait pas sans jouer un certain rôle dans la production de la phlegmasie du sac[1]. Nous ne pouvons passer sous silence une cause qui, pour contestée qu'elle soit, n'en existe pas moins et encore avec une fréquence relative, nous voulons parler de l'hérédité. Sur 42 cas que nous avons relevés à la clinique de M. Galezowski, 7 fois nous avons rencontré le larmoiement congénital. Signalons aussi l'origine dentaire de la dacryocystite. M. Abadie[2] incrimine la périostite chronique, due à des chicots du maxillaire supérieur, au niveau des incisives et des canines. Cette affection s'étendrait dans le méat inférieur et se propagerait jusque dans le canal nasal. L'écartement exagéré des yeux et l'aplatissement du dos du nez (race mongole) sont une cause d'étroitesse des voies lacrymales, étroitesse qui prédispose à la dacryocystite. Une disposition inverse s'observe chez les Israélites (de Wecker). Enfin les granulations que l'on a rencontrées dans le sac amènent des rétrécissements invincibles et constituent un obstacle à l'élimination des larmes.

La maladie s'annonce par des picotements, une sensation de brûlure et la fatigue de la vue. Après un certain temps, le malade s'aperçoit que son œil pleure. Le larmoiement d'abord intermittent, devient continu. L'accumulation des larmes au niveau du bord libre des paupières donne lieu au phénomène de l'irisation (Galezowski). La conjonctivite et la blépharite lacrymales se produisent sous l'influence de l'alcalinité exagérée des larmes (voir thèse de Ferrand, Paris, 1873). Si on exerce une pression de bas en haut au niveau du sac, on fait refluer par les points lacrymaux un liquide louche, mélangé de larmes et de mucus. La narine correspondant au côté affecté est sèche.

Plus tard, on constate au niveau du grand angle de l'œil la

1. Communication orale.
2. Abadie, *Journal d'ophtalmologie de Paris*, 1872.

présence d'une tumeur de volume variable (tumeur lacrymale). La tuméfaction peut s'étendre au-dessus comme au-dessous du tendon de l'orbiculaire et la tumeur est en bissac. Le palper indiquera s'il existe de la fluctuation. La pression digitale fera sourdre un liquide muco-purulent par les points lacrymaux. Si le canal nasal n'est pas rétréci, l'évacuation du contenu peut se faire par les narines. Dans le cas où aucun écoulement ne peut s'effectuer, on est alors en présence d'un mucocèle. Cette tumeur ovoïde peut s'accroître et atteindre un volume assez considérable pour gêner le jeu des paupières. La peau qui la recouvre se distend et s'amincit, mais sans adhérer aux tissus sous-jacents.

Schmidt a donné à cette tumeur le nom de varice du sac lacrymal à cause des reflets bleuâtres que présente la peau au niveau de cet organe. La dacryocystite peut durer longtemps accompagnée de ses deux symptômes principaux, le larmoiement et la blennorrhée. La marche de l'affection est donc essentiellement chronique. Les malades vident leur tumeur et par ces pressions continuelles empêchent l'accumulation du pus dans la tumeur et partant la distension de cette dernière. La maladie semble donc se perpétuer, mais souvent sans cause appréciable ou par suite d'un traumatisme ou du refroidissement, l'affection passe de l'état chronique à l'état aigu. Une douleur lancinante se fait sentir à l'angle interne de l'œil. La peau est rouge, tendue. La pression ne donne issue à aucun liquide. Si l'inflammation ne se termine pas par résolution, le pus ne tarde pas à se faire jour par une ouverture. Le sac se vide et il reste une fistule. Les symptômes inflammatoires disparaissent; il s'écoule du pus pendant quelques temps et le trajet fistuleux se cicatrise. Le malade dans la suite n'est pas à l'abri de semblables accidents. De nouvelles poussées aigües surviennent. Les mêmes symptômes se reproduisent et l'affection se termine de nouveau par une fistule. Si les trajets fistuleux reviennent permanents, les liquides s'écoulent continuellement. Chez les scrofuleux on observe des fistules à ouvertures multiples connues sous le nom de fistules en pomme d'arrosoir. La carie des os

qui constituent la paroi osseuse du canal lacrymo-nasal est souvent la conséquence de ces trajets fistuleux.

DIAGNOSTIC

Le diagnostic n'offre pas de difficultés. Deux phénomènes caractérisent l'affection à son premier stade : la conjonctivite et le larmoiement. Ce dernier peut être dû à une hypersécrétion réflexe de la glande lacrymale ou à une déviation du point lacrymal inférieur. On s'assurera si un corps étranger n'a pas pénétré dans la cornée et on cherchera à se rendre compte de la situation du point lacrymal inférieur. A cet effet, on engagera le malade à regarder en haut. Dans ce mouvement de l'œil, le point lacrymal s'applique contre le globe oculaire. La pression digitale exercée de bas en haut, au niveau du sac, fournira des renseignements. Les injections d'eau servent à faire connaître l'état de perméabilité du canal lacrymal. Le cathétérisme indique le rétrécissement et sa nature. En présence d'un mucocèle, l'hésitation serait permise, car on pourrait le confondre avec un kyste situé au devant du sac. Les injections pratiquées par les points lacrymaux leveraient tous les doutes. Le mucocèle, au maximum de distension, donnerait le change pour une tumeur solide. La ponction de la tumeur indiquera sa nature. Des polypes fibreux, des tumeurs du sinus maxillaire pourraient induire en erreur.

Le diagnostic sera facilement établi dans le cas de dacryocystite aiguë. La confusion n'est possible qu'avec deux maladies : l'érysipèle et la périostite aiguë du maxillaire supérieur. L'élévation thermique qui accompagne ces états morbides éclairera le diagnostic. La marche envahissante de l'érysipèle, sa délimitation par un relief très net, l'engorgement ganglionnaire préauriculaire ou sous-maxillaire sont des signes positifs à l'aide desquels on parvient à le distinguer de la dacryocystite aiguë. La rareté de la périostite, la lenteur de sa marche empêchent de la confondre avec l'inflammation aiguë du sac lacrymal.

PRONOSTIC

Le pronostic est assez sérieux. S'il est facile d'avoir raison du catarrhe du sac, il n'en est pas de même du larmoiement, car souvent celui-ci persiste malgré les modifications heureuses qu'a subies la muqueuse. M. Ferrand, dans sa thèse de 1873, a beaucoup insisté sur les affections consécutives au larmoiement (asthénopie lacrymale, photopsie, spasme de l'orbiculaire, mouches volantes, phénomènes d'irisation, diplopie monoculaire, diminution de la portée visuelle). La seule indication qui s'impose, c'est de rendre au canal lacrymal son calibre normal au moyen du cathétérisme.

Lorsque l'affection est ancienne et qu'elle est accompagnée de complications du côté des os, la guérison s'obtient difficilement. Avec l'aide d'un traitement insignifiant, la dacryocystite guérit chez les enfants. Le développement des os de la face et la modification que subit la constitution lymphatique sous l'influence de la puberté, amènent cet heureux résultat (Panas) [1].

TRAITEMENT

La dilatation forcée du sac lacrymal comme moyen de traitement de la dacryocystite chronique est de date relativement récente. Elle a pour but de restituer au sac lacrymal son calibre normal, que la diminution de ce dernier aitété amenée par un rétrécissement ou par l'inflammation primitive du sac. Il est constant que l'épaississement de la muqueuse du sac est dans la majorité des cas le résultat de l'état inflammatoire chronique. En admettant que par des injections modificatrices on parvienne à obtenir la résolution de la phlegmasie du sac, il n'en demeure pas moins vrai que le larmoiement persiste, malgré l'action adjuvante des sondes de

1. Panas, *Leç. sur les aff. de l'app. lacrymal*, p. 151, Paris, 1877.

Bowmann. La méthode du chirurgien anglais, si rationnelle qu'elle soit, n'a raison de la dacryocystite ou du rétrécissement qu'au bout d'un temps fort long et sans donner des résultats absolument satisfaisants. Bowmann avait pour objectif la perméabilité du canal lacrymonasal et son dégorgement. En un mot, il faisait jouer le premier rôle à l'action dilatante et c'est de la plus ou moins grande efficacité de ce traitement que dépendaient la terminaison de la maladie et la disparition du rétrécissement.

Cette méthode n'a pas répondu aux espérances des ophtalmologistes, parce que le larmoiement persistait, malgré une amélioration sensible de la dacryocystite chronique. Or, tant que ce symptôme se manifeste, on est naturellement porté à penser que la perméabilité des voies lacrymales n'est pas complète. Le rétablissement du calibre normal ne pouvait être obtenu, parce qu'au moyen de sondes graduées il y avait tendance au retrait du sac. Les partisans de la théorie de l'inflammation pure et simple pensent que les sondes n'agissent pas en dilatant seulement le canal, mais bien en entretenant une irritation qui amène par inflammation substitutive la résolution de la phlegmasie du sac. Voici du reste l'opinion de M. le professeur Gosselin, l'éminent chirurgien de la Charité : « Il est bien peu de procédés qui ne puissent conduire au but, parce qu'aucun d'eux n'agit sans irriter la muqueuse du sac et sans la faire repasser à un état aigu, dont la résolution est suivie de la modification et de l'amélioration désirables... Le procédé de Bowmann lui même, qui est le plus en faveur, me paraît agir par l'excitation que produit l'introduction journalière pendant plusieurs semaines d'un instrument dilatant, après ouverture du canalicule supérieur ou inférieur [1]. »

Malgré l'autorité qui s'attache au nom et aux travaux de M. le professeur Gosselin, nous ne pouvons nous rallier d'une manière absolue à cette opinion. Sans nier l'irritation qui est la conséquence du cathétérisme, nous pensons que l'action

1. Gosselin, *Clin. chirurg. de l'hôp. de la Charité*, 1876, t. II, p. 84.

mécanique l'emporte, et que c'est en désobstruant le sac, en le débarrassant de la matière puriforme dont le séjour dans cette cavité est une cause d'excitation, que la méthode de Bowmann donne des résultats relativement satisfaisants. Telle est aussi la manière de voir de M. le docteur Galezowski[1] qui attribue la plupart des dacryocystites à des rétrécissements du canal nasal lacrymonasal. M. Abadie[2] rejette la théorie ancienne de l'inflammation du sac lacrymal par propagation et, convaincu que le plus souvent les affections des parties supérieures des voies lacrymales sont sous la dépendance d'un rétrécissement siégeant dans les parties inférieures, conseille d'avoir recours à la dilatation qui triomphe des cas les plus rebelles. C'est pour n'avoir pas tenu compte de ces faits que les partisans de la théorie ancienne employaient et emploient encore les caustiques dans le but d'amener une modification dans la vitalité du sac. Évidemment, par ce moyen, on tarit la source de l'inflammation, mais est-on certain de faire disparaître le larmoiement?

Quoiqu'il soit fort important de chercher à obtenir la guérison de la dacryocystite, il faut aussi s'évertuer à rendre aux voies lacrymales leur perméabilité. Le cathétérisme rationnellement appliqué favorisera l'élimination des larmes. Certains auteurs n'attachent qu'une importance secondaire au symptôme de larmoiement. Dans ses cliniques de l'hôpital de la Charité, 1876 (t. II, 53e leçon, p. 75), M. Gosselin reconnaît que l'épiphora peut produire l'inflammation de la conjonctive. « Elle (cette femme) pourrait avoir de temps à autre une poussée inflammatoire à laquelle prendrait part et la conjonctive palpébrale et la glande lacrymale, d'où un larmoiement plus abondant. Les sujets atteints de catarrhe du sac ont assez souvent des exacerbations de ce genre. » Combattre le larmoiement, tel doit être le but du chirugien, car ce symptôme peut parfois donner lieu à des désordres en

1. Galezowski, *Traité du mal des yeux*, 1875.

2. Abadie, *Sur la pathogénie du rétrécissement du canal nasal* (*Journ. d'hopht.*, 1872).

apparence graves. M. Galezowski [1] cite un cas où le larmoiement, dont le malade se plaignait à peine, produisait des troubles oculaires qui auraient pu faire croire à l'existence d'une maladie profonde de l'œil (diplopie, photophobie, mouches volantes). M. le professeur Panas déclare que la difficulté dans les maladies des voies lacrymales n'est pas d'avoir raison de la dacryocystite, mais bien de faire disparaître le larmoiement. « A ce point de vue, dit le savant professeur, on peut avancer que, malgré les progrès importants et indiscutables réalisés dans ces derniers temps, le larmoiement constitue pour le chirurgien la véritable pierre d'achoppement [2]. »

Le procédé de Stilling, employé seul ou combiné avec la méthode de Bowmann et la cautérisation, ne permet pas de rétablir le calibre normal des voies lacrymales.

De l'aveu de M. Panas [3], parfois après une première section et malgré un cathétérisme méthodiquement appliqué, le rétrécissement tend à se produire. Aussi le savant chirurgien de l'Hôtel-Dieu est-il obligé de revenir deux ou trois fois à l'opération de Stilling. Quoique cette méthode ait donné des résultats à des chirurgiens distingués (Trélat, Sichel fils, Jœsche de Moscou), nous croyons que les récidives sont à craindre, car le tissu cicatriciel qui se forme à la suite des incisions pratiquées au niveau de la sténose, produit de nouvelles coarctations.

Weber parvint à triompher des rétrécissements par la dilatation forcée, pratiquée au moyen d'une sonde métallique biconique dont la description se trouve dans tous les traités spéciaux. Cette méthode, outre qu'elle suppose le débridement préalable du ligament palpébral interne, produit des traumatismes inévitables, lorsqu'une sonde de gros calibre est introduite de haut en bas. Malgré les inconvénients qu'elle présente, elle est néanmoins appliquée avec fruit. « Bien que la méthode de la dilatation forcée, pratiquée avec l'instrument de Weber, ait rencontré des opposants sérieux, il n'en est pas

1. Galezowski, *Gaz. des hôp.*, 1868, p. 453.
2. Panas, *Leçons sur l'appareil lacrymal*, 1877, p. 201.
3. Panas, *Loc. cit.*, p. 197.

moins vrai qu'on lui doit un certain nombre de succès (Panas). » Telle est aussi l'opinion de Follin et Duplay. Jamain et Terrier s'expriment dans le même sens.

M. le professeur Richet a remis en honneur la méthode de la dilatation permanente ou méthode de Dupuytren. Cet éminent clinicien a remplacé la canule de Dupuytren par une sorte de clou de Scarpa dont la tête est percée à jour. L'écoulement des larmes s'opère facilement entre les parois du clou et celles du canal nasal.

Enfin, l'opération de Paul Bernard (extirpation de la glande lacrymale) a été remise en honneur par Laurence[1] et Meyer[2]. L'extirpation de la glande lacrymale expose au phlegmon de l'œil et peut amener une blépharoptose lorsque le muscle élévateur de la paupière supérieure a été intéressé. Aussi nous nous rangeons à l'avis de M. Lannelongue[3] lorsqu'il dit : « Quant à l'extirpation de la glande lacrymale, c'est un moyen extrême auquel on ne doit avoir recours qu'en désespoir de cause. » La glande lacrymale ne doit pas être sacrifiée, car elle préside à une fonction nécessaire. « Avec tout le monde, dit M. le professeur Richet, j'admets l'efficacité et l'utilité de l'exhalation qui s'effectue à la surface de la conjonctive comme de toutes les muqueuses; mais il me répugne de penser que tout l'appareil lacrymal soit un hors-d'œuvre inutile, une superfluité » (*Trait. prat. d'anat. méd. chirurg.*, 4e édit., 2e partie, p. 126, par A. Richet). Les larmes servent à entraîner les corps étrangers de la cornée et dans les fosses nasales leur évaporation s'oppose à l'action desséchante du courant d'air de la respiration (Küsset et Duval, *Cours de physiol.*, p. 644, 646, 4e édit.).

Après avoir exposé les principales méthodes de traitement de la dacryocystite, nous allons parler du procédé de M. le docteur Galezowski. La dilatation forcée, telle que la pratique cet ophtalmologiste, trouve son indication non seulement dans

1. Laurence, *Ophthal. Review*, n° 29, 1867.
2. Voir Thèse de Boisson, *De la dacryocystite chronique*. Paris, 1881, p. 55.
3. Lannelongue, *Dict. de méd. et de chir. prat.*, t. XX, p. 51.

les rétrécissements du canal lacrymal, mais encore dans la dacryocystite chronique. Avant d'introduire le dilatateur, ce praticien distingué fait l'incision du canalicule inférieur. L'avantage que présente cette méthode, c'est de permettre l'introduction de sondes de gros calibre. Le cathétérisme ne doit pas être fréquemment répété à cause de l'irritation que provoquent les instruments dilatants. Le cathétérisme ainsi pratiqué amène une dilatation uniforme des voies lacrymales, tandis qu'avec la méthode de Bowmann (cathétérisme graduel), on observe toujours une certaine tendance au retrait. Dès le lendemain ou le surlendemain du jour de l'opération, on introduit facilement dans le canal lacrymal la sonde n° 6 de l'échelle Galezowski, dont le diamètre correspond à 1 millimètre six dixièmes 1/4. Nos observations sont probantes à ce point de vue, et démontrent que la guérison a été obtenue dans l'espace de cinq semaines, quelquefois plus tôt. M. Galezowski a pratiqué le cathétérisme avec la sonde n° 6 chez une fillette de cinq ans (obs. IX).

Deux fois nous avons employé la sonde conique n° 8 (1 mill. 9/10) sans inconvénient pour les malades (obs. IV et X). M. Galezowski a pratiqué le cathétérisme avec les sondes n° 9, 10, 11 et 12 de son échelle. Le succès a suivi la dilatation forcée dans un cas de dacryocystite aiguë, compliquée de fistule lacrymale. Il s'agit d'une malade âgée de trente-six ans et que M. Galezowski[1] avait traitée en 1880 pendant huit mois par le cathétérisme graduel sans grand résultat. En juillet 1882, cette malade revint à la consultation. Les deux sacs lacrymaux étaient le siège d'une inflammation aiguë qui, du côté droit, avait abouti à une fistule. Un seul élargissement des deux canaux lacrymaux, au moyen du dilatateur, eut raison de cet état inflammatoire. Dix jours après, la guérison fut complète. L'observation ayant démontré que l'irritation du sac était la conséquence de l'introduction de sondes de gros calibre, M. Galezowski recommande de n'en faire usage qu'à des inter-

1. Galezowski, *Nouvelle méthode de traitement des voies lacrymales* (*Recueil d'ophtalmologie*, août 1882).

valles éloignés. La faible expérience que nous avons acquise en suivant les malades, nous a appris que le rétablissement du calibre du canal lacrymal pouvait être obtenu au moyen d'une sonde n° 6.

Les résultats obtenus ont été favorables (voir nos observations). D'autres ont été plus hardis dans la voie de la dilatation. M. Théobald[1] (de Baltimore) a fait usage du n° 16 de son échelle (4 mill. de diamètre) chez une enfant de sept ans, et cela sans difficulté. Cet auteur pratique le cathétérisme graduel. Le n° 1 de son échelle a un diamètre de 1/4 de millimètre. L'augmentation pour les suivants est de 1/4 de millimètre sur les précédents. Le chirurgien américain commence la dilatation en employant le n° 5 (1 mill. 1/4). Les sondes dont il se sert sont coniques et pliées de façon à avoir la forme d'un arc de cercle. Dans ces conditions, l'introduction du n° 16 n'est pas difficile et ne provoque pas plus de douleur que le passage de la sonde n° 8 (2 mill.). Dans son travail, il cite sept cas de dacryocystite par rétrécissement, traités par ce moyen et guéris radicalement.

Williams[2] (de Cincinnati), recommande l'usage de sondes de gros calibre dans le traitement des maladies du sac lacrymal. Cet auteur se loue de cette pratique, qui a pour but d'empêcher le sac de revenir à son calibre primitif.

On a signalé des cas de mydriase survenue à la suite du cathétérisme du canal nasal (Rampoldi)[3].

La méthode de la dilatation forcée a été appliquée récemment en Italie par le Dr Fiore (de Marigliano)[4]. Trente-cinq cas (dacryocystite et rétrécissement) ont été traités par la dilatation forcée, pratiquée à l'aide d'un instrument tout à fait semblable au dilatateur uréthral de Holt. Dès la première séance ou tout au plus tard dès la seconde, le chirurgien ita-

1. Sam. Théobald, Further testimony in favor of the use offarge probe in the treatment of strict of Mas. Duct., in *Archiv of ophtalm.*, vol. VI, p. 477, New-York, 1878.

2. *Op. hosp. rep.*, 1869, t. VI, p. 310.

3. *Annali di ottalmologia.* Pavie, année XI, fasc. 6.

4. *Annali di ottalmologia.* Pavie, année XII, fasc. 1.

lien a introduit une sonde de 3 millimètres de diamètre. Dans l'immense majorité des cas, la dilatation a été suivie de guérison.

Nous ne pouvons nous étendre davantage sur ce sujet. Après avoir approfondi la question de la dilatation forcée, nous croyons pouvoir formuler les propositions suivantes.

CONCLUSIONS

1° La dilatation forcée est indiquée toutes les fois qu'il y a dacryocystite chronique, que cette affection soit primitive ou consécutive à un rétrécissement.

2° La même méthode de traitement est applicable à la dacryocystite aiguë (celle-ci doit être traitée préalablement par les antiphlogistiques).

3° Les rétrécissements du sac lacrymal sont justiciables du même procédé.

4° La durée de ces affections est considérablement abrégée par la dilatation forcée.

A la fin de ce travail, nous publions trois observations que le lecteur lira avec intérêt.

OBSERVATION

Dacryocystite chronique double.

Cocher (Adrien), dix-huit ans, sans profession, se présente à la consultation de M. le Dr Galezowski le 14 octobre 1882. De constitution lymphatique, ce malade est atteint de surdité bi-latérale consécutive à une otite scrofuleuse. Il a reçu des soins pour une dacryocystite chronique double dans une des cliniques libres de Paris où on a pratiqué le cathétérisme par les points lacrymaux supérieurs pendant cinq mois. Il existe à la région du sac lacrymal droit une cicatrice hypertrophique de la peau, trace d'une incision, ayant entraîné de l'ectropion cicatriciel. Conjonctivite palpébrale double avec

larmoiement et photophobie. Eczéma des paupières inférieures. De chaque côté on constate la présence d'une tumeur molle, fluctuante, dépressible. Point de douleur à la pression, mais issue par les points lacrymaux inférieurs d'un liquide jaunâtre, visqueux. Les narines sont sèches. On incise les points et canalicules lacrymaux inférieurs. Cataplasmes de fécule de riz et lotions avec une solution d'acide borique au centième.

18 octobre. — L'état du malade est le même. On pratique la dilatation forcée à droite et à gauche. Une faible quantité de sang s'écoule par les narines. Cataplasmes de fécule de riz et lotions à l'acide borique.

20 octobre. — Le larmoiement a considérablement diminué. La photophobie est moindre des deux côtés. Les narines sont humides.

La pression fait refluer un peu de muco-pus. Pas de douleur, ni provoquée, ni spontanée.

22 octobre. — Le larmoiement n'existe que le matin, à l'air froid. A la pression il ne sort plus de muco-pus. Les narines sont humides. Cathétérisme facile avec la sonde conique n° 6.

28 octobre. — Le larmoiement a complètement disparu. La région du sac est affaissée des deux côtés. Les narines sont humides. Guérison.

Observation

Tumeur lacrymale. Rétrécissement à la partie moyenne du sac.

Darrag (Pierre), vingt-cinq ans, soldat à Toulon, se présente à la consultation de M. le Dr Galezowski le 25 mars 1883. Pas d'antécédents. En 1883 il a été soigné à l'hôpital militaire de Toulon pour une tumeur lacrymale droite. On pratiqua le cathétérisme avec la sonde n° 3 Bowmann pendant trois semaines à deux jours d'intervalle chaque fois. Actuellement le malade se plaint de larmoiement et de photophobie

de l'œil droit. A l'angle interne de l'œil, on constate la présence d'une tumeur molle, fluctuante, indolente. La pression exercée de haut en bas donne issue par les narines à un liquide clair. On pratique la dilatation forcée. Le dilatateur est arrêté à la partie moyenne du sac lacrymal, mais on franchit le rétrécissement en exerçant une forte pression. Une faible quantité de sang coule par la narine. Cataplasmes de fécule de riz et lotions à l'acide borique au centième.

27 mars. — Le larmoiement persiste. Œdème de la paupière inférieure, on continue les cataplasmes.

29 mars. — Diminution du larmoiement. Absence d'œdème palpébral. Cathétérisme avec la sonde conique n° 6 qu'on laisse à demeure pendant un quart d'heure.

31 mars. — La région du sac n'est pas douloureuse à la pression. Écoulement facile des larmes, pas de tumeur. Cathétérisme avec la sonde conique n° 6.

3 avril. — Disparition du larmoiement. Le matin, dit le malade, existe une petite tumeur à l'angle interne de l'œil, tumeur qu'il réduit en pressant de haut en bas. Un liquide clair sort par la narine.

Cathétérisme avec la sonde conique n° 6.

6 avril. — Même état. Cathétérisme avec la sonde n° 6.

9 avril. — La tumeur existe le matin. Dans la journée le cours des larmes est rétabli. La narine est humide. Cathétérisme avec la sonde n° 6.

27 avril. — Pas de tumeur. Écoulement facile des larmes. Cathétérisme avec la sonde n° 6.

Répétition inutile.

29 avril. — Le larmoiement n'existe plus. La narine est toujours humide.

Cathétérisme avec la sonde n° 8.

9 mai. — Même état. Cathétérisme avec la sonde n° 8. Guérison.

Observation

Due à l'obligeance de M. le Dr Galezowski.

Mlle D..., âgée de cinq ans, se plaint de larmoiement depuis deux ans. Conjonctivite lacrymale. Le larmoiement a été consécutif à une inflammation des paupières qui est survenue à la suite d'une blessure faite au front et au sourcil du côté droit. La dilatation forcée fut pratiquée le 3 avril 1883 avec l'aide du docteur Hallé qui administra le chloroforme à l'enfant. Depuis, on procéda deux fois au cathétérisme avec la sonde n° 6 et l'œil n'a plus pleuré. Guérison.

DU JECQUIRITY ET DE SON INSUCCÈS

DANS LE TRAITEMENT DES GRANULATIONS

Par les docteurs PARIZOTTI et GALEZOWSKI

L'ophtalmologie, comme toutes les branches de médecine, traverse par moment des périodes de progrès rapides, où des découvertes se suivent et amènent des bouleversements radicaux dans l'étude de la pathogénie oculaire comme dans les méthodes de traitement. Telle était l'époque de de Græfe et de Desmarres, où le génie de ces innovateurs, appuyé sur des recherches positives et non moins ingénieuses de Helmholtz, de Donders, de Müller ont contribué précisément à placer l'ophtalmologie à ce niveau élevé qu'elle occupe actuellement.

Mais après les périodes brillantes, nous disons même extraordinaires, arrive habituellement une sorte d'accalmie, où on cherche à s'approprier et à perfectionner ce qui est acquis à la science, mais où on ne trouve pas facilement, ni du grand, ni du nouveau, car ce qui est grand n'est pas nouveau, et ce

qui est nouveau n'arrive pas à prendre les proportions d'un grand événement.

Ces réflexions nous sont venues, lorsque nous avons voulu juger et apprécier par nous-même le nouveau mode de traitement des granulations par le *jecquirity*. L'idée ne manquait pas de grandeur de trouver le moyen de guérir cette terrible maladie par une sorte d'inflammation spéciale au *jecquirityque*. Les premières expériences ont été on ne peut plus brillantes, il y eu de l'inflammation, puis on a cru au miracle, à la guérison. Malheureusement il n'y avait de guéri que l'inflammation artificielle ; quant aux granulations, elles ne se portaient que mieux. Tels sont les faits observés et décrits par les hommes les plus compétents, qui ne se laissent pas prendre par un enthousiasme factice.

MM. Deneffe, Osio, ont démontré, par leur expériences, qu'il n'y a rien de vrai dans ce soi-disant moyen curatif du jecquirity, et que, bien plus, l'infusion du jecquirity est loin d'avoir l'inocuïté qu'on lui attribue, car il y a des cornées qui se sont perdues après avoir été soumises à ces expériences.

Dès le premier jour où parurent les publications sur l'action si merveilleuse du jecquirity, nous nous sommes procuré, par l'intermédiaire de la pharmacie Mialhe, l'infusion telle qu'elle a été recommandée par MM. Moura (du Brésil) et de Wecker, et nous avons appliqué cette infusion chez trois malades atteints de granulations. Malheureusement, chez un d'entre eux, il n'y a eu qu'une très faible inflammation, chez les deux autres l'inflammation était produite telle qu'elle devait l'être. Mais le résultat définitif, chez nos trois malades, était nul au bout de six semaines.

On nous a objecté, alors, que toutes les prescriptions n'avaient pas été observées, et qu'il fallait faire appliquer cette méthode et deux et trois fois.

Nous nous sommes décidé alors de nous procurer d'abord l'infusion jecquirytique chez le pharmacien qui fournissait les médicaments aux auteurs de la méthode : nous l'avons appliquée avec toute la ponctualité voulue, et qu'est-ce qui en est résulté ? Un résultat tout à fait négatif, comme on en pourra

juger par le détail des observations que nous rapportons ci-après. Il y avait, il faut le dire, un moment d'hésitation et d'incertitude dans notre esprit, lorsque nous avons vu apparaître une surface complètement lisse de la partie de la conjonctive occupée par les granulations. C'était presque le commencement de la guérison, à condition que le gonflement de la paupière de la conjonctive se soit dissipé. Ce gonflement tarda à venir, mais au bout de deux semaines, les paupières ont repris presque leur épaisseur normale, et alors nous avons pu nous convaincre que les granulations sont restées complètement intactes, et qu'elles ont conservé le même volume et le même aspect qu'elles avaient eus avant l'expérience.

On voit dans ce fait une particularité digne d'être signalée, c'est que si on examine la surface conjonctivale avant que le gonflement de cette dernière membrane soit complètement disparu, on apercevra une surface unie, presque luisante, ressemblant à un tissu cicatrisé, mais qui n'est produite, en réalité que par un gonflement des tissus. Les granulations restent pendant ce temps masquées par le gonflement de la muqueuse dans toute son épaisseur, et leurs saillies ne sont point apparentes.

Mais une fois que l'inflammation aura complètement disparu, et l'infiltration jecquirytique résorbée, on retrouvera les éléments morbides granuleux dans leur état primitif, sans qu'ils aient subi la moindre modification.

Nous devons avouer que l'un de nous, qui examinait de près le malade tous les jours, croyait un instant à la guérison radicale des granulations, pendant tout le temps où on voyait les saillies effacées au milieu du gonflement. Mais cette surprise n'a pas été de très longue durée, car nous avons vu de jour en jour les choses revenir à leur état antérieur.

Nous croyons utile de rapporter ici, dans tous ses détails, l'observation qui a fait le sujet de nos recherches les plus récentes. L'enfant atteint de granulations bien apparentes dans les deux yeux, avait été examiné par nous avec la plus grande attention et dans tous ses détails, en présence de nombreux médecins qui fréquentent notre clinique, et il a

été revu ensuite par un grand nombre de ceux qui voulaient s'assurer d'une manière impartiale du résultat du traitement. Ils ont dû avouer et sans aucune réserve que le résultat de traitement a été complètement négatif.

Observation

Granulations conjonctivales trachomateuses avec altérations de la cornée. Application de l'infusion jecquirytique à deux reprises différentes. Résultat négatif.

Gaston-Emile M..., agé de onze ans, né en Algérie, où il a contracté une conjonctivite granuleuse, pour laquelle il avait déjà reçu des soins en 1877, à notre clinique. C'est à l'aide d'une pommade au nitrate d'argent qu'il a été soigné à cette époque et sensiblement amélioré. Depuis cette époque, l'enfant n'a pas eu d'inflammation ni de grandes souffrances, jusqu'à la fin de l'année dernière, où des congestions continuelles tourmentaient le petit malade.

Il revint à la clinique le 6 juillet 1883. Les granulations sont très développées dans les deux yeux, et sur toute l'étendue des conjonctives; on y distingue des formes des plus variées et à toutes les périodes d'évolution, on apercevait la conjonctive atrophiée par places. Les culs-de-sac supérieurs étaient remplis de granulations. Le tiers supérieur des deux cornées était terne. L'enfant entra à la clinique le 7 juillet pour y subir le traitement avec le jéquirity.

Après avoir fait préparer la solution selon la formule indiquée par les auteurs, à la pharmacie de la rue du Cherche-Midi, on a fait le premier badigeonnage des conjonctives, les paupières ayant été préalablement renversées; le 7 juillet deux fois, le 8 juillet deux fois et le 9 juillet deux fois. Le malade quitta alors la clinique, n'ayant que très peu d'irritation conjonctivale. Le 10, il revient avec une conjonctivite très intense, qui avait tous les caractères de la conjonctivite jecquirytique : écoulement, exsudat membraniforme, diphtéroïde recouvrant la surface des conjonctives. L'enfant n'a pu dormir de la nuit, à cause des souffrances atroces qu'il avait éprouvées, et qui ont effrayé beaucoup la mère. 11 *juillet*. — L'inflammation est un peu diminuée, mais l'enfant a eu toute la nuit de la fièvre et n'a pas pu dormir. 17 *juillet*. — La surface de la conjonctive est lisse et on ne

voit pas de granulations, mais en renversant la paupière supérieure on reconnaît facilement que la conjonctive tout entière est fortement boursouflée, œdématiée. 25 *juillet*. — L'enflure des paupières a presque complètement disparu, les paupières s'ouvrent facilement, l'inflammation jecquirytique a complètement disparu, mais les granulations se trouvent au même degré q'uavant le traitement. 2 *août*. — L'état des granulations ne se modifie point, les yeux sont larmoyants, et le quart supérieur des deux cornées présente une kératite granuleuse superficielle à sa période initiale.

Tels sont les détails de cette observation, qui nous a paru présenter un intérêt tout particulier et de plus concluant, relativement à l'action de l'infusion jecquirytique. La forme des granulations était bénigne, et le jecquirity ne l'a point aggravée, mais il ne l'a nullement améliorée. Mais les suites de l'application de ce médicament n'ont pas été aussi inoffensives que les auteurs ont voulu affirmer. L'enfant soumis à ce traitement, a eu une fièvre des plus intenses pendant plus de dix jours, et les souffrances ont été presque intolérables. La suppuration n'avait jamais atteint de très grandes proportions, ce qui par conséquent ne peut être comparé avec les effets d'inoculation du pus blennorrhagique. Nous dirons même plus, que la suppuration qui résulte de l'excision du cul-de-sac conjonctival, comme nous la pratiquons dans les granulations, est bien plus considérable que dans l'inoculation jecquirytique. M. Deneffe a très bien dit que ce moyen n'a aucun effet curatif sur les granulations. Quant à nous, nous croyons avec M. Osio (de Madrid) que la méthode elle-même n'est pas exempte de danger, car si, dans certains cas, elle aggrave l'état de la cornée et amène même sa destruction, dans d'autres cas plus benins, elle entraîne des phénomènes fébriles des plus violents, qui chez les enfants au moins, ne sont pas sans danger.

PARISOTTI et GALEZOWSKI.

DE L'ACTION DES COURANTS ÉLECTRIQUES CONTINUS

APPLIQUÉS AU VOISINAGE DU CERVEAU ET DES RÉSULTATS QU'ILS PRODUISENT EN PARTICULIER DANS L'ŒIL

Par M. Gillet de GRANDMONT[1]

(SUITE ET FIN.)

Pour donner l'explication des divers phénomènes que nous avons relatés, à savoir ;

Chez l'homme :

Phosphènes;
Goût métallique dans la bouche;
Bourdonnements;
Étourdissements;
Abaissement de la température de l'œil.

Chez les animaux :

Changement de coloration par déformation des chromoblastes;
Injection de la conjonctive, de l'iris, du cercle ciliaire;
Diminution de l'orifice pupillaire;
Diminution de la quantité des humeurs de l'œil;
Altération du cristallin;
Enfoncement de l'œil dans l'orbite;
Injection de la rétine;
Congestion de la choroïde et rupture des vaisseaux avec décollement consécutif de la rétine;
Congestion de la portion du cerveau correspondante au passage du courant;
Accidents épileptiformes.

Pour donner, dis-je, l'explication de ces phénomènes, il faudrait se rendre un compte exact des organes, des tissus,

1. Voir les numéros précédents.

des systèmes traversés par le courant et il faudrait tenir compte de la manière différente dont l'électricité impressionne les éléments anatomiques. Or, quand on procède comme je l'ai indiqué, c'est-à-dire en plaçant un pôle (négatif) sur le front dans le voisinage d'une des terminaisons du nerf trijumeau, tandis que l'autre est situé au cou, dans le voisinage du ganglion cervical supérieur, le courant électrique traverse par sa puissance de pénétration, que nous savons être très grande, une foule d'éléments divers, il est certain que le mode d'action ou le mode d'impression est multiple.

Lorsque, en effet, le malade accuse des phosphènes, il y a lieu d'admettre que cette sensation subjective est le résultat d'une commotion de la rétine; le courant agirait dans ce cas, suivant moi, à la façon d'un corps étranger qui viendrait frapper la rétine, et, de fait, ce n'est que lorsqu'on établit ou que l'on interrompt le courant, que le malade éprouve des phosphènes. MM. Legros et Onimus admettent que les phosphènes sont le résultat d'action réflexe portée sur le trijumeau et non d'une irritation directe du nerf optique; en effet, disent-ils, la sensation lumineuse subjective ne dépend pas absolument de l'intensité du courant, mais de la sensibilité du nerf trijumeau. Cette explication est en complet désaccord avec mes observations; car, pour moi, l'intensité du phosphène sert, dans certains cas, à apprécier le degré d'altération de la rétine. Qu'un amaurotique se présente à notre consultation, avant même d'avoir porté le diagnostic définitif de la lésion, et comme simple étude des symptômes, je le soumets parfois à l'épreuve des phosphènes, si le malade n'accuse pas une sensation bleuâtre éclatante; mais, au contraire, une lueur jaunâtre faible, il y a lieu de craindre un pronostic moins favorable.

Chez les malades auxquels je fais allusion en ce moment, il n'y avait aucun trouble du côté des trijumeaux; on ne peut donc pas dire que la faiblesse de la sensation eût dû être attribuée à une perte de la sensibilité du trijumeau. Pour nous, les phosphènes sont le résultat d'une violence que j'appellerai électrique, résultant du passage du courant au travers

des éléments nerveux de l'œil; on sait, en effet, qu'un nerf de sensibilité spéciale, traduit toutes les impressions extérieures dans son langage spécial, c'est-à-dire que frappé, piqué, irrité, coupé, comme cela lui arrive dans l'énucléation de l'œil, le nerf optique transmettra au cerveau une impression lumineuse.

Le goût métallique dans la bouche a été expliqué de diverses façons; les uns ont pensé qu'il était le résultat d'une action dialytique sur la salive ou sur les liquides de l'économie. La sensation de fer accusée par certains malades serait, pour quelques-uns, le résultat d'une décomposition des éléments du sang dans lequel on rencontre du fer. Je crois que cette explication ne serait pas valable auprès des malades qui déclarent sentir le goût du cuivre. Dans ce cas encore, elle serait le résultat d'une excitation directe des nerfs lingual et glosso-pharyngien qui communiquent à la langue ses propriétés gustatives.

Les bourdonnements s'expliqueraient d'une façon analogue.

Les étourdissements seraient le résultat d'une congestion vers les centres encéphaliques. Ils n'apparaissent que lorsque l'intensité du courant est très-grande, c'est-à-dire lorsqu'on s'est adressé à un grand nombre d'éléments, ou lorsqu'on a prolongé, pendant un temps plus ou moins long, le passage du courant. J'ai rencontré des malades qui, ayant été soumis à un courant de faible intensité pendant plusieurs semaines, pendant des mois même, pour des amauroses commençantes, m'ont déclaré n'avoir éprouvé d'autres résultats que des étourdissements forts pénibles et persistants. Je ne parle pas ici des cicatrices profondes que portaient, au front et sur la nuque, les malades auxquels je fais allusion. Ces cicatrices, résultant de la destruction des tissus par le passage prolongé du courant continu, ne sont pas un des moindres reproches que l'on peut adresser à ce mode d'application d'électricité.

L'abaissement de température qu'il m'a été aisé de constater au moyen de mon thermomètre oculaire, après une séance de courte durée d'électricité continue provenant d'un

petit nombre d'éléments, semble, au premier abord, être en complète contradiction avec les phénomènes congestifs du côté du cerveau dont nous parlions tout à l'heure, et ceux dont il nous reste à parler chez les animaux. Cependant il s'explique par la même action électrique sur le grand sympathique et par suite sur les nerfs vaso-moteurs.

Il est indiscutable, et cela n'est point en désaccord avec ce que nous avons dit sur l'action directe de l'électricité sur les nerfs de sensibilité spéciale, que lorsque l'on agit en plaçant les pôles comme nous l'avons indiqué, on exerce une action sur tous les organes qui séparent les électrodes l'un de l'autre. Par conséquent, on agit sur les nerfs sensitifs moteurs trophiques et vaso-moteurs.

L'électrode qui se trouve placé dans le voisinage du ganglion cervical supérieur, porte principalement son action sur le sympathique cervical. Dès lors, les actions réflexes se manifestent et l'on comprend que les vaso-moteurs de la tête qui, d'après les recherches modernes, prennent naissance dans le ganglion cervical supérieur, où ils sont amenés par le cordon cervical du grand sympathique, qui lui-même provient des racines des trois premières paires et par conséquent de la région supérieure de la région dorsale de la moelle épinière[1], et l'on comprend, dis-je, que les vaso-moteurs de la tête soient directement excités. C'est là le seul point qu'il nous importait de démontrer. A l'aide de cette connaissance, nous allons expliquer la production de tous les phénomènes que nous avons signalés. Il est établi que l'incitabilité des nerfs diminue à mesure que l'excitation se prolonge ou augmente d'intensité, et que l'excitation du nerf est d'autant plus prononcée que l'excitation est moins longue. Or, lorsque nous faisons traverser le ganglion cervical supérieur par un courant électrique de faible intensité et de courte durée, nous réveillons ou nous excitons les nerfs vaso-moteurs qui contractent les vaisseaux qui se rendent à l'œil. Il n'est

1. Voyez : Leçons sur l'appareil vaso-moteur de Vulpian. Paris, 1875, p. 190.

donc point surprenant que le thermomètre indique dans ce cas un abaissement de température.

Quant au contraire nous prolongeons l'action de ce courant en l'augmentant d'intensité, sur le ganglion cervical supérieur, nous épuisons l'incitabilité des nerfs vaso-moteurs. Ceux-ci ne commandant plus aux contractions vasculaires, le sang afflue dans les vaisseaux, congestionne les membranes et produit même des raptus hémorrhagiques. C'est là ce qui nous explique les congestions de la conjonctive, du cercle ciliaire, de l'iris, de la rétine et de la choroïde, ainsi que les apoplexies de cette dernière.

Mais comme nous l'avons dit, par suite de son voisinage avec le ganglion cervical supérieur, l'un des pôles agit directement sur les branches sympathiques qui se distribuent à l'œil. Si le courant est très énergique et de longue durée, le sympathique finit par perdre toute son excitabilité; il est paralysé et l'on observe les mêmes phénomènes du côté de l'œil que si le ganglion cervical supérieur avait été arraché, à savoir le rétrécissement de la pupille et l'enfoncement du globe dans l'orbite.

Telle est la manière dont on peut expliquer l'apparition de ces phénomènes dans les recherches expérimentales que j'ai relatées plus haut. Cest par une impuissance paralytique des vaso-moteurs de l'encéphale qu'on doit encore expliquer les congestions d'une portion du cerveau, les convulsions épileptiformes, les étourdissements et les apoplexies que nous avons signalés.

Enfin, c'est encore par une action sur le grand sympathique qu'il faut expliquer le changement de coloration des téguments de la grenouille. On se rappelle, en effet, que lorsqu'on maintient une grenouille pendant un temps plus ou moins long sous l'influence d'un courant continu, la grenouille pâlit beaucoup; ce phénomène est dû au resserrement des chromoblastes ou cellules pigmentaires. Or, les travaux de Héring et Goltz, de Vulpian, de Georges Pouchet ont établi que ces chromoblastes sont en grande partie sous la dépendance du système sympathique.

La question de savoir si on doit attribuer à une paralysie ou à une excitation ce resserrement de cellules pigmentaires, n'est point encore résolue. La plupart des physiologistes appellent paralysie l'état dans lequel les cellules présentent un grand nombre de prolongements périphériques qui tendent tous à les rapprocher les unes des autres, et ils appellent excitation l'état dans lequel les cellules sont contractées en masses globuleuses. Mais, ainsi que le fait remarquer M. Vulpian, cette dénomination semble un contre-sens, puisque les batraciens, après la mort, perdent en grande partie leur coloration. Je sais bien que l'on peut objecter que lorsque M. Vulpian a arraché le ganglion cervical supérieur des grenouilles, il a vu, après une perte de coloration momentanée, des taches pigmentaires de la peau de la moitié correspondante de la tête et de celles au membre antérieur du même côté, survenir une modification durable, en sens inverse, c'est-à-dire que « les taches susdites et la teinte générale de la peau de la même région deviennent plus fortement colorées que celles du côté opposé[1]. »

L'argument du changement de coloration à la mort de la grenouille n'en conserve pas moins toute sa puissance; on peut, du reste, tirer des expériences même de M. Vulpian quelques raisons favorables à l'opinion que je soutiens, puisque le résultat primordial de l'arrachement du ganglion supérieur est une atténuation dans la teinte de la région correspondant au ganglion arraché. Toutes ces raisons me portent à admettre que c'est encore dans la paralysie du grand sympathique qu'il faut trouver l'explication de la perte de coloration des grenouilles électrisées, comme je l'ai dit plus haut, par les courants continus.

Je n'ai pas à m'occuper ici de l'explication du rétrécissement de la pupille et de l'enfoncement du globe dans l'orbite. Les travaux des physiologistes (Claude Bernard, Brown-Sequard, Waller, Schiff, Vulpian) ont démontré depuis longtemps que la contraction de la pupille s'explique par la para-

1. Voyez Vulpian : Leçons sur l'appareil vaso-moteur, p. 317.

lysie des fibres rayonnées de l'iris et que la rétraction du globe oculaire est due à la paralysie du muscle orbitaire situé dans la cavité de l'orbite et qui, par la contraction tonique de ses fibres lisses, maintient le globe saillant. Celles-ci perdant leur contractilité, les muscles droits qui en sont les antagonistes, attirent le globe dans le fond de l'orbite.

Il nous reste à expliquer les phénomènes de diminution de l'humeur aqueuse, probablement même du corps vitré, et des modifications dans la texture du cristallin. Il est impossible cette fois, croyons-nous, de trouver ces explications dans une action vaso-motrice, bien que cependant on puisse admettre que, sous l'influence d'un courant électrique, les phénomènes d'endosmose et d'exosmose vitale ou de sécrétion et d'absorption puissent être activés ; cependant, on ne saurait admettre qu'ils puissent être assez rapides pour faire résorber en quelques minutes une notable quantité de liquide contenu dans une séreuse; aussi je pense que c'est à une action électrolytique que l'on doit cette déplétion que nous avons constatée dans la chambre antérieure des lapins soumis aux courants continus. On sait, en effet, que lorsque on fait passer un courant galvanique au travers d'un liquide, celui-ci diminue, décomposé qu'il est, en éléments, qui se portent suivant leur nature, au pôle positif et au pôle négatif. Si la décomposition se fait rapidement, on pourra retrouver au point de contact des électrodes des traces de ces décompositions représentées, soit par des sels, soit par des liquides, soit par des gaz, soit enfin par des escharres; mais, si elle a lieu fort lentement, on comprend que ces témoins de l'action chimique puissent échapper à l'observation. Quand un courant électrique traverse une masse d'eau, la décomposition se fait molécule à molécule, depuis la première jusqu'à la dernière, l'oxygène se rend au pôle positif, l'hydrogène au pôle négatif. Or, la décomposition s'est faite dans tout le parcours du courant, mais il y a eu en même temps reconstitution des éléments décomposés. Ce phénomène ne rendrait-il pas compte de ces actions électrolytiques qui ne se traduisent pas à nos yeux par des résultats palpables au premier abord?

Ainsi, étant admis qu'il puisse exister des décompositions latentes dans nos tissus, je crois devoir expliquer la diminution de l'humeur aqueuse par une action électrolytique qui agirait principalement sur la portion liquide de cette humeur. C'est encore par une action électrolytique identique que l'on peut expliquer la diminution dans la masse du corps vitré. Ce qui me porte à penser que c'est principalement sur la portion aqueuse des milieux de l'œil qu'agit l'électricité continue, c'est que dans les observations citées plus haut, dans lesquelles j'ai relaté ce phénomène, les conditions de réfringence de l'œil étaient absolument changées et qu'on ne pouvait apercevoir le fond de l'œil qu'en changeant les rapports de distance des diverses parties de l'ophtalmoscope.

L'altération que j'ai notée dans le cristallin me semble être encore une nouvelle démonstration de l'intervention de l'action électrolytique. En effet, j'ai relaté que les cristallins chez les animaux se trouvaient comme divisés en segments par des lignes d'une opacité qui ne rappelaient en rien les altérations graisseuses de la cataracte, mais qui plutôt faisaient songer à cette sorte d'éclatement d'un cristallin qu'on laisse pendant quelque temps exposé à l'air. Bref, je suis conduit à penser que cette segmentation est le résultat d'une décomposition par le courant de la pile, de la portion aqueuse du cristallin. Les gaz résultant de cette décomposition, emprisonnés par les lames du cristallin et la capsule lenticulaire, produiraient ces stries que j'ai signalées. Ce qui me corrobore dans cette opinion, c'est qu'au bout de peu de temps, 48 heures environ, j'ai vu disparaître ces segmentations cristalliniennes. Si elles eussent été le résultat d'une destruction des éléments solides de la lentille, il est peu probable qu'elles se fussent résorbées aussi facilement.

Connaissant maintenant les phénomènes que l'on obtient par l'application des courants continus sur l'homme et sur les animaux, et adoptant l'explication que je crois pouvoir donner de ces phénomènes, nous n'aurons point de peine à en tirer les déductions thérapeutiques. Se trouve-t-on en présence d'un état congestif de l'œil, on devra avoir recours

aux courants faibles et peu prolongés, appliqués comme nous l'avons dit, le pôle négatif sur le front, le pôle positif sur le cou; quatre à six éléments Leclanché accouplés en tension suffiront à la médication, et le courant ne devra pas passer plus de quatre à cinq minutes.

Les courants hyposthénisants conviennent aussi dans les cas où il y a congestion des membranes externes par paralysie des vaso-moteurs.

Certaines observations, que je relaterai dans un autre travail, m'ont conduit à penser que la conjonctivite catarrhale était le résultat d'une paralysie des vaso-moteurs. J'ai donc appliqué les courants hyposthénisants anti-congestifs, et j'ai constaté, consécutivement, un abaissement de température. Je me réserve de revenir ultérieurement sur cette intéressante question de l'étude des vaso-moteurs, intervenant comme cause ou comme effet dans les affections de l'œil et jouant encore un rôle dans la thérapeutique oculaire.

Lorsqu'il s'agit d'agir sur la circulation du fond de l'œil, ralentie par diverses causes pathologiques, l'intervention des courants électriques peut être très favorable en activant cette circulation, en amenant une réplétion des vaisseaux, et en rappelant par cela même la vie dans des organes plus ou moins privés de leur excitabilité.

A ceux qui, par un entraînement naturel de l'esprit, penseraient voir là un moyen efficace contre la paralysie du nerf optique, toujours accompagnée d'une diminution considérable dans la vascularité rétinienne, je m'empresse de répondre que les faits en trop grand nombre s'élèvent contre un tel espoir : l'atrophie confirmée des nerfs optiques est incurable. L'application des courants continus, prolongée pendant des semaines, ne donne pas de résultats plus satisfaisants, quoiqu'on en ait dit, que les courants, continus appliqués à intervalles courts et rapprochés. C'est ce qui m'empêche d'accorder à ce genre de courants, préconisés par M. Lefort, les propriétés reconstitutives qu'on a bien voulu leur prêter, par une théorie pure que les faits contredisent.

S'il me fallait donner un exemple de l'impuissance de

ces courants permanents, je citerai l'observation suivante :

Observation

Le nommé R..., ajusteur mécanicien, âgé de 52 ans, demeurant boulevard de la Villette, 242, a eu, au mois de mars 1874, un étourdissement accompagné de troubles visuels, qui disparurent presque aussitôt après par des lotions fraîches sur les yeux. Néanmoins, la vue a notablement faibli depuis cette époque. Le 19 juin, le malade rentra à l'Hôtel-Dieu, où il fut soumis, durant quatre vingts jours, à l'usage des pilules de Sédillot, en raison de la syphilis contractée dix ans auparavant. De là, toujours suivant le dire du malade, il alla passer trois semaines à Vincennes, où il fut traité par l'iodure de potassium et le fer. Il sortit de l'asile après avoir éprouvé quelque amélioration dans la vue. Dans le mois de novembre 1874, la vue faiblissait encore, cependant le malade pouvait encore ajuster les pièces de mécanique. Il rentra le 20 novembre à l'Hôtel-Dieu, dans le service qu'il avait quitté peu de temps auparavant. Il y fut soumis durant vingt jours, après le diagnostic d'atrophie du nerf optique porté sur lui par le chef de service, d'après les souvenirs du malade, à l'application des courants continus permanents de jour et de nuit produits par quatre éléments au sulfate de cuivre de Morin.

Pendant l'application des électrodes, dont l'un était sur le front et l'autre sur la nuque et que le malade ne quittait que quelques instants pour prendre ses repas, il éprouvait des étourdissements, des bourdonnements, un sentiment de constriction de la tête, voyait des éclairs et ressentait dans la bouche un goût métallique. La vue cependant s'affaiblissait toujours; des frictions mercurielles pendant cinq jours furent faites aux aines et aux aisselles, la salivation s'ensuivit, mais aucune amélioration ne se présenta dans la vue. Le malade, découragé, sort de l'hôpital. Le 11 janvier 1875 il se présente à notre clinique; voici ce que nous constatons : d'abord le

front et la nuque présentent des cicatrices excavées dues aux cautérisations électrolytiques; l'acuïté visuelle est très altérée du côté gauche; l'œil reconnaît avec difficulté, à un pied, les caractères n° 20 de l'échelle de Jæger et à 1 mètre le n° 75 de l'échelle de Giraud-Teulon; du côté droit, ces caractères ne sont pas perçus. Toutefois, le malade reconnaît encore les gros objets qui l'entourent, grâce à ce que la moitié interne du champ visuel est moins altérée que l'externe. A l'examen ophtalmoscopique, il est aisé de reconnaître que l'on a affaire à une atrophie du nerf optique. En effet, les vaisseaux de la rétine ont beaucoup diminué de nombre. Il n'existe plus à la partie interne de la papille les petits vaisseaux qui se dirigent dans l'œil normal, vers la macula lutea. Cependant il est très important de noter que la papille n'a pas cette décoloration caractéristique de l'atrophie du nerf optique. Le diagnostic ne laisse cependant pas de doute : il s'agit bien ici d'une atrophie du nerf optique comme au moment où le malade est entré à l'hôpital. Les bourdonnements n'ont point encore disparu, non plus que le sentiment de constriction à la tête, et le malade accuse amèrement la médication à laquelle il a été soumis, de les lui avoir terminé.

On est généralement trop disposé à mettre sur le compte de la médication à laquelle on a été soumis, les souffrances qu'occasionne la maladie, je n'admets donc aucunement l'appréciation du malade, car d'autres atrophiques, qui n'ont jamais été traités par l'électricité, ont éprouvé du côté de la tête des phénomènes congestifs fort pénibles; mais je tiens à constater l'impuissance des courants permanents dans ce cas spécial. Toutefois, un grand enseignement ressort de l'étude ophtalmoscopique des yeux de ce malade, enseignement qui vient confirmer notre manière d'apprécier l'action des courants continus. Ces yeux, bien que frappés d'atrophie des nerfs optiques d'une façon indiscutable, ne présentent pas la décoloration habituelle des papilles. Cela tient à ce que sous l'influence des courants continus, il y a eu action sur le grand sympathique et paralysie des vaso-moteurs qui commandent à la rétine, et par conséquent au nerf optique. Cela conduit à

la conclusion suivante : malgré l'action congestive, et par conséquent atrophique des courants continus, cette nature d'électricité ne peut combattre l'atrophie optique confirmée, ni même combattre ses progrès lorsqu'elle est avancée. Cependant, la suite de cette observation qu'on lira plus loin, démontre que la vision a été en partie rendue au malade par les courants continus à dose fractionnée, suivant la méthode que j'ai indiquée.

Il serait fort intéressant de rapprocher de cette observation celles d'autres malades atteints d'atrophie confirmée des nerfs optiques traités par les courants continus à faible dose, et de courte durée. Ces observations ne manquent pas malheureusement à la clinique, mais toutes se résument par un résultat négatif. Cependant, il ne m'a point été donné d'observer des malades traités par l'électricité, suivant les règles que j'ai fait connaître plus haut, perdre en dix mois la vue au point de ne pouvoir distinguer que les gros objets. Depuis huit mois, avec une constance qui n'appartient qu'aux malheureux amaurotiques, un malade vient de Montreuil, deux fois par semaine, avec l'aide d'un guide, à la clinique, pour être soumis à des courants continus de quatre à cinq minutes. Hé bien, de l'œil droit, ce malade conserve encore, aujourd'hui, le semblant de perception lumineuse qu'il avait lors de son entrée.

Si la relation de ce fait ne prouve pas beaucoup en faveur des courants continus, elle démontre cependant l'inocuïté de leur application en se conformant aux règles que j'ai tracées. Qu'on n'aille pas inférer de là que ce dernier mode d'application soit sans effet; le thermomètre oculaire démontre, à la suite de l'électrisation, une élévation de température en moyenne de quatre à sept dixièmes de degré.

Lorsqu'au contraire on se trouve en présence d'un malade chez lequel on observe, à l'ophtalmoscope, une diminution dans le nombre et l'étendue des vaisseaux internes de la papille, qui dépassent, à l'état normal, à peine celle-ci pour s'étendre sur la rétine, et que l'on constate une atténuation de la coloration de la partie interne de la papille; lorsque, re-

montant aux antécédents et aux causes, on apprend que le malade est sujet depuis quelque temps à des maux de tête fréquents, qu'il a fait des abus soit vénériens, soit alcooliques, soit nicotiniques, soit enfin des abus de veilles et de travail, en un mot, lorsqu'on a lieu de craindre une atrophie commençante du nerf optique, on peut s'adresser en confiance aux courants continus pour rendre au malade son acuïté visuelle. Je ne puis résister au désir de rapporter deux observations, qui sont absolument concluantes à cet égard.

Observation

Anémie de la papille et de la rétine, suite d'abus de tabac. — Le docteur G..., âgé de 32 ans, est sujet aux hémicranies du côté droit, il fume à l'excès et passe souvent les nuits. Grand amateur de chasse depuis l'enfance, il a vu avec grand regret, depuis, sa réputation d'adroit tireur fort compromise. Assistant un jour, à la clinique, à la mensuration de l'acuïté visuelle, il désire aussi être soumis au même examen. De l'œil droit on constate que l'acuïté est de 3 15 (lit à 2m 40 le n° 15 de Giraud-Teulon). J'ai l'habitude de faire cette mensuration de la façon suivante : un malade est placé devant l'échelle des caractères typographiques de Giraud-Teulon; un cordon divisé par des marques distinctives en décimètres, pieds et mètres, est fixé par une de ses extrémités contre l'échelle typographique, l'autre extrémité est retenue par le malade à la hauteur de l'œil observé. Un simple regard porté sur ce cordon permet de mesurer exactement la distance à laquelle l'œil lit le caractère. A l'ophtalmoscope on constate les signes de l'anémie de la papille et de la rétine par abus de tabac.

Le docteur G... est soumis à l'électrisation continue, avec six éléments, quatre minutes; immédiatement après il lit les mêmes caractères à une distance de 2m70, son acuïté a donc gagné 30 centimètres. Une fois par semaine il est soumis à la même électrisation; avant chaque séance, M. G... a conservé, non pas la totalité de l'acuïté gagnée après la dernière séance,

mais bien une portion notable de celle-ci; de sorte que l'amélioration va toujours croissant. Le Dr G... a chassé en septembre 1874 et c'est avec bonheur qu'il me fait savoir qu'il a été compté parmi les plus adroits tireurs. Depuis, sa vue s'est conservée d'une manière très satisfaisante.

Observation

Suffusion rétinienne, anémie de la papille, atrophie choroïdienne commençante. — M..., 39 ans, comptable, a toujours eu la vue bonne, quoique basse; le degré de myopie était corrigé par le numéro 9. Ce malade a été soldat, a fait des excès de boisson, d'absinthe principalement, et a abusé du tabac, dont il fume jusqu'à 40 grammes par jour. Il a eu, il y a vingt ans, un chancre au prépuce contre lequel il a pris l'iodure de potassium, mais il n'a jamais eu d'autre manifestation spécifique sur la peau ou sur les muqueuses. Il n'a pas perdu ses cheveux, il n'a pas d'engorgement ganglionnaire cervicale.

Depuis un an, la vue a considérablement diminué, le n° 9 est devenu insuffisant, et, depuis quinze jours principalement, le malade peut à peine écrire et ne peut pas lire du tout.

Les pupilles sont fortement dilatées; l'examen ophtalmoscopique montre, du côté droit, une papille très peu vasculaire, entourée d'une suffusion rétinienne, avec atrophie commençante de la choroïde à la partie interne (image renversée). L'œil gauche présente les mêmes altérations, moins prononcées cependant.

Bien qu'il ne me paraisse pas démontré que le malade soit victime d'accidents syphilitiques, je crois devoir le soumettre à l'action altérante des pilules de Sédillot et de l'iodure de potassium associés. En même temps, je prescris l'application de pointes de feu à la nuque. Les yeux sont soumis à l'action des courants continus.

Le malade est entré le 12 septembre; le 15, il est soumis à la première séance de faradisation : la rétine a tant perdu

de son acuïté du côté droit, que le malade n'accuse pas, au moment de l'interruption du courant, la perception d'un phosphène éclatant, mais d'une simple lueur blanchâtre.

Immédiatement après la séance d'électricité, le malade a pu travailler, ce qu'il n'avait pu faire depuis plusieurs jours.

Le 17 septembre, il déclare ne plus voir les objets entourés de brouillard. Après cette seconde séance d'électricité, le malade a pu voir encore mieux. Il suspend ses visites à la clinique jusqu'au 24 septembre. Le mieux, cependant, s'est soutenu pendant tout ce temps, et, lorsqu'on fait passer le courant, le malade éprouve un phosphène éclatant.

Le 1er octobre, le malade sent sa vue s'améliorer peu à peu; il peut distinguer l'écriture, surtout le soir. Le 6 octobre, le malade se trouve très bien, n'a plus de brouillard au-dessus de l'œil droit. L'œil gauche, qui était le meilleur, est aujourd'hui le moins bon. Il est vrai de dire que, du 5 septembre au 6 octobre, les courants continus n'ont été presque appliqués que du côté de l'œil droit. Les contractions pupillaires existent dans les deux yeux; cependant la pupille gauche paraît un peu plus grande que la pupille droite; au début du traitement, c'était le contraire. L'iodure de potassium et les pilules de Sédillot sont suspendus. Les courants sont continués.

Le 13 octobre, à l'examen ophtalmoscopique, on constate que la suffusion sur les deux rétines persiste, la papille du côté gauche est vasculaire, la papille droite est un peu plus blanche à sa partie interne, cependant la vascularité paraît y renaître. Le malade peut lire et écrire, même le jour, tandis qu'il ne pouvait le faire convenablement le 1er octobre que le soir. Le 20 octobre, le malade n'est pas venu depuis le 13, cependant l'amélioration est restée aussi bonne. Il est repris de douleurs d'hémicranie qu'il n'avait pas eues depuis longtemps et qui cèdent à l'emploi du sulfate de quinine.

Le 19 novembre, après quinze jours d'absence, il vient demander une nouvelle application d'électricité; il déclare que, malgré quelques excès de boissons, l'amélioration ne s'est pas démentie. Il a repris ses occupations de comptable et ne

les a plus quittées. La vue est redevenue normale avec le numéro 9.

Lorsqu'on procède à l'examen de l'acuïté visuelle de tous les malades, on en trouve fréquemment un très grand nombre chez lesquels cette acuïté n'est pas égale dans les deux yeux. A quoi tient ce manque de développement de l'un des deux organes, c'est ce que l'on ne saurait toujours dire d'une façon positive dans l'état actuel de nos connaissances. Peut-être faut-il invoquer certaines conditions physiques dans lesquelles ont été placés les enfants en bas âge, car c'est déjà dans l'enfance que l'on rencontre ce vice de synergie visuelle, ou bien l'astigmatisme, suite de certaines actions mécaniques exerçant une compression sur une portion de la face ou du crâne et rappelant les déformations de la face chez le nourrisson, signalée par le docteur Guéniot comme étant la conséquence de ce que l'enfant est toujours allaité par le sein du même côté, ou de ce qu'il est toujours porté sur le même bras. Quoi qu'il en soit, la conséquence la plus ordinaire de cet état asymétrique des organes de la vue est l'apparition du strabisme. Ce strabisme, cependant, peut parfois ne pas exister, et, dans ce cas, il arrive souvent que le sujet atteint un âge fort avancé sans s'être jamais aperçu de cette faiblesse relative de l'un des deux yeux. J'ai souvenance d'avoir été consulté par une personne d'une soixantaine d'années, qui croyait jouir de la vision binoculaire et qui éprouva une émotion si violente, qu'elle perdit connaissance, lorsqu'il lui fut démontré que la vue était à peu près nulle d'un côté. Cet accident remontait cependant à l'enfance.

L'état de la rétine et de la papille que révèle dans ces cas l'examen ophtalmoscopique, est une diminution dans l'activité circulatoire oculaire interne, une sorte d'aplatissement de la pupille, par suite de la disparition de l'excavation que présente la pupille à l'état normal et qui correspond à la sortie des vaisseaux centraux de la rétine. Quoi qu'il en soit, qu'il y ait dans ces cas une sorte d'atrophie des fibres nerveuses, ou une simple anémie, il n'en est pas moins constant que les courants agissent encore efficacement contre

cette lésion, non point à la manière des verres qui corrigent l'astigmatisme ou l'amétropie, mais en réveillant la sensibilité spéciale de l'organe. Cependant, lorsqu'il s'agit de rétines, qui sont restées dans l'inaction pendant de longues années et que le sujet a dépassé la quarantaine, il est difficile de lui rendre la vue normale.

Observation

Anémie de la pupille de l'œil gauche accompagnant un affaiblissement de ce côté. — M. R..., 26 ans, employé, se rappelle, aussi loin que ses souvenirs puissent remonter, que la vision de l'œil gauche a toujours été extrêmement faible. Il y a quinze ans, il est tombé et il s'est fait une contusion au niveau de l'arcade orbitaire gauche. Il n'a jamais eu de douleur de ce côté; pas d'antécédents syphilitiques; pas de gourmes, pas d'abus d'aucune nature.

L'examen ophtalmoscopique montre à gauche une pupille pâle, anémiée, peu ou point excavée au centre ; les vaisseaux centraux sont beaucoup moins développés de ce côté qu'à droite.

Sans autre médication, le malade est soumis aux courants continus du côté gauche.

Le 12 décembre, il lit le n° 20 de Giraud-Teulon.

Le 24 décembre, troisième séance d'électrisation ; pour la première fois, le malade lit à 0m50 le n° 15 de Giraud-Teulon.

Le 26 décembre, la vue a gagné 0m15 à l'issue de la séance du jour.

Le 29 décembre, la vascularité de la pupille gauche est très marquée ; avant le passage du courant le malade lisait à 1m10 le n° 20, après le passage il le lit à 1m30.

Le 5 janvier 1874, le malade lit à 1m le n° 15 avant le passage du courant, et à 1m10 après le passage du courant.

Le 12 janvier, le malade lit à 1m15 le n° 15 avant le passage du courant, et après électrisation à 1m 38.

Le 16 janvier, il lit le n° 15 à 1m30 avant le passage du courant, et 1m58 après.

Le 21 janvier, il lit avec peine à 0m30 le n° 15 de Jæger avant le passage du courant, et à 0m35 après électrisation.

Le 13 février, il lit à 0m33 avant l'électrisation, et à 0m35 après.

On le voit, l'amélioration a été graduellement croissante : l'observation détaillée, que j'abrège ici, relate l'accroissement successif de l'acuïté. Au début du traitement, les verres convexes ne produisaient aucune amélioration, mais arrivé à cette période, au 19 février, un verre convexe n° 5 améliore notablement la vision.

Le 19 février, avec un verre + 5, l'œil gauche lit à 0m20 le n° 7 de Jæger avant l'électrisation, et à 0m24 après.

A partir de cette époque, le malade est un peu abandonné à lui-même, il ne revient que de temps en temps pour soumettre son œil aux courants continus ; mais il a soin chez lui d'exercer sa vue. Au bout de peu de temps, la vision binoculaire est rétablie au moyen du verre + 5. J'ai souvent eu occasion de revoir ce malade depuis cette époque, il reste toujours une hypermétropie de 1/7 ou 1/9 ; mais l'acuïté est redevenue normale.

Chez les jeunes enfants de huit à douze ans, ce défaut d'acuïté n'est pas rare et on peut le corriger fort aisément par les courants continus.

On arriverait, je pense, dans la grande majorité des cas, à un résultat aussi satisfaisant par l'usage des verres convexes, mais assurément ce traitement exigerait de la part du malade une attention soutenue et une patience beaucoup plus grande. Car, c'est par un exercice quotidien et méthodiquement gradué qu'on pourrait réveiller le sens de la vision.

Voici un cas cependant dans lequel l'emploi des verres convexes a été insuffisant :

Observation

M. B..., 15 ans, 17, rue St-Fiacre, est fils et frère de strabique. Depuis longtemps il s'est aperçu que la vision du côté droit est extrêmement faible, cependant il ne louche pas.

C'est à peine s'il distingue, au 23 mars 1874, les caractères numéro 100 de l'échelle de Giraud-Teulon. Lorsqu'on cherche à lui faire assembler les lettres pour épeler un mot, cela lui est impossible, parce qu'il y a des lettres dans le mot qui lui échappent. Ainsi dans le mot *sont*, il épellera *s*, *n*, *t*, ou bien *s*, *o*, *t*, sans pouvoir distinguer dans le premier cas l'*o* et dans le second l'*n*; pour un mot plus long, la complication est encore plus grande : aucun verre ne peut corriger ce défaut.

Il est soumis aux courants continus une fois par semaine et le champ de la vision, qui était fortement altéré par places, se rétablit peu à peu, ce qui permet au malade d'épeler les mots. Mais la parésie rétinienne n'a pu être entièrement guérie comme dans les cas précédents.

En terminant l'exposition de l'action des courants continus à dose fractionnée sur les atrophies vasculaires commençantes du nerf optique, je veux relater la fin de l'observation du nommé R..., qui, on se le rappelle, au sortir de l'Hôtel-Dieu, après un traitement par les courants continus permanents, durant vingt jours et vingt nuits consécutifs, entra à la clinique le 11 janvier 1875, où, deux fois par semaine seulement et durant quatre à cinq minutes pour chaque œil, il fut soumis aux courants continus.

Le 11 janvier, après examen, le malade est soumis au régime altérant : iodure de potassium, pilules de Sédillot.

Le 14, aucune modification : le malade est soumis au courant pour la première fois, température avant l'électrisation.

T. O. D. = 34°; T. O. G. = 34°2.

Après électrisation :

T. O. D. = 34°2; T. O. G. = 34°4.

18 janvier, le malade accuse une amélioration sensible dans l'œil gauche; il lit à 1m10 de cet œil le n° 75 de Giraud-Teulon, de l'œil droit, à 0,60, il épelle le n° 200.

Avant l'électrisation :

T. O. D. = 35°15; T. O. G. = 35°17.

Après électrisation :

T. O. D. = 35°45; T. O. G. = 35°55.

21 janvier, le malade se présente à la clinique pour la quatrième fois, il a distingué l'heure à sa montre et a pu compter à la minute le temps qu'il a mis à se rendre à la clinique. De l'œil gauche, lit à 1m30 le numéro 40 de Giraud-Teulon, et de l'œil droit, lit le numéro 200 à 0m60. Après le passage du courant, l'œil lit couramment le numéro 30 à 1 mètre ; l'œil droit ne semble pas avoir gagné.

Avant l'électrisation :

T. O. D. = 34°5 T. O. G. = 35°1.

Après électrisation :

T. O. D. = 34°9 T. O. G. = 34°9.

On se souvient de l'action des courants continus sur la sécrétion des humeurs de l'œil. Mes expériences ont établi que chez le lapin, sous l'influence d'un courant prolongé, l'humeur aqueuse et le corps vitré même, diminuent de quantité dans l'œil sain. Cette notion trouve son application dans l'état pathologique de l'hypersécrétion, de l'une ou de l'autre, ou de ces deux humeurs. Telles sont par exemple les irido-choroïdites avec troubles hyhaloïdiens et les affections glaucomateuses. Nous avons eu déjà, en plusieurs circonstances, occasion, à la clinique, d'obtenir des résultats vraiment surprenants dans les cas de glaucome confirmé. Dans la lecture faite à l'Académie de médecine, par M. Lefort, il est signalé des cas de guérison de cécité dus à l'opacité du corps vitré. Le diagnostic n'est pas autrement précisé, mais il paraît évident, bien que le diagnostic n'ait pu être posé d'une façon définitive, par suite de l'impossibilité où l'on se trouvait d'éclairer le fond de l'œil, qu'il s'agissait encore là d'irido-choroïdite ou de glaucome. Mais le point sur lequel je ne suis pas d'accord avec M. Lefort, c'est celui de l'interprétation. Pour lui le courant excitant l'action du nerf optique agirait sur la calorification, la nutrition et le fonctionnement de l'organe, phénomènes de l'innervation. Pour moi les courants continus agiraient dans les affections glaucomateuses sur la sécrétion de la séreuse irido-choroïdienne ; et je crois l'avoir démontré d'une façon indiscutable chez les animaux, dans les expériences où la masse des humeurs a tellement diminué par

application des courants continus, que l'on peut toucher le cristallin en déprimant la cornée. Je citerai deux observations qui montrent tout le parti que l'on peut tirer des courants continus dans la cécité glaucomateuse.

Observation

Glaucome à gauche, trouble du corps vitré, diminution considérable du champ périphérique, perception des gros objets seulement. — Mme B..., 51 ans, 23, rue de la Michodière, ne voit plus à se conduire de l'œil gauche, depuis longtemps déjà. L'œil droit faiblit un peu depuis quelque temps, c'est ce qui décide la malade à venir consulter, le 12 mai 1873. Les débuts des troubles visuels ont été accompagnés de douleurs frontales vives et de congestion vers la tête au dire de la malade. L'œil gauche est dur au toucher et résistant. La pupille est plus dilatée de ce côté que de l'autre.

L'examen à l'ophtalmoscope fait reconnaître dans l'œil gauche un trouble jumenteux du corps vitré, avec corps flottants ; l'œil droit présente seulement une très légère dépression de la papille. Le régime prescrit est : purgatif et courants continus.

Le 16 mai, depuis l'application des courants continus, le voile qui existait dans l'œil gauche, la lourdeur qui occupait le côté correspondant de la tête, ont sensiblement diminué.

Le 30 juillet, en fermant l'œil droit, la malade peut se conduire de l'œil gauche, mais le jour seulement.

Le 20 août, à trois pieds, la malade distingue les doigts et les détails de la main.

Le 20 septembre, la malade voit bien lorsque le jour est net, la pupille a repris sa dimension physiologique et se contracte normalement.

J'ai eu occasion de revoir la malade, l'amélioration s'est soutenue. Le corps vitré est devenu transparent, bien que conservant encore quelques corps flottants; la pupille était encore excavée, mais à un faible degré.

Assurément la relation de ce fait frappera beaucoup les esprits sérieux, mais on pourrait faire quelques objections, dire : que puisque l'affection glaucomateuse ne s'est pas développée du côté droit, il aurait pu arriver qu'elle diminuât elle-même du côté gauche, et que, par conséquent, l'amélioration pourrait être expliquée par la nature même des choses. Ce n'est point mon avis et j'objecterai d'abord qu'on voit bien rarement rétrocéder une affection glaucomateuse aussi nettement caractérisée; je ferai remarquer ensuite que l'amélioration était si manifeste après chaque électrisation, que la malade déclarait avoir pu, chaque fois qu'elle sortait de la clinique, faire ce qu'elle ne faisait point avant. Enfin, comme dernière preuve, je citerai l'observation suivante dans laquelle aucun des symptômes du glaucome n'ont manqué.

Observation

Glaucome double opéré par pupille artificielle depuis longtemps sans résultats; à droite, cécité de ce côté; accès aigu de l'œil gauche, opération. Hémorrhagie consécutive de la chambre antérieure, application des courants continus, guérison.

Mme B..., 33 ans, couturière, rue de Sèvres, 105, se présente à la clinique, le 21 octobre 1874; au mois de mai précédent, la malade a été opérée de l'œil droit par un de nos confrères et amis, oculiste distingué, d'une pupille artificielle pour un glaucome caractérisé.

A la suite de cette opération, aucune amélioration durable ne s'est manifestée; au contraire, la vue a été peu à peu s'éteignant; aujourd'hui, le malade ne distingue plus que le jour des ténèbres. L'œil gauche est pris depuis quelque temps de douleurs analogues à celles qui ont marqué le début de l'affection de l'œil droit. En même temps, l'acuïté et le champ périphérique ont considérablement diminué. La malade peut compter les doigts à quatre pieds et demi. Elle vient consulter, dit-elle, non pour l'œil droit, qui est perdu depuis plus

de cinq mois, mais pour l'œil gauche, qui est fortement menacé ; cependant elle ne consentira, dit-elle, à aucune opération. L'examen ophtalmoscopique fait reconnaître dans l'œil droit un trouble du corps vitré qui masque la pupille et dans l'œil gauche une excavation glaucomateuse de la pupille, quelques synéchies postérieures obstruent les deux pupilles. Traitement antiphlogistique et courants continus.

Le 26 octobre, de l'œil droit, la malade compte les doigts à un pied et demi ; de l'œil gauche, à un mètre, lit le numéro 30 de Giraud-Teulon.

Le 30 octobre, elle compte de l'œil droit les doigts et reconnaît la forme des bagues. A l'ophtalmoscope on commence à apercevoir l'image rosée du fond de l'œil, sans toutefois que l'on puisse distinguer les détails de la rétine, mais on reconnaît l'existence d'une grande quantité de corps flottants dans l'hyaloïde ; à gauche, excavation de la pupille.

Le 4 novembre, lit de l'œil droit, à un pied, le numéro 75 de Giraud-Teulon.

Le 11 novembre, la vue est encore améliorée du côté droit, mais des douleurs circumorbitaires du côté gauche sont survenues depuis la veille, je pratique une paracentèse de la chambre antérieure de ce côté, faute de pouvoir décider la malade à supporter l'iridectomie.

Le 19 novembre, les douleurs persistent.

Le 2 décembre, les douleurs sont toujours vives à gauche. L'œil est dur et tendu ; l'amélioration a continué dans l'œil droit ; il lit le numéro 16 de Jæger. En présence de ces souffrances réitérées ; la malade consent à subir l'iridectomie ; je la pratique largement dans l'hémisphère supérieur. Pendant les premiers jours qui suivent l'opération, l'électrisation est suspendue.

Le 9 décembre, la malade, qui n'avait pas souffert depuis l'opération du côté gauche, est reprise de ses douleurs.

Le 10 décembre, hémorrhagie dans la chambre antérieure, persistance des douleurs, paracentèse.

Au bout de huit jours environ, la chambre antérieure est redevenue tout à fait libre. La malade peut reprendre ses

séances d'électrisation. Depuis cette époque, la vue n'a cessé de s'améliorer.

Au 13 janvier, l'acuïté visuelle est sensiblement égale des deux côtés, la malade déclare reconnaître les fils des étoffes, mais ne pouvoir encore enfiler les aiguilles.

Avant l'électrisation :

T. O. D. = 35°45 T. O. G. = 36°7.

Après l'électrisation :

T. O. D. = 35°9 T. O. G. = 36°9.

CONCLUSIONS

De tout ce travail, il résulte que les courants continus appliqués aux affections profondes de l'œil, peuvent être d'un très grand secours en thérapeutique. Des faits positifs, consciencieusement observés, établissent que les courants continus agissent sur la circulation du centre encéphalique et sur la circulation du globe oculaire; ils démontrent également qu'ils agissent puissamment sur la sécrétion des humeurs de l'œil. Dans tous les cas où il s'agira d'activer la circulation rétino-choroïdienne, de réveiller l'excitabilité nerveuse de la rétine, de modifier la sécrétion du corps vitré, on pourra, avec confiance, s'adresser aux courants continus. C'est à ce titre que les atrophies au début du nerf optique, les glaucomes et les irido-choroïdites chroniques relèvent essentiellement des courants continus.

Comment convient-il d'appliquer ces derniers? Faut-il, ainsi qu'ont coutume de le faire la plupart des médecins, avoir recours à un grand nombre d'éléments associés en tension; les 20, 30, 60, 80 éléments dont se composent certains appareils électriques sont-ils nécessaires? Ne sont-ils même pas nuisibles? Ma pratique répond à la plupart de ces questions. Les grands résultats thérapeutiques que j'ai obtenus sont dus, ainsi que je l'ai expliqué précédemment, à 4, 6 ou 8 éléments Leclanché de moyenne dimension. Chaque fois que j'ai voulu tenter d'appliquer un plus grand nombre d'é-

léments, j'ai toujours vu les malades accuser des troubles cérébraux et ne pas ressentir consécutivement d'amélioration plus marquée. Je considère donc, avec M. Duchenne (de Boulogne), comme dangereux, les courants provenant de l'association d'un grand nombre de couples appliqués dans le voisinage de l'encéphale.

Etant admis qu'on ne doit recourir qu'à un très petit nombre d'éléments, faut-il que les courants qui en résultent aient une action permanente sur l'économie, ainsi que le propose M. Lefort, ou doivent-ils être de courte durée? Comme plus haut, je tirerai mes conclusions de l'observation des faits que j'ai relatés dans ce travail. Des courants électriques descendants, appliqués quatre à cinq minutes dans le voisinage de l'œil, deux fois ou même une fois par semaine et quelquefois moins souvent encore, ont été, entre mes mains, suffisants pour obtenir les guérisons que j'ai rapportées dans des cas de cécité confirmée.

Les conclusions sont désormais faciles à tirer: les courants permanents sont au moins inutiles; ils peuvent même être dangereux : 1° en produisant des cicatrices indélébiles qui contrarient vivement les malades, témoin ce malade dont l'histoire se trouve rapportée dans le traité d'électricité localisée de M. Duchenne (de Boulogne), et qui avait voué une haine implacable à son médecin, à cause des cicatrices que présentait son front soumis aux courants continus, dans le but de guérir une affection cérébrale ; 2° ils peuvent être dangereux en produisant vers le cerveau des phénomènes congestifs caractérisés par des bourdonnements dans les oreilles, de la constriction dans les tempes comme chez le malade dont nous avons rapporté l'observation qui, soumis pendant vingt jours et vingt nuits aux courants continus permanents, n'en retira aucun bon résultat au point de vue de la vision, tandis qu'il ressentit une amélioration marquée et soutenue dans l'acuïté visuelle dès les premières applications des courants continus faibles et à dose fractionnée, suivant la désignation que je propose de leur donner.

J'ai exposé, dans ce travail, l'état de mes connaissances sur

ce sujet, l'avenir apprendra peut-être que les courants continus sont encore applicables à la thérapeutique d'une foule d'autres lésions. Je dois dire cependant que, contrairement aux assertions de quelques praticiens, malgré mes recherches, je n'ai jamais pu obtenir aucune modification sérieuse dans les cas de cataracte confirmée. La voie est aujourd'hui ouverte, les premiers jalons de cette route nouvelle sont posés, elle invite tous les observateurs à l'explorer.

Ce travail, écrit il y a huit ans, n'était point destiné à la publicité, avant qu'il fut complété d'une foule d'autres recherches interrompues par les exigences de la clientèle. S'il voit le jour, c'est grâce à la bienveillance de mon excellent confrère et ami le docteur Carré, qui m'a vivement sollicité pour tirer cet ouvrage de l'oubli. Je remercie mon savant ami de ses encouragements.

Je viens de relire ce travail et je n'y veux rien changer, parce que j'aurais aujourd'hui beaucoup d'autres faits à ajouter à ceux que j'ai relatés et aussi peut-être des appréciations à modifier. Je livre donc mon manuscrit à l'impression sans y apporter de modification; toutefois, j'y ajoute deux lignes pour signaler le travail de M. Giraud-Teulon sur l'application des courants continus, dont beaucoup de conclusions, conformes aux miennes, donnent une certaine valeur à mes recherches.

Dr Gillet de Grandmont.

BIBLIOGRAPHIE

Fibro-chondrome ou enchondrome hétéroplastique de Virchow, développé dans le bord sclérotico-cornéen chez un enfant de neuf mois. Extirpation avec succès, par le Dr José Gastaldo. — Dans un intéressant article de la *Revista de la oftalmogia practica*, l'auteur rapporte un cas très rare, comme il le dit avec raison, de ce genre de tumeur, développé sur la sclérotique. Ces tumeurs, qui ont été observées par Velpeau et Broca dans la mamelle, sont considérées comme bénignes.

Cette tumeur était située à l'angle externe droit, mesurait 6 à 7 millimètres de diamètre; elle était dure, blanche, d'une forme ovoïde et s'avançait à 2 millimètres sur la cornée. L'opération a été faite avec un résultat tout à fait satisfaisant; la plaie s'est cicatrisée sans aucune complication.

Dr Galezowski.

Des lésions du fond de l'œil dans le cours de la fièvre typhoïde, par le Dr Oglesby. — La papille avait l'apparence de la névrite subaiguë; cependant, pendant la maladie, on n'avait noté aucune diminution de l'acuïté visuelle; la couleur de la papille était d'un rouge brunâtre, ses contours parfaitement nets. Chez les malades qui ont de l'amblyopie typhoïdique, on observe les signes d'œdème de la face, alors même qu'il n'existe pas d'albumine dans les urines. Ces lésions du disque oculaire ont généralement une marche progressive et aboutissent souvent à l'atrophie. Ces altérations, d'origine dothiérentérique, diffèrent donc de celles qu'on observe dans les méningites. (*Brain*, I, V, p. 2.)

Gliome ossifiant de la rétine, par Santos Fernandez. — Il s'agit d'un enfant de couleur, âgé d'un an, bien constitué, sans aucune manifestation diathésique. D'après la mère, l'enfant a les yeux malades depuis les premiers jours après sa naissance. Il existait, sur l'œil gauche, une tache jaunâtre; l'œil paraissait plus volumineux; la cornée adhérait à l'iris.

L'énucléation de l'œil, proposée par l'auteur, fut d'abord refusée, puis acceptée sept mois plus tard. L'opérateur détruisit avec le thermocautère tous les mamelons néoplasiques existant sur la surface d'implantation de la tumeur oculaire. L'enfant succomba trois mois après l'opération, en présentant un nombre considérable

de petites grosseurs sur tout le corps : une de ces tumeurs avait amené la fonte de l'œil droit.

Voici les résultats de l'examen de la tumeur oculaire enlevée : la tumeur, de forme ovoïde, mesure 5 centimètres dans le sens du plus grand axe, 3 à 4 centimètres dans l'axe transversal. Elle est molle, de teinte blanc jaunâtre, avec reflets rougeâtres. La cornée et la conjonctivite, bien qu'atteintes par la dégénérescence, sont encore reconnaissables. En pratiquant à la tumeur une incision verticale, dans le sens antéro-postérieur, on reconnaît que la surface de section laisse distinguer le cristallin dégénéré ; la choroïde représentée par une circonférence de couleur noire, d'un centimètre et demi de diamètre ; la sclérotique dont certaines portions sont déjà envahies par la dégénérescence. Au centre, et enveloppé par la choroïde, on trouve un corps dur, de forme irrégulièrement cubique, de consistance très forte, tenant la place du corps vitré, et d'un aspect comparable à celui d'une formation osseuse.

L'examen histologique de la tumeur fait reconnaître : 1° des cellules rondes embryonnaires, mesurant de 6 à 8 millimètres de diamètre, finement granuleuses, avec un gros noyau et très peu de protoplasma, corrolées facilement par le carmin, lequel se fixe de préférence sur le nucléole ; 2° des cellules analogues aux précédentes, émettant une, deux ou trois expansions sous forme de fibrilles ténues et granuleuses ; 3° de la substance amorphe également granuleuse et qui se confond avec les fibrilles diversement entrecroisées.

Des coupes faites en diverses directions, démontrent que la tumeur est constituée par les éléments précédents retenus en nombre considérable, dans un lacis de tissu fibrillaire et de substance amorphe. Le tissu fibreux est plus abondant dans la moitié antérieure de la tumeur. La nature des éléments constitutifs de la tumeur et leur agencement, analogues à ce qu'on rencontre dans la névroglie, justifient le diagnostic de glioma.

La substance ostéiforme centrale est formée de couches alternantes, dures et molles. Ces dernières seules contiennent les éléments embryonnaires du glioma. La substance dure traitée par la glycérine neutre, a laissé échapper des bulles de gaz qui sont devenues plus abondantes encore sous l'action des acides. L'ébullition dans l'acide chlorhydrique a permis d'isoler des éléments ayant résisté à l'action de ce réactif.

Un fragment de la substance dure a été mis à macérer, pendant plusieurs jours, dans l'acide picrique pour le décalcifier. En traitant le résidu par le carmin, on a constaté avec des objectifs de faible puissance, deux colorations distinctes : des trabécules de teinte orangée et des îlots de couleur de carmin limités par les pré-

cédents. Les îlots vus à un plus fort grossissement étaient exclusivement composés d'éléments embryonnaires. Les trabécules étaient constituées par du tissu conjonctif en voie d'ossification et par des éléments cellulaires. Ces derniers sont des cellules médullaires ou gliomateuses; des cellules pigmentaires de la choroïde, des ostéoplastes caractérisés par leur forme, leur coloration, leur aspect ramifié, leur résistance à l'ébullition dans l'acide chlorhydrique, leur réfringence. (*Courrier médical*, 1883, n° 1. — *Revue clinique d'oculistique*, juin 1883.)

Traitement de la conjonctivite granuleuse par le jecquirity. — M. Badal, dans une des dernières séances de la Société de médecine de Bordeaux, a fait part des expériences entreprises par moi à l'hôpital Saint-André pour le traitement de la conjonctivite granuleuse. On sait que M. de Wecker a récemment introduit dans la pratique un médicament employé depuis longtemps au Brésil et qu'on nomme le *jecquirity*. C'est surtout contre les granulations que cet agent a été employé; mais l'enthousiasme qui a accueilli son apparition, s'est un peu refroidi aujourd'hui, en présence non seulement des insuccès, mais encore de véritables désordres survenus par son emploi. Avant lui, on avait conseillé pas mal de médications. En Belgique même, on inocule encore du pus blennorrhagique à certains granuleux, et on observe quelquefois par ce moyen la perte de l'œil.

A Bordeaux, où sur 100 nouveaux malades qui se présentent à ma consultation, il y a au moins 10 granuleux, il était naturel d'essayer du nouveau remède dans cette maladie interminable. — Je n'attendais qu'une occasion, qui m'a été offerte par un étudiant en médecine de Toulouse, ayant vu lui-même expérimenter les graines de jecquirity dans le service de M. Terson. Ce sont des graines rouges, très dures, offrant à une extrémité un petit point noir. On en prend vingt-cinq; on les décortique, on les concasse et on les fait macérer vingt-quatre heures à froid dans 500 grammes d'eau. Le liquide obtenu est blanchâtre. On pratique des badigeonnages à douze heures d'intervalle; dès le deuxième ou le troisième, il se manifeste une inflammation des paupières caractérisée par une sécrétion séro-muqueuse plutôt que purulente; la conjonctive se recouvre d'un véritable enduit croupal et la résolution se fait au huitième jour environ, époque à laquelle les malades commencent à se sentir souvent mieux. Chez nos granuleux, les résultats ont été assez satisfaisants, les autres négatifs, quelques-uns mauvais; mais il n'existe pas d'action spéciale à proprement parler. J'ai porté alors mon attention sur la cantharidine, dont j'ai fait faire une solution au millième dans l'éther acétique, pour voir si j'arri-

verais au même résultat. Un seul badigeonnage de cette substance produit de la vésication sur la face cutanée des paupières et un enduit croupal sur la conjonctive. Pour éviter la vésication, j'ai fait préparer une solution de cantharidine au centième dans l'eau de la glycérine. Je pensais, en effet, que l'éther acétique devait avoir par lui-même une action assez caustique. J'ai obtenu avec cette dernière formule les mêmes effets qu'avec le jecquitiry. J'ajouterai, à la charge de ce dernier, qu'il a produit chez un de nos malades une ulcération de la cornée, chez un autre il a accru un pannus déjà considérable. Avec la cantharidine on s'expose aux mêmes accidents. En somme il n'y a pas là une action purement spécifique. Cette médication réussira dans la vraie granulation, mais non chez tous les granuleux, qui sont loin de se ressembler entre eux. La vieille médication nous réussit aussi bien.

M. Armaignac. Depuis quelques mois il n'est question dans les journaux d'ophtalmologie que du jecquitiry. Tous les médecins spécialistes, non seulement de Paris, mais encore de la province et de l'étranger, ont voulu se rendre compte de ce médicament, qu'on disait doué de propriétés merveilleuses contre les granulations des paupières, les pannus granuleux et même les ulcérations de la cornée. Depuis la première fois qu'il a été question du jecquirity et que j'ai publié dans mon journal les premières observations de de Wecker, j'ai suivi dans la presse tout ce qui a été écrit à ce sujet, et, comme M. Badal, je dois dire qu'à l'enthousiasme du premier moment a succédé une réaction amenée par l'observation clinique individuelle des divers expérimentateurs. Il a fallu en rabattre beaucoup des promesses de notre savant confrère de Paris, et maintenant que les observations publiées atteignent déjà le chiffre de plusieurs centaines, il est permis d'être à peu près fixé sur la valeur thérapeutique du jecquirity. Ce médicament n'est pas un spécifique contre les granulations, mais il peut rendre de grands services dans l'ophtalmie granuleuse et surtout dans le trachome, le pannus et le leucome. S'il ne guérit pas toujours les granulations, il les fait souvent disparaître, et les observations les moins enthousiastes et les plus dignes de foi en ont déjà été souvent témoins.

Pour moi, je n'ai encore qu'une expérience personnelle très limitée, et les deux malades chez lesquels j'ai employé le jecquirity étant encore en traitement, je ne puis donner le résultat définitif. La première malade est une dame aveugle depuis cinq ans, à la suite d'un leucome total des deux cornées avec buphtalmos à l'œil droit survenu à la suite d'une grossesse, mais sur la nature duquel je n'ai pu avoir des renseignements précis. Il n'y a jamais eu de granulations et les conjonctives sont saines. Cette dame a été soignée

à Paris et en province par divers oculistes et a été soumise à tous les traitements connus, mais sans obtenir le moindre résultat. J'ai fait chez elle, à trois reprises différentes, des lotions avec l'infusion de jecquitiry, et chaque fois j'ai produit une vascularisation très notable des cornées, vascularisation qui a duré seulement cinq ou six jours et a disparu avec la suppuration de la conjonctive, mais en laissant, disséminées sur les cornées, quelques places moins opaques qu'auparavant. Les lotions de jecquirity ont été faites à dix jours d'intervalle, et chaque fois pendant trois jours et deux ou trois fois par jour. L'œil droit, atteint de buphtalmos et très dur, a considérablement diminué de volume et a maintenant une tension à peu près normale.

Le second malade chez lequel j'ai fait usage du jecquirity était atteint aux deux yeux de conjonctivite granuleuse assez aiguë, entretenue par un trachome très épais, bourgeonnant et offrant l'aspect d'une mûre. N'ayant commencé le traitement qu'il y a trois jours, je ne puis encore rien dire du résultat.

Quant à l'assimilation de la conjonctivite jecquirytique avec la conjonctivite cantharidienne que M. Badal croit devoir faire, je la crois plus que hasardée : en effet, la cantharide agit comme vésicant violent, tandis que la macération de la plante brésilienne est complètement dépourvue, non seulement de causticité, mais même de toute action irritante immédiate. Elle agit donc d'une autre façon, sur laquelle on n'est pas encore fixé, bien que MM. Pasteur et de Wecker aient signalé dans ce liquide la présence d'un microbe soi-disant analogue à celui de la conjonctivite purulente.

Je me sers depuis longtemps, à l'exemple de mon ancien maître, M. Sichel, de teinture de cantharide officinale, pour toucher les leucomes et les taies de la cornée. Bien que ce pansement soit fait la plupart du temps par la famille des malades et qu'une certaine quantité de liquide touche forcément la conjonctive palpébrale, je n'ai jamais observé de conjonctive cantharidienne consécutive. La cantharidine, douée, comme on sait, de propriétés extrêmement irritantes et produisant la vésication à dose infiniment faible, me semble peu propre à servir de succédané au jecquirity.

M. Segay. On ne saurait trop louer MM. les oculistes de leurs efforts pour soulager les granuleux, malades si dignes de toute pitié. Aussi, suis-je étonné d'entendre dire à M. Badal qu'il vaut mieux revenir à l'ancienne méthode, qui guérirait, d'après lui, sûrement, mais lentement. Je demanderai par la même occasion à notre collègue quelle est son opinion sur l'étiologie de la granulation.

M. Badal. La teinture de cantharide est connue depuis long-

temps. On l'employait à Paris dans les services d'oculistique, entre autres chez M. Sichel, à titre d'irritant léger; mais on s'efforçait de ne pas avoir d'inflammation trop vive. La solution de cantharidine agit d'une façon toute différente. — J'ai employé la cantharidine contre les taies de la cornée, la cantharidine contre les granulations, où elle agit d'une façon identique au jecquirity, bien que celui-ci ne soit point caustique. Il faut bien dire qu'à la vérité nous ne guérissons pas les granulations. Nous les améliorons simplement. — Comment, en effet, modifier un tissu cicatriciel dans lequel il n'y a même plus de granulations? Comment combattre le trachome, véritable période ultime de ces ophtalmies granuleuses, où le cartilage tarse est déformé, où il existe un trichiasis des plus rebelles? On peut éliminer des granulations qui existent, on peut faire disparaître des aspérités, mais on ne peut régénérer une conjonctive qui n'existe pour ainsi dire plus. Les malades ne nous quittent jamais tout à fait guéris; quand ils peuvent reprendre leur travail, ils s'en vont. Quant à l'opacité des cornées et à la sensation de frottement, elles disparaissent très bien par l'emploi tous les jours ou tous les deux jours d'un cristal de sulfate de cuivre. Quelquefois on est obligé de faire le débridement des paupières. On pratique également avec succès une véritable tonsure de la conjonctive autour de la cornée.

M. Segay. On devrait prévenir la population de prendre plus de soin de ses intérêts. C'est la négligence qui amène toutes ces ophtalmies granuleuses. On a d'abord un simple catarrhe de la conjonctive; on se lave avec de l'eau froide, qui est un irritant nouveau, et on ne va consulter le spécialiste que lorsque la surface de la conjonctive présente des granulations très difficiles à guérir.

M. Badal. La conjonctivite granuleuse s'observe surtout chez les pauvres, qui ne tiennent pas grand compte en général des observations hygiéniques qui leur sont faites. En dehors de la malpropreté et du manque de soins, il faut considérer les conditions climatériques dans lesquelles se trouvent les sujets. Ainsi, au-dessus d'une certaine altitude, en Auvergne, par exemple, la granulation n'existe pas.

M. Armaignac. On ne saurait trop insister sur ce fait que la granulation est une maladie bien spéciale et essentiellement contagieuse, comme j'ai pu encore le vérifier ces jours-ci (*Journal de médecine de Bordeaux*, 8 juillet 1883).

Zona ophtalmique gangréneux, compliqué de paralysie faciale, par le Dr Lasalle. — Dans le cas rapporté par l'auteur, l'éruption a été précédée de très fortes douleurs dans toutes les branches de la cinquième paire.

L'éruption gangréneuse s'est déclarée dans toute la région du zona, et il y a eu en outre une irritation du tégument du côté opposé du zona. Il y a eu ensuite œdème considérable dans le derme et une desquamation épidermique accompagnés d'une adénite sous-maxillaire. Toutes les pustules du zona ont amené un sphacèle de la peau par îlots et des cicatrices larges vicieuses.

A partir du 20me jour de la maladie, on a vu apparaître une paralysie faciale incomplète, ne s'étendant pas ni au voile du palais ni à la langue. L'auteur croit que la paralysie faciale est survenue à la suite d'un refroidissement dans la salle où était le malade couché, et que le zona lui-même était dû au refroidissement (*Archives de physiologie*, janvier 1882).

Hygiène oculaire des écoles. — M. NORDENSON rapporte d'intéressantes observations faites sur la vue des élèves de l'école alsacienne, à Paris. Il a mesuré, chez ces 226 enfants, la myopie, l'astigmatisme (courbure irrégulière) de la cornée, du cristallin, la distance à laquelle chaque élève peut lire des caractères déterminés, etc.

Voici les points les plus saillants de cette étude :

En premier lieu, sur 226 élèves, 33, soit 14,6 0/0, étaient myopes, et la proportion d'enfants atteints de cette infirmité va en croissant avec l'âge. Ce fait semble confirmer la théorie suivant laquelle la myopie n'est pas héréditaire, mais résulte d'efforts prématurés des organes de l'accommodation. A ce point de vue, on ne saurait trop insister pour que les enfants ne commencent pas à lire de trop bonne heure, et pour que les livres scolaires du premier âge soient imprimés en gros caractères; autrement l'instruction obligatoire serait la myopie obligatoire.

Mais il y a une autre cause de myopie à laquelle je ne vois pas bien quel remède on pourrait opposer.

On sait, ou plutôt on ne sait généralement pas, que l'infirmité oculaire la plus répandue et la plus souvent ignorée, c'est l'*astigmatisme*, c'est-à-dire une irrégularité dans la courbure des surfaces réfringentes de l'œil, qui sont la cornée et le cristallin. Or, à la suite de recherches faites avec son ophtalmomètre et son optomètre, le Dr Javal a constaté qu'un astigmate, même d'un degré assez prononcé, pouvait très bien ne pas s'apercevoir de cette infirmité pendant la jeunesse. Cette observation a été complètement confirmée par M. Nordenson à l'école alsacienne. Le fait s'explique de la manière suivante :

De même que le cristallin se bombe ou se creuse pour faciliter l'accommodation de la vue aux diverses distances, de même, par une déformation dysymétrique, ce petit organe remédie de lui-

même à l'astigmatisme de la cornée, tant qu'il conserve une élasticité suffisante, c'est-à-dire jusque vers l'âge de 35 à 40 ans. Mais ce résultat ne peut être obtenu qu'au moyen d'efforts incessants qui fatiguent le petit muscle ciliaire et qui peuvent aller jusqu'à la détérioration partielle ou complète de l'organe.

C'est ainsi que M. Nordenson a trouvé de l'astigmatisme chez tous les élèves myopes. Il est possible de parer au mal en faisant porter à l'enfant des lunettes correctrices de l'astigmatisme cornéen.

On voit l'intérêt considérable qu'il y aurait à soumettre à un examen ophtalmométrique les enfants au moment où ils entrent à l'école. La chose était impossible autrefois, en raison du temps considérable qu'exigeait l'opération. Avec l'ophtalmomètre de Javal et Schlœtz, il est possible d'effectuer rapidement et sûrement toutes les menstruations possibles.

Conclusions. — 1. Conformément à ce qui est dit par Donders, Mauthner, etc., dans les yeux exempts d'astigmatisme, le rayon de courbure est le même pour les deux yeux ; la différence n'est généralement pas mesurable.

2. Chez les enfants exempts d'astigmatisme, en règle générale, l'acuïté visuelle est supérieure à une fois et demie la normale.

3. Chez les emmétropes, neuf sur dix présentent un astigmatisme mesurable. La proportion des astigmates est plus forte encore chez les hypermétropes et surtout chez les myopes.

4. Sur l'ensemble des enfants (226), 69 élèves ont un astigmatisme d'au moins une dioptrie à un œil, c'est-à-dire, suivant nous, assez fort pour avoir mérité d'être signalé aux parents, qui devront recourir aux soins d'un spécialiste, pour peu que des symptômes de myopie on d'asténopie viennent à se manifester.

5. Sur l'ensemble des enfants (226), 4 élèves ont un astigmate supérieur à 1,50 D. et demandent à être pourvus de lunettes sans aucun retard.

6. L'acuïté normale est compatible avec un stigmate cornéen d'au moins une dioptrie et demie, chez les écoliers.

7. Nos observations faites sur les yeux des élèves à l'école alsacienne nous conduisent à admettre, comme une règle générale, le rôle du cristallin dans la correction de l'astigmatisme chez les jeunes gens.

8. Nos observations paraissent confirmer ce fait, annoncé depuis longtemps par M. Javal, que l'astigmatisme prédispose à la myopie : en effet, nous n'avons pas rencontré un seul myope parmi les neuf élèves absolument exempts d'astigmatisme cornéen, tandis que, parmi nos 33 myopes, pas un seul n'avait d'yeux sans astigmatisme (*Revue de thérapeutique médico-chirurgicale*).

Extraction de la cataracte par un lambeau cornéen inférieur, par Siméon SNELL (*British medical Journ.*, janvier 1883).

Sur les cas qui font l'objet de cette relation, le chirurgien n'a employé que trois fois les anesthésiques, attendu qu'il redoute surtout les mouvements involontaires; du reste il pense que l'éther et le chloroforme ont une fâcheuse influence sur le résultat des opérations. Il n'emploie ni écarteurs, ni pinces à fixer le globe. Les doigts de l'opérateur suffisent à élever la paupière supérieure et à immobiliser l'œil. La paupière inférieure est abaissée par un aide. Le malade étant couché, le chirurgien se place derrière lui. Le couteau de de Græfe est tenu de la main droite pour l'œil droit et de la gauche pour l'œil gauche. L'incision est faite au-dessous du centre de la pupille et prolongée en bas directement, puis en avant, de sorte que le sommet du lambeau se trouve environ à la moitié de la ligne qui sépare la pupille du bord inférieur de la cornée. Un kystitome courbe fait la discission de la capsule, et la cataracte est chassée par la curette de caoutchouc. Les masses corticales sont expulsées par de douces pressions exercées sur la cornée au travers des paupières. Le pansement consiste en application de compresses froides maintenues pendant par un bandage léger. Le sixième jour, le malade peut se lever.

Relativement à l'iridectomie, voici quelle est la pratique de M. S. Snell. Si après l'extraction de la cataracte, il y a hernie de l'iris, il en fait l'excision; il la pratique aussi quelquefois avant la discission; mais ne reconnaissant aucune action antiphlogistique à cette opération, il dit qu'elle doit être évitée.

L'auteur s'étend longuement sur les soins de propreté et les pansements. Il estime comme chose indispensable de laver l'œil avec une solution à 2 p. 100 d'acide phénique et de maintenir sur lui une compresse imbibée de ce liquide jusqu'au moment de l'opération. Pour lui les compresses de linge sont préférables aux tampons de ouate. Les instruments doivent être passés à l'alcool, puis essuyés avec un linge imbibé d'une solution d'acide borique à 4 p. 100.

Pour expliquer son retour au lambeau inférieur, l'auteur s'appuie sur ces considérations : à savoir que pour cette section cornéenne il n'est point d'écarteurs ni de pinces à fixer et que la forme du lambeau qu'il adopte donne une porte plus largement ouverte à la sortie du cristallin. Parmi les auteurs qui ont préconisé l'opération par en bas se trouvent Liebreich et Bader; mais le premier fait la ponction et la contre-ponction dans la sclérotique; le second au contraire la pratique bien dans la cornée; mais le lambeau diffère par sa forme de celui de M. Snell. La curette qui peut servir au dé-

gagement du cristallin est en platine, manche et lame, afin de pouvoir être passée dans la flamme d'une lampe à alcool.

La statistique classe ainsi les cent vingt-et-un cas : trente-et-une opérations ont été pratiquées sur les deux yeux, mais quatre malades seulement ont été opérés des deux yeux dans la même séance. Les opérés avaient tous de soixante à soixante-dix ans, ils se composaient de soixante-dix hommes et de cinquante femmes. Dans cinquante-cinq cas, l'iridectomie fut faite pendant l'opération et jamais avant. Dans onze cas, il y eut perte d'humeur vitrée; dans quatre cas l'emploi de la curette fut nécessaire. Douze cas exigèrent une opération ultérieure. Une seule fois il y eut prolapsus de l'iris, l'opération fut manquée huit fois. Dans trois cas il y avait atrophie du nerf optique, corps flottants dans l'humeur vitrée et cécité de l'autre œil. Un albinos fut opéré des deux yeux. L'ésérine n'a été employée que dans un ou deux cas pendant l'opération (*British med. Journ.*, et *Journ. de médecine de Paris*, juillet 1883).

Dr Gillet de Grandmont.

Appareil d'écriture pour les aveugles, par Jacquemin-Molez (de Reims). — Cet appareil se compose de deux châssis superposés; celui du fond est destiné à recevoir le papier et l'autre à le maintenir. Sur les côtés du cadre intérieur existe une crémaillère dont les entailles, espacées selon la largeur des lignes, reçoivent un fil conducteur qui sert de guide à la main, l'obligeant à écrire en droite ligne; un petit anneau mobile qui glisse sur ce fil, permet à l'écrivain de s'arrêter à volonté et de continuer sans difficulté la ligne commencée. On place le guide sur la première ligne et l'on descend successivement, graduellement et mathématiquement jusqu'à la dernière.

Sur chaque côté du cadre supérieur sont placés des petits boutons qui servent de points de repère et indiquent la quantité de lignes à écrire ou écrites. Un double fil de caoutchouc fait pression sur le guide et l'empêche de dévier. La dimension du cadre est pour grand format de papier à lettres. Pour éviter les frais d'un second appareil, l'inventeur a imaginé un cadre proportionné au petit format, qui s'adapte dans le grand avec facilité.

M. Jacquemin-Molez a confié l'exécution de son appareil à un habile mécanicien, M. D. Leroy, qui a contribué intelligemment à sa perfection. Cet appareil ne laisse rien à désirer comme simplicité, solidité et élégance. L'aveugle peut désormais écrire sans avoir recours à un papier spécial.

Les personnes que cette invention intéresserait, peuvent s'adresser à M. Jacquemin-Molez, rue des Capucins, 102, à Reims, qui se mettra complaisamment à leur disposition.

Dilatation des voies lacrymales. — *Annali di ottalmologia*, anno XII, fasc. 1°. Le Dr CESAR FIORE (de Marigliano) rapporte quinze cas de guérison de rétrécissement et occlusion des voies lacrymales obtenus par la dilatation opérée avec son dilatateur.

Il l'a imaginé et fait construire dès l'année 1880. Ce n'est pas autre chose que le dilatateur de Holt pour l'urèthre, judicieusement appliqué au canal nasal.

Il faut reconnaître à l'instrument le grand avantage de pouvoir pratiquer à volonté une dilatation graduelle ou instantanée avec une grande facilité, à l'abri des fausses routes et sans nullement compromettre l'intégrité de la muqueuse et du périoste. Ça nous suffit pour nous rendre compte des heureux résultats qu'il a obtenus sur quinze cas qu'il a traités de la sorte.

Dr PARISOTTI.

Ulcère circiné de la cornée. — *Annali di ottalmologia*, anno XII, fasc. 2°. Le Dr RAMPOLDI (de Pavie) décrit sous ce titre une forme d'ulcération de la cornée qu'il dit bien nécessaire de différencier de l'ulcère herpétique et de l'ulcère rongeant.

L'affection commence par de violentes douleurs periorbitaires intermittentes, larmoiement cuisant, photophobie, dyspepsie. La conjonctive est hypérémique et un chémosis séreux se forme sur le bord inférieur de la cornée. Cet état des prodromes dure deux jours environ, après quoi il apparaît sur un point de la cornée une série de vésicules qui, par leur rangement, peuvent constituer tout de suite ou bien dans un petit espace de temps un anneau complet, au centre duquel la cornée est intacte.

Les vésicules se réunissent et l'anneau alors devient continu, et lorsque l'épithélium est détruit, ce qui ne tarde pas à se faire, il reste une ulcération de la même forme. Une vascularisation existe de la périphérie de la cornée à celle de l'ulcère.

La cicatrisation, qui quelquefois se fait attendre assez longtemps, ne fait pas perdre à la cornée son poli.

Le traitement est le même que pour l'ulcère rongeant.

Dr PARISOTTI.

Traitement de la conjonctivite blennorrhagique avec l'iodoforme, par le Dr GUAITA. —*Annali di ottalmologia*, anno XII, fasc. 2°. Au sixième jour d'une urétrite blennorrhagique, le malade a été pris de conjonctivite de même espèce à l'œil droit et les jours après à l'œil gauche. Avec le même ordre la conjonctivite blenorrahgique, traitée par le nitrate d'argent et les douches de vapeur phéniquée, se changea en diphtéritique dans les deux yeux, bien plus grave dans le droit. On voulut alors tenter l'action de

l'iodoforme qu'on appliqua en bonne quantité trois fois par jour en prenant la précaution qu'il fût parfaitement porphyrisé. Le Dr Guaita désespérait déjà de l'œil droit, où il s'était formé un gros ulcère rongeant de la cornée.

Le traitement fut troublé une fois seulement par des phénomènes d'intoxication, et alors, pour quelques jours, on lui substitua un pansement à la tarlatane et à l'ouate au iodoforme, mais l'application de celui-ci en poudre fut vite reprise.

Les pseudo-membranes disparurent, et tous les phénomènes morbides furent arrêtés dans leur marche. Ce qui reste aujourd'hui est une synéchie antérieure de l'iris à la partie inférieure, mais on pourra très bien faire une pupille artificielle à la partie supérieure où la cornée est parfaitement transparente; un petit leucome dans la cornée gauche. Le Dr Guaita attribue ce résultat vraiment très heureux à la forme de l'application de l'iodoforme, parce que quand pendant le traitement, il a voulu lui substituer quelquefois une pommade (20 p. 100), il a vu les pseudo-membranes reparaître.

Il n'a pu se servir avantageusement de la cumarine pour masquer l'odeur du médicament, parce qu'elle était cause de fortes irritations.

Dr Parisotti.

Le gérant : Germer Baillière.

Motteroz, Adm.-Direct. des Imprimeries réunies, B, Puteaux

GREFFE CONJONCTIVALE

Par le docteur CUIGNET

En juin 1881, je fus consulté par la mère d'un jeune homme de treize ans à l'effet de savoir s'il ne serait pas possible de décoller, de détacher la paupière inférieure de l'œil gauche qui adhérait au bulbe, dans une grande étendue, et de la libérer suffisamment pour qu'elle put se mouvoir indépendamment et recouvrir l'œil.

En effet, cette paupière adhérente par sa partie moyenne à la sclérotique du cul-de-sac inférieur et au tiers inférieur de la cornée ne pouvait plus qu'accompagner les mouvements du bulbe en les gênant, en les limitant de plus en plus. En outre elle s'était un peu renversée en dedans, de manière que les cils de la partie moyenne, éparpillés et déviés, se portaient au nombre de douze à quinze vers la cornée, la touchaient et la traumatisaient de la façon que l'on connaît bien.

D'autre part, cet œil était bridé, en proie à des congestions vasculo-exsudatives, très troublé, très gêné aux lumières et enfin importuné dans toutes les fonctions de mobilité, d'humectation, de sensibilité visuelle.

Cela résultait d'un accident de brûlure survenu trois ou quatre ans auparavant. L'enfant avait reçu un peu de poudre de chaux vive dans le cul-de-sac inférieur, laquelle, s'échauffant et brûlant au contact des larmes, avait détruit la muqueuse bulbo-conjonctivale de tout le cul-de sac inférieur, à sa partie moyenne. La paupière adhérait depuis le fond de son cul-de-sac naturel jusqu'à son bord ciliaire au globe oculaire et n'était libre que dans le cinquième de sa longueur vers l'angle interne et le cinquième vers l'angle externe, de sorte qu'elle était collée à la sclérotique et à la partie inférieure de la cornée dans ses trois cinquièmes médians. La rétraction cicatricielle l'avait peu à peu amenée et élevée au-dessus du

bord inférieur de la cornée qu'elle dépassait de 3 millimètres environ au moyen d'un symblépharon disposé en cicatrice épaisse, courte, résistante, constituant là un ptérygion fibreux, animé de toutes les propriétés, ou plutôt de toutes les défectuosités du ptérygion interne le plus commun.

C'est-à-dire qu'il se congestionnait de temps à autre, se faisait vasculo-exsudatif, se poussait d'un quart ou d'un tiers de millimètre de plus en bordure, avançait de plus en plus et dépassait en un progrès intermittent ses premières limites pour en contracter d'autres plus étendues par envahissement circonférenciel. Cela, en outre de tous les inconvénients de tiraillements, de douleurs, de trouble visuel, de larmoiement, etc.

Cette forte cicatrice était aussi courte que possible, sans aucun passage en dessous, composée d'adhérences plutôt que de fibres.

Il n'y avait évidemment aucun espoir de réussir à libérer les deux parties ainsi unies, c'est-à-dire la paupière et le bulbe, car invinciblement elles se seraient réunies plus intimement encore et dans une plus grande étendue à la suite d'une dissection et d'un écartement momentané, quoiqu'on fît pour rechercher la cicatrisation à l'écart. L'étendue de l'adhérence s'opposait absolument à ce que l'on trouvât, à ce que l'on empruntât sur les côtés les parties de muqueuse soit bulbaire, soit palpébrale, susceptible de recouvrir et d'isoler une des deux surfaces cruentées, encore moins les deux en même temps.

Il n'y avait absolument qu'un procédé à tenter et à suivre : celui de la greffe muqueuse, de la transplantation d'un lambeau de muqueuse pris à un animal propice, porté et attaché sur les surfaces de dissection, soit sur l'une, soit sur les deux, c'est-à-dire sur le revers palpébral d'un côté et sur la sclérotique d'autre part. C'est ce que je fis avec un certain succès, suffisant mais non complet, comme on va le voir, et arrêté par l'impossibilité de faire mieux comme on va le comprendre.

Car la surface d'adhérence était si haute et si large que je

ne devais pas compter d'obtenir une greffe de cette dimension, non seulement parce que le lambeau à prendre et à fixer serait trop large et par conséquent sujet à des gangrènes en divers points, mais aussi parce que la circulation sanguine aurait trop à faire de se rétablir et d'amener des produits plastiques et adhérents entre les surfaces présentées les unes aux autres dans une intention d'adhérence mutuelle. Enfin, il n'était pas sûr que je pusse même me procurer un lambeau assez étendu pour recouvrir les points dénudés et séparés les uns des autres, car on sait que la paroi buccale du lapin n'offre que des portions restreintes en bon état et que la rétraction les diminue encore beaucoup après la dissection. Je devais donc borner mon but et mon entreprise à greffer la partie principale du symblépharon, celle où la paupière s'élevait en adhérence jusqu'au dessus du bord inférieur de la cornée, empiétant même sur celle-ci de 4 à 5 millimètres, et à laisser telles quelles les deux extrémités, interne et externe, où la paupière avait encore un peu de jeu pour s'écarter et pour descendre conformément à sa fonction habituelle.

On m'avait apporté un lapin adolescent, que je croyais plus propre à me fournir un lambeau bien animé à cause des qualités spéciales des tissus à cet âge de grande vitalité et de végétation active. Mais je m'aperçus que je n'aurais que bien juste ce qui m'était nécessaire et je regrettai un moment de ne pas m'être procuré un grand et vigoureux lapin, adulte ou même ayant dépassé l'âge de la plus grande croissance.

Quoiqu'il en soit, pendant que l'on endormait mon jeune malade, je pris à mon lapin, soumis également au collapsus chloroformique, les deux lambeaux formant les côtés muqueux des deux joues, tous deux limités par une bandelette de tissu épithélial à papilles sèches et dures, une bande correspondant à la ligne de jeu entre les arcades dentaires. Il faut rejeter cette bande et disséquer les lambeaux de manière à avoir une muqueuse épaisse de 2 millimètres environ, avec une largeur de 2 centimètres en tous sens. Et encore cette dimension n'est-elle obtenue que grâce à l'extensi-

bilité de cette membrane. Je fis choix du meilleur de ces deux lambeaux.

J'avais alors : 1° à libérer, 2° à fixer.

La libération se fit aisément à coups de ciseaux courbes, en rasant la sclérotique de façon à lui laisser un peu de tissu cellulo-vasculaire et l'attache du muscle droit inférieur, enfin, en sectionnant nettement les bordures du symblépharon et dans l'épaisseur même de son tissu marginal pour la facilité de la suture. J'allai jusqu'au fond du cul-de-sac et j'obtins ainsi 1° une paupière libre et en partie cruentée, épaisse, mobile par son muscle laissé en place ; 2° un cul-de-sac profond comme dans l'état naturel ; 3° une surface palpébrale et une surface scléroticale à vif toutes deux ; 4° enfin des bords nets et épais.

La fixation du lambeau fut opérée par des points de suture. Tout d'abord un aux quatre coins, l'aiguille étant passée de la conjonctive au lambeau et portant un fil dont chaque anse fut nouée sur le revers muqueux. Restait à créer le cul-de-sac ; pour cela les bouts d'un fil furent passés de la muqueuse au lambeau, puis amenés au dehors, à la peau, sur le rebord orbitaire inférieur et noués sur la peau de la région malaire, de telle façon que l'anse de chaque point de suture se trouvait placée au fond du cul-de-sac inférieur, l'une vers l'extrémité interne, l'autre vers l'extrémité externe du cul-de-sac.

Je formai donc six points de suture dont quatre aux angles et deux aux bords du lambeau, de manière à doubler de muqueuse tout le décollement pratiqué à la paupière et sur la sclérotique, et à former un cul-de-sac inférieur.

J'immobilisai et je rafraîchis la localité opérée en maintenant sur elle une compression douce à l'aide d'une petite compresse pliée en plusieurs doubles et d'un bandeau imbibés d'eau fraîche et je couchai le jeune opéré la tête haute.

J'étais fort curieux d'observer et de suivre jour par jour ce qui se passait; mais dès ma première visite, le lendemain, je me gardai d'attirer la paupière de peur de rien déranger à la coaptation. De même les jours suivants; je dus me con-

tenter de juger de ce qui se passait d'après le gonflement des parties, d'après la suppuration et d'après l'odeur. Le gonflement fut médiocre; la suppuration se produisit vers le quatrième jour et resta modérée; quant à l'odeur, qui devait d'après moi m'indiquer le sphacèle du lambeau, elle ne fut pas assez marquée pour que je pusse rien en augurer. Je pensais bien que des portions de mon lambeau se détruiraient; mais étaient-elles grandes ou petites? je ne pus le savoir alors; quant aux fils, ils se détachèrent seuls après avoir coupé les chairs et tombèrent avec le pus. Bref, il me fut impossible de rien voir des détails du travail accompli avant le neuvième ou dixième jour.

A cette époque, je crus pouvoir attirer le bord de la paupière; il était libre, et libre aussi se trouvait un cul-de-sac inférieur, mais peu profond.

Vers le quinzième jour, je pus examiner plus complètement et je constatai que la paupière était libre de toute adhérence avec la sclérotique dans la moitié de son limbe, qu'elle pouvait être attirée en avant en se détachant du bulbe, que le cul-de-sac avait à peu près la moitié de sa profondeur naturelle, que l'épais ptérygion cicatriciel avait disparu, que la cornée et la sclérotique étaient libres en bas, que l'ancienne adhérence de la paupière au bulbe n'existait plus que par ses extrémités internes et externes, mais que partout le bord ciliaire était libre et mobile, et que le leucome ne voilait que la moitié de la pupille.

J'ai revu cet enfant un an après l'opération. L'état local s'était plutôt amélioré, en ce sens que les tissus étaient amincis et dégagés de toute irritation. L'opéré marchait l'œil libre et non gêné. En un mot, le résultat était bon et encourageant pour les entreprises d'autoplastie par emprunt de tissus étrangers, par greffes animales.

Dr Cuignet,

OBSERVATIONS CLINIQUES

Par le docteur MENGIN, de Caen

1° *Glaucome chronique, sympathique, arrêté par l'énucléation de l'autre œil.*

Les exemples de ce genre sont, pensons-nous, très rares; le cas que nous allons citer est le seul que nous ayons rencontré jusqu'à ce jour. La littérature ophtalmologique n'en cite que quelques exemples, et notre ami, le docteur Yvert, les résumant dans son *Traité des blessures du globe de l'œil*, p. 726, dit en terminant : « Force est donc bien, malgré sa rareté, d'admettre la réalité de cette affection ».

Voici l'observation de notre malade :

M. F., soixante-dix ans, s'est toujours très bien porté; actuellement santé très robuste. Il y a trente ans, il reçoit un coup de pierre sur l'œil droit, en souffre violemment pendant environ trois semaines, et, à partir de cette époque, n'a jamais ressenti ni douleur, ni photophobie, ni gêne d'aucune sorte dans cet œil. Le gauche a toujours été excellent; depuis vingt ans, époque de la presbytie, il porte des verres convexes pour lire.

Depuis six mois, la vue de cet œil gauche diminue progressivement et sans qu'il éprouve aucune douleur, aucune souffrance, aucun symptôme autre qu'un affaiblissement de la vision. L'examen subjectif donne les résultats suivants : de loin $S = \frac{4}{10}$, aucun verre n'améliore. De près, avec 2,50 dioptries sphériques biconvexes, le malade lit doucement le n° 5 de l'échelle typographique de Wecker. Toutes les couleurs sont très bien reconnues. Quant au champ visuel, mesuré très exactement, il est en dedans de 40°, en dehors 60°. Extérieurement, l'œil n'offre aucune particularité à signaler : la tension semble normale, aucune injection périkéralique,

aucun état variqueux des vaisseaux; la chambre antérieure, l'iris, la pupille sont dans des conditions normales. L'examen ophtalmoscopique dénote une excavation très prononcée de la papille, excavation dont les bords arrivent presque à se confondre avec les bords de la papille, pas d'hémorrhagies rétiniennes. Le diagnostic glaucôme chronique simple s'impose naturellement.

Quant à l'œil droit, il est en strabisme externe, manifestement diminué de volume et mou; la chambre antérieure est vaste; l'iris, atrophié et décoloré, est complètement adhérent à une capsule cristallinienne jaune-blanchâtre. Absence de photophobie. L'œil n'est pas douloureux à la palpation, et si on appuie sur la région ciliaire en différents endroits avec une sonde mousse, on ne trouve aucun point douloureux. De plus, cet œil n'est nullement injecté, nullement gênant pour le malade; il reste ce qu'il est depuis de longues années et aucun phénomène subjectif ni objectif n'est survenu dans ces derniers temps qui puisse permettre de l'accuser d'agir sympathiquement sur l'autre œil.

Telle était la situation du malade; et, si le diagnostic de l'affection de l'œil gauche s'imposait, comme nous l'avons dit plus haut, le pronostic était plus que sombre et la question délicate surgissait au sujet du traitement à employer.

Les myotiques, l'iridectomie, la sclérotomie pouvaient être proposés. Les myotiques n'ayant qu'une action passagère et fugace, pouvaient d'emblée être rejetés comme traitement sérieux; l'iridectomie, sans doute, et nous avons personnellement plusieurs exemples de ce genre dans notre pratique, peut arrêter quelquefois un glaucome chronique dans sa marche, mais ce n'est là qu'une exception; et son efficacité, dans le cas qui nous occupe, eût été très aléatoire. Enfin, la sclérotomie qui jouissait, il y a quelques années, d'une faveur assez générale, est singulièrement tombée en discrédit; son effet d'ailleurs, n'est que momentané et nous avouerons que notre confiance en ce moyen est plus que tiède. Notre embarras était fort grand, car nous estimons que, dans un cas aussi grave, lorsque l'effet d'une intervention opératoire est abso-

lument douteux et qu'il ne peut que retarder un peu une cécité inévitable, il est souvent plus sage de s'abstenir que d'intervenir.

L'œil droit, cependant, laissait une porte ouverte à une autre ligne de conduite, et la possibilité d'une action sympathique de cet œil sur le gauche étant admissible en raison des observations de de Græfe, Rondeau, Mooren et Horner, nous songeâmes à énucléer d'abord l'œil droit avant de tenter une opération sur le gauche.

La situation fut très nettement expliquée au malade : l'énucléation de l'œil droit, opération fort simple et qui n'offrait aucun danger, ne pouvait en rien aggraver la situation et pouvait l'améliorer beaucoup. Quant à un traitement chirurgical à faire subir à l'œil gauche, il en serait temps encore si le malade s'y décidait, quand, dans quelques semaines, l'effet produit par l'énucléation aurait été nettement constaté.

Le malade fut invité à réfléchir et à venir nous voir sous peu s'il se décidait. Trois jours après, le 8 janvier, il revenait, décidé à subir l'énucléation qui fut pratiquée le lendemain, 9 janvier. Elle n'offrit rien de particulier à noter et quatre jours après, le malade s'en retournait chez lui avec recommandation expresse de revenir au bout d'un mois.

Notons en passant qu'en faisant grossièrement l'autopsie de l'œil, on a trouvé l'iris en grande partie adhérent à la capsule. Cette capsule est dure, épaisse, comme calcaire et creuse; le cristallin est complètement résorbé et sans doute depuis de nombreuses années; le corps vitré est jaune et absolument liquide; on trouve des produits, des plaques calcaires dans la choroïde et, en somme, une désorganisation complète des tissus du globe oculaire.

Le 19 février, cinq semaines après l'énucléation, nous revoyons le malade : il est fort content et trouve que non seulement sa vue n'a pas continué à baisser, mais il affirme qu'elle s'est améliorée. Nous nous empressons de passer à l'examen subjectif et nous constatons : de loin $S = \frac{4}{10}$ ut supra; de près, avec 2,50 dioptries convexes, il lit facilement le n° 4 de l'échelle de Wecker, alors qu'avant il ne lisait que

doucement le n° 5. Quant au champ visuel, il est en dedans de 45° au lieu de 40 qu'il était avant et en dehors de 65°. Le fond de l'œil offre le même aspect qu'auparavant.

Ce résultat était sans doute fort beau, mais trop peu de temps s'était écoulé depuis l'opération pour qu'on pût affirmer un succès définitif. Le malade fut prié de revenir, et le 7 juillet dernier, cinq mois plus tard, nous pûmes faire un nouvel examen et constater que l'acuïté de loin et de près et que le champ visuel étaient restés exactement ce qu'ils étaient le 19 février. Cet état, stationnaire pendant six mois, alors qu'une période de cinq mois avait suffi à produire ces lésions et cette diminution de la vision survenues progressivement, permettent d'affirmer que ce glaucôme chronique était d'origine sympathique et que sa marche a été arrêtée par l'énucléation de l'autre œil. Car il n'est pas d'exemple, pensons-nous, qu'un glaucome chronique, à marche relativement assez rapide, puisse rester stationnaire pendant une période de six mois, et même s'amender.

Les cas de ce genre sont certainement fort rares et la littérature ophtalmologique n'en contient que quelques exemples.

2° *Névrotomie optico-ciliaire faite il y a quatre ans pour un cas d'irido-choroïdite ancienne, douloureuse, avec accidents sympathiques de l'autre œil : guérison immédiate et suppression de tous les accidents pendant trois ans et demi. Rechute il y a quelques mois avec retour des accidents primitifs nécessitant l'énucléation de l'œil névrotomisé.*

Le procès de la névrotomie optico-ciliaire est sans doute près d'être terminé, s'il ne l'est déjà complètement, pour nombre de praticiens. L'expérience a démontré que dans nombre de cas ses effets pouvaient n'être que temporaires et que, fait bien plus grave encore, l'opération elle-même pouvait être suivie d'accidents fort graves allant même jusqu'à compromettre la vie de l'opéré. L'opération suivante vient démontrer une fois de plus le peu de confiance que l'on doit avoir dans les suites de cette opération. Nous avons publié la

première partie de l'opération dans le *Recueil d'ophtalmologie* (année 1880, p. 11), et nous le résumons en quelques mots.

Le 21 novembre 1879, madame L., cinquante-quatre ans, bonne constitution et excellente santé, vient nous demander conseil pour son œil gauche. Le mal a débuté dix-huit mois auparavant; douleurs violentes pendant cinq mois avec injection de l'œil, puis les douleurs se calment un peu, mais persistent toujours. L'œil est injecté, petit, et offre tous les caractères d'une irido-cyclo-choroïdite grave.

Depuis cinq mois, accidents sympathiques à droite sous forme de photophobie et de douleurs périorbitaires et frontales s'irradiant dans tout le côté droit du crâne; accidents d'abord légers puis augmentant progressivement en intensité. Aucun état morbide des membranes ni des milieux oculaires; astigmatisme myopique corrigé par un verre cylindrique; l'acuïté visuelle est notée soigneusemant de loin et de près.

A cette époque la névrotomie était préconisée et pratiquée par nombre d'ophtalmologistes; elle était à l'étude et l'occasion était certainement tentante. Proposée à la malade et acceptée, elle fut pratiquée quelques jours plus tard, le 30 novembre. Elle n'offrit à noter qu'une particularité dans le manuel opératoire : au lieu de luxer le globe et de tourner en dehors sa face postérieure pour constater la section complète de tout le paquet nerveux, nous fîmes, par crainte de l'hémorrhagie, une suture très rapide dès que nous fûmes certains d'avoir d'un coup de ciseaux complètement coupé le nerf optique et les nerfs ciliaires. La guérison fut rapide, le succès absolument complet. Nous avons eu à plusieurs reprises des nouvelles de la malade par son médecin, et, ayant eu l'occasion d'aller deux ans plus tard dans le pays qu'elle habite, nous pûmes la voir et constater le résultat absolument parfait de l'opération. Absence complète de douleurs, vision conservée à droite comme auparavant.

Or, le 4 juin dernier, donc trois ans et demi après l'opération, la malade revient nous voir. Depuis deux mois les

douleurs ont reparu à gauche d'une manière intermittente, deux à trois fois par semaine, durant chaque fois quelques heures de douleurs périoculaires et s'irradiant dans le côté du nez; l'œil est injecté. La cornée cependant est à peine sensible au toucher à la condition d'appuyer fortement l'extrémité d'une sonde sur la membrane transparente et de l'y promener; aucun point de la région ciliaire n'est particulièrement sensible au toucher. De plus, depuis un mois, la malade ressent à droite des douleurs analogues à celles de l'œil gauche, vision troublée par moments, photophobie continuelle. L'examen ophtalmoscopique de l'œil droit ne démontre heureusement aucune lésion profonde; l'acuïté visuelle est, à l'aide du verre correcteur, ce qu'elle était autrefois.

Nous conseillons à la malade l'énucléation immédiate qui est pratiquée le lendemain matin 5 juin et qui n'offre rien à noter de particulier, malgré la difficulté à laquelle on pouvait s'attendre dans la dissection de la muqueuse du côté externe. On prend la précaution en sectionnant le nerf optique de tirer l'œil fortement en avant et de donner le coup de ciseaux aussi en arrière que possible pour ménager la cicatrice de l'ancienne plaie et permettre un examen exact au microscope. Les suites de l'opération sont des plus simples; les douleurs disparaissent instantanément, la malade s'en retourne chez elle quatre jours après et n'a plus ressenti aucune douleur.

Nous avons adressé cette intéressante pièce à notre ancien maître, le docteur Poncet, dont les connaissances en histologie font autorité depuis longtemps.

3° Contusion de l'œil droit avec rupture de la sclérotique; luxation sous-conjonctivale du cristallin accompagné et coiffé de tout l'iris. Vision conservée.

Madame A..., quarante-cinq ans, vient nous consulter le 1er août dernier. Elle a reçu accidentellement quatre semaines auparavant un coup de manche de fourche sur l'œil gauche.

Elle a souffert pendant deux jours seulement et les douleurs étaient très-tolérables; l'œil a été rouge pendant une semaine environ; le traitement consiste en application de compresses froides et compression de l'œil par un bandeau.

A l'examen de l'œil, on constate une saillie assez volumineuse, comme une tumeur de couleur brun-noirâtre, située sur le bulbe au côté supero-interne, placée sur la surface de la sclérotique; cette tumeur est limitée nettement d'un côté par une ligne bien tranchée au niveau de la jonction de la cornée avec la sclérotique sur une longeur de 1 centimètre; dans sa plus grande largeur elle a 8 millimètres; elle est saillante d'environ 3 à 4 millimètres et ses bords vont progressivement en s'aplatissant; comme coloration ils ne sont pas nettement tranchés, sauf au niveau de la ligne scléro-cornéenne. Sa couleur est brun-noirâtre; elle n'est le siège d'aucune inflammation et supporte sans s'irriter les frottements de la paupière supérieure. Elle n'est nullement douloureuse, sa consistance est assez dure; quand avec l'extrémité d'une sonde mousse on essaie de soulever son bord saillant au niveau de la cornée, on le trouve comme adhérent et on ne peut lui imprimer de mouvement en aucun point. Les attouchements sont fort peu douloureux, et la tumeur est enveloppée par la conjonctive bulbaire : la tension du globe semble absolument normale comme celle du côté opposé; la cornée est bombée comme l'autre et n'est pas plus facile à aplatir quand on appuie une sonde mousse sur sa surface.

Derrière toute la cornée teinte noire uniforme. A l'éclairage latéral on constate l'absence absolue de tout l'iris et du cristallin, pas trace d'épanchement de sang et, en se servant d'une seconde loupe pour obtenir un grossissement, on ne trouve nulle par aucun vestige d'iris, même au niveau de la tumeur.

Au miroir seul tout le fond de l'œil apparaît rouge; on voit nettement les vaisseaux; à l'examen à l'image renversée, on trouve la papille et le fond de l'œil normaux et on ne peut découvrir ni fente ni cicatrice au niveau de la tumeur en faisant regarder la malade fortement en haut et en dedans.

En examinant l'acuïté visuelle, on trouve, de loin, avec 11 diop-

tries sphériques biconvexes : $S = \frac{3}{10}$; de près, avec 15 dioptries, la malade lit facilement le n° 6 de l'échelle typographique de Wecker. Le trou sténopéique n'améliore pas la vision. Le champ visuel est complet ; en l'examinant avec le plus grand soin, on ne trouve en bas et en dehors aucune trace de scotôme.

Nous avions donc affaire à une rupture de la sclérotique avec luxation sous-conjonctivale du cristallin accompagné de tout l'iris.

Cette observation présente plusieurs particularités fort remarquables :

1° Le décollement du grand cercle de l'iris, accident fort rare et dont on ne trouve que quelques exemples dans les ouvrages de Galezowki, Desmarres, Wecker, Follin et Yvert.

2° Le lieu de la rupture de la sclérotique; d'après Sappey cette rupture doit se produire au niveau du minimum d'épaisseur de cette menbrane, c'est-à-dire au niveau de l'insertion des tendons où son épaisseur est de $0^{mm},3$; or ici la rupture a dû se produire évidemment bien en avant, au niveau de la région ciliaire.

3° La rupture nette de la choroïde et de la sclérotique et leur cicatrisation rapide qui a produit une fermeture complète de la plaie.

4° L'absence absolue de douleur due à l'arrachement brusque des nerfs de l'iris.

5° Enfin la guérison complète et la bénignité de ce traumatisme si violent qui laisse intactes les fonctions de l'œil.

Nous nous sommes contenté comme traitement de prescrire à la malade l'usage de deux verres biconvexes, un pour voir de près, l'autre pour voir de loin, et d'exercer de temps en temps cet œil pour lui conserver et même lui améliorer son acuïté visuelle. Il eut été imprudent et absolument contre-indiqué de songer à débarrasser l'œil de son cristallin par une incision conjonctivale, les frottements de la paupière supérieure ne gênant nullement cet œil. La cicatrisation évidente de la plaie permet d'espérer et même d'affirmer que cet œil restera dans l'avenir ce qu'il est aujourd'hui.

4° Les deux observations que nous allons encore citer ont trait à des accidents analogues consécutifs, à des opérations de cataracte. Qu'ils en soient ou qu'ils n'en soient pas la conséquence, leur coïncidence mérite au moins d'éveiller l'attention ; et quelque pénible qu'ils puissent être pour le malade et pour le chirurgien, nous croyons faire œuvre utile pour nos confrères en ayant le courage de les publier.

La première de nos malades est âgée de soixante-cinq ans; atteinte d'une néoplasie ancienne de l'utérus, elle est d'une santé absolument délabrée. Elle a deux cataractes séniles, mûres et complètes depuis plusieurs années. Autrefois sa vue était bonne et normale; actuellement les phosphènes existent, et bien que son état général, si affaibli, ne la mette pas dans de très bonnes conditions pour subir avec succès l'opération de la cataracte, il n'est cependant pas une contre-indication à cette opération que nous pratiquons à l'œil droit en janvier dernier. Nous employons le procédé dont nous nous servons toujours dans les cas de cataracte sénile et qui nous donne des résultats assez satisfaisants pour que nous ne songions nullement à le modifier pour le moment. Le blépharostat étant placé et l'œil saisi avec la pince au-dessous du diamètre vertical de la cornée, nous faisons avec le couteau de de Græfe la kératotomie supérieure à la périphérie de la cornée, mais n'intéressant absolument que cette membrane. Puis l'iridectomie est faite autant que possible en deux temps pour bien abattre les angles de l'iris et éviter leur enclavement consécutif dans la plaie; la discision est faite ensuite et les instruments étant retirés, on expulse le cristallin à l'aide de douces pressions faites sur l'œil à travers les paupières, la supérieure étant relevée et le malade regardant en bas. L'opération se passe d'une manière parfaitement correcte et on obtient un cristallin volumineux. La pupille apparaît absolument noire et il ne reste aucune couche corticale à expulser. L'œil est fermé et le pansement appliqué : linge fin simplement trempé dans l'eau fraîche, petits coussinets de charpie très fine pour faire une pression égale et douce sur l'œil, bande de tarlatane préalablement trempée dans l'eau

pour se durcir et obtenir un pansement fixe et immobile. Quelques douleurs insignifiantes dans la journée disparaissent le soir de l'opération. Le pansement est levé quarante-huit heures après; la cicatrice est faite, la pupille est belle et absolument noire. Le quatrième jour on note une hémorrhagie idiopathique qui remplit la moitié de la chambre antérieure, et qui disparaît complètement en dix jours sans laisser de traces et sans se reproduire après. A part ce léger accident, la guérison s'opère normalement.

A partir du vingtième jour, la vision est aussi bonne qu'on peut le demander, la malade sort et se promène un peu dans son jardin.

Puis, petit à petit, on voit à l'éclairage latéral la capsule postérieure se troubler légèrement, et, deux mois après l'opération, elle devient grisâtre : ce fait, d'ailleurs, n'est pas absolument rare et ne nous inquiétait nullement, une simple discision devant en avoir facilement raison. L'œil n'était pas injecté, la vision était suffisante pour permettre à la malade de se conduire, de manger seule, etc. Mais toujours en raison de son état général si faible et pour être à même d'éviter la moindre réaction inflammatoire dans l'œil, nous remettons la discision à plus tard et nous la pratiquons à la fin d'avril. Le blépharostat étant en place et l'œil fixé, on enfonce une faux (modèle de Sichel) à la moitié interne de la cornée; la pointe est enfoncée dans la partie supérieure de la pupille et la trame se laisse parfaitement déchirer; l'opération se fait en un temps, sans aucun tiraillement de l'iris. Il existe dès lors dans la pupille une fente largement ouverte qui promet la vision la plus parfaite. Des compresses d'eau fraîche sont appliquées pendant quelques heures sur l'œil; aucun phénomène de réaction inflammatoire ne survient. Les jours suivants il ne reste qu'un peu de rougeur de la conjonctive à l'endroit où elle a été saisie par la pince. La vue dès lors est nette, la malade voit parfaitement l'heure à la montre, peut lire, voit bien de loin avec le verre correcteur. On comptait donc, définitivement et à juste titre, sur un heureux résultat, quand, trois à quatre semaines après, sans avoir res-

senti aucune douleur, aucune gêne dans l'œil, sans que la moindre injection conjonctivale soit survenue, la vue devient lentement moins nette. La malade explique très nettement le trouble qu'elle éprouve; elle voit les objets, mais comme à travers une trame, à travers des mailles; ce trouble augmente au point que, deux semaines plus tard, elle voit difficilement pour se conduire. A certains moments, le phénomène est plus accentué, cette trame devient plus épaisse, les mailles sont plus serrées; alors elle voit moins bien : d'autrefois la trame est moins apparente et la vue est meilleure. Mais ces différences surviennent dans la journée, alors que la malade est assise, et sa vue n'est pas meilleure quand elle a gardé longtemps la tête dans une position immobile, debout ou couchée.

A l'examen de l'œil on trouve un segment antérieur en parfait état; cornée brillante, par la moindre injection périkératique, l'iris est correct et absolument semblable à celui de l'autre œil; quand on l'examine à l'éclairage latéral, en se servant d'une seconde loupe, on aperçoit sa couleur, ses fibres radiées absolument comme à l'autre œil. Au centre de la pupille se trouve une ouverture nette, parfaitement noire et correcte. Si on regarde avec le miroir seul, le fond de l'œil apparaît rouge dans toutes les directions, mais rouge un peu sombre. En regardant attentivement de près, on aperçoit des corps flottants très fins, animés de mouvements lents. Ce ne sont ni les corpuscules et les filaments fins de la choroïdite spécifique, ni les gros flocons de l'hémorrhagie du corps vitré, mais des petits flocons de grosseur intermédiaire. Leurs mouvements sont très lents, l'humeur vitrée paraît trouble.

A l'examen du fond de l'œil à l'image renversée, ou à l'image droite avec l'ophtalmoscope à réfraction, on aperçoit très bien la papille, mais qui paraît flou comme dans les cas de trouble du corps vitré. On ne découvre aucune altération de la rétine ni de la choroïde.

Différents traitements ont été institués : révulsifs intestinaux, frictions mercurielles, protoiodure à l'intérieur, bains de vapeur; mais toutes ces médications, à peine essayées qua-

rante-huit heures, devaient être immédiatement supprimées; l'estomac et l'état général de la malade s'en ressentaient au point qu'on était obligé de renoncer à toute intervention thérapeutique et qu'on a dû s'en tenir à faire de l'expectation, tout en soutenant autant que possible les forces de la malade par un bon régime.

Depuis quatre moins cet état est resté stationnaire et la malade en est arrivée à pouvoir à peine se conduire. La durée de ces accidents fait malheureusement craindre que les modifications profondes survenues dans le corps vitré soient définitivement incurables.

Le second de nos malades est âgé de soixante ans; santé toujours excellente, aucune diathèse. Atteint de deux cataractes séniles; la droite dure et complète, la gauche incomplète et n'existant que sous forme d'opacités occupant surtout le centre du cristallin.

L'opération est faite le 25 avril dernier, il y a quatre mois, par le procédé décrit plus haut. Le résultat immédiat est excellent; on leva le pansement deux jours après, et on trouva la plaie cicatrisée, pupille bien noire, œil calme; tout se passe normalement et rapidement. Quinze jours après, il n'existait plus d'injection de la conjonctivite, la vue est très satisfaisante. On examine l'œil dans la chambre noire et on trouve les milieux transparents en parfait état, les membranes profondes parfaitement normales, la pupille correcte. Le malade s'en retourne chez lui le dix-huitième jour dans d'excellentes conditions. Or, sans qu'il ait fait aucune imprudence, deux à trois semaines après, la vue se trouble lentement et progressivement; le malade, qui observe et cherche à se rendre compte de ce qu'il éprouve, s'aperçoit d'abord que la clarté avec laquelle lui apparaissaient les objets est moins vive, et, quelques jours après, il aperçoit des ombres, des corps étrangers qui vont en s'accentuant assez rapidement et avec l'apparition desquels coïncide une diminution notable de la vision.

L'examen de l'œil dénote un segment antérieur, cornée, iris et pupille parfaitement normaux; à l'examen, au miroir seul on voit des petit flocons dans le corps vitré; à l'image

renversée et à l'image droite, on voit assez nettement la papille; la lésion consiste plutôt en la production de ces corps étrangers que dans un trouble réel du corps vitré. On ne trouve aucune lésion, aucune altération rétinienne ni choroïdienne dans toute l'étendue du fond de l'œil, depuis la papille jusqu'à l'ora serrata.

Nous prescrivons immédiatement des frictions mercurielles, des bains de vapeur et l'iodure de potassium.

Les phénomènes oculaires se modifient sensiblement, la vision devient meilleure, mais les mouches existent toujours. Un mois après, les mêmes phénomènes surviennent à l'autre œil. Il est impossible en raison des opacités du cristallin d'examiner l'état du corps vitré, même après dilatation de la pupille par l'atropine; mais le malade, en fermant l'œil droit, se rend parfaitement compte des phénomènes qu'il apprécie et explique très nettement.

Les frictions ont dû être cessées avant que la salivation soit survenue; le malade, malgré la meilleure volonté, se sentait si affaibli qu'il demanda instamment qu'on les supprimât. L'iodure de potassium n'amène aucun résultat. Nous avions bien songé aux injections de pilocarpine, mais ce remède très violent aurait abattu notre malade déjà très-affaibli; et nous avons vu employer tant de fois cette médication, sans constater d'autre résultat qu'un affaiblissement rapide et une prostration tant physique que morale des pauvres malades, que nous n'en n'usons qu'avec la plus grande réserve.

Aujourd'hui, les troubles et les flocons continuent à persister dans les deux yeux et la vue de l'œil droit permet à peine au malade de se conduire. Les verres n'améliorent pas la vue, car les corps flottants viennent continuellement obscurcir la vision et s'interposer entre l'objet regardé et la rétine.

Ces accidents existent donc depuis près de trois mois dans l'œil droit, et depuis deux mois dans l'œil gauche. Leur apparition à gauche dénote que l'opération de la cataracte n'est très probablement pas la cause de cet état pathologique dans l'œil droit. Mais ces accidents analogues, survenus chez ces

deux malades à un court intervalle et à la suite de l'opération de la cataracte, méritent néanmoins, pensons-nous, d'attirer l'attention.

Nous n'avons jamais eu d'accidents semblables dans notre pratique. Pendant la durée de nos études ophtalmologiques et pendant le temps que nous avons assisté le docteur Galezowski comme chef de clinique, nous n'avons jamais rien observé d'analogue. De plus, tous les auteurs que nous avons consultés ne font aucune allusion à cette complication de l'opération de la cataracte.

Nous étions tenté de considérer l'accident survenu chez la première malade comme une pure coïncidence, quand l'accident analogue chez l'autre opéré, bien qu'il soit survenu dans les deux yeux, permet jusqu'à un certain point d'admettre une relation de cause à effet entre la production de cet accident et l'opération de la cataracte. Et nous avons pensé faire œuvre utile en soumettant à nos confrères les observations de ces deux malades.

Dr MENGIN.

SUR UN SINGULIER PHÉNOMÈNE PATHOLOGIQUE

DE CIRCULATION DANS LA CORNÉE

Par le docteur R. RAMPOLDI

Assistant de la clinique ophtamologique de Pavie (Traduction du Dr Orestes Parizotti). *Annali di ottomologia*. Anno X, fasc 1°.

A la consultation de l'hôpital de Pavie, le 3 octobre 1881, se présenta pour la première fois P. M..., âgée de dix-sept ans, née à Binasco (province de Milan), qui se plaignait du mal qu'elle éprouvait depuis quelques jours à son œil gauche.

La malade d'une constitution très délicate, a ses parents, frères et sœurs très bien portants et dont la vision a toujours

été satisfaisante. Elle-même avant l'époque présente n'a jamais eu mal aux yeux, il y a deux ans elle souffrit de fièvres paludéennes, dont elle guérit par l'emploi du sulfate de quinine. Les règles apparurent ensuite, mais cinq ou six fois seulement et peu abondantes; à présent elles ont complètement cessé. Au mois de novembre 1879, elle eut la fièvre typhoïde dont le traitement dura un mois. Cette année-ci, étant occupée à l'épluchement du riz, trois ou quatre fois elle s'est plainte d'une légère douleur mal définie au sourcil droit et d'une certaine sensation de tension à l'œil du même côté, lorsqu'elle devait travailler, la tête inclinée.

Cette souffrance, du reste, disparut bien vite pour ne plus se faire sentir.

A présent, elle raconte que, depuis quinze jours, quand elle est occupée à coudre, et la tête par conséquent inclinée, la vue se trouble à gauche et se perd ensuite; aussitôt qu'elle relève la tête et frotte son œil, la vision revient au bout de deux ou trois minutes. Ce phénomène qui, d'après ce que la malade en dit, consiste dans « un voile ou tache blanche » qui vient se mettre devant l'œil, apparaît de nouveau toutes les fois qu'elle reprend son travail, la tête inclinée. En même temps revient aussi, dit-elle, la sensation spéciale de tension du bulbe qu'elle avait déjà éprouvée auparavant. Elle n'a cependant suivi aucun traitement, parce que le collyre à l'atropine instillé d'après les conseils d'un médecin ne donna aucun bon résultat.

État présent. Tous les organes sont normaux. La malade a une mine pâle et alanguie, et est amenorrhéïque.

Examen externe de l'œil : O. D normal, V = 1/1 — O. G. Le bulbe proémine de l'orbite de 4 ou 5 millimètres plus que le droit; c'est à peine, cependant, si ses mouvements sont légèrement gênés. La paupière supérieure est un peu enflée, la conjonctive palpébrale est absolument normale, la bulbaire à la partie inféro-interne se relève autour de la cornée en formant un chemosis de couleur blanc-jaunâtre et, pour ainsi dire, froid. Les vaisseaux superficiels de la conjonctive se montrent un peu tortueux et plus gros qu'à l'état normal. Il

n'y a pas d'injection péri-kératique. La cornée est tout à fait diaphane et n'a point perdu sa sensibilité. L'humeur aqueuse set transparente, la pupille régulière, un peu dilatéé à cause de l'atropine qu'on a instillée; la tension du bulbe est légèrement augmentée.

Avec l'éclairage latéral l'iris de couleur châtain présente plus marquées que d'habitude ses deux portions, l'interne, celle du muscle circulaire, l'externe celle du radié. Celle-ci, dans la moitié gauche, apparaît plus relevée que l'interne sur le niveau normal, et la ligne de démarcation en zigzag n'est pas uniforme, mais telle qu'on la voit dans la figure (1, *a*).

L'éclairage oblique fait voir sur la capsule antérieure du cristallin un trouble irrégulièrement circulaire (fig. 1, *b*) mince, de couleur gris-brun, qui rappelle assez bien les anneaux de pigment iridien, conséquence d'inflammations du *tractus uvéal*. Il faut dire tout de suite qu'il n'existe aucune trace de telles inflammations. Les mouvements de la pupille sont un peu lents à cause de l'atropine. Le cristallin et le corps vitré sont parfaitement transparents.

A l'*examen ophtalmoscopique* la rétine donne un reflet gris sombre dans toute son étendue; les veines sont engorgées et les artères minces. Au centre de la papille une tache grise qui a l'apparence d'un ancien exsudat cache la sortie des vaisseaux. Acuïté visuelle $= \frac{1}{2}$. On a le même résultat avec la mydriase complète artificielle.

Je priai la jeune fille de rester, pendant que je visitais les autres malades, la tête appuyée au dossier d'une chaise jusqu'à ce que le phénomène de la « tache blanche » fût revenu. Après vingt minutes elle m'appela pour l'observer.

Je l'examinai aussitôt et, au moyen d'un bon éclairage, je trouvai une tache blanc-jaunâtre lactescente qui envahissait le centre de la cornée, évidemment dans les couches antérieures, à l'instar d'un abcès vis-à-vis de la pupille, qu'elle cachait en partie. Elle avait l'extension à peu près d'une pupille un peu dilatée, à bords irréguliers.

Peu à peu, à l'œil nu, on pouvait s'apercevoir que la tache disparaissait lorsque la jeune fille avait relevé la tête. — Avec

un examen plus attentif au moyen d'une loupe, on voyait aussi une quantité de petites stries blanchâtres, qui s'irradiaient avec un chemin tortueux, en allant du bord inférieur de la tache vers la limite cornéo-sclérale où on les perdait de vue. Ces stries paraissaient ne pas être autre chose que des canaux lymphatiques remplis de cette humeur blanc-lactée qu'ils ramenaient de la tache intermittente vers les espaces sous-conjonctivaux. Il est probable que le liquide en question pour son propre poids, en s'introduisant dans des espaces qu'il trouvait vides, retombait dans les parties déclives, d'où une pression latérale énergique (dont on avait la preuve dans la tension augmentée du bulbe et le chemosis alors plus prononcé) l'avait fait monter vers le sommet de la cornée. Dans deux minutes la cornée avait repris son poli, et les stries avaient disparu.

Toutes les fois que je répétai l'expérience (en présence toujours de confrères et d'étudiants invités exprès), le même phénomène se renouvela, avec de légères différences qui tenaient au temps plus ou moins long que la malade était restée la tête inclinée.

J'ordonnai un traitement général contre l'anémie et la jeune fille est à présent partie à son village, et de ce cas j'ai donné pour le moment une simple notice, tout en croyant qu'il faudra mieux l'étudier pour l'explication, car ce serait en vain qu'on en chercherait de pareils dans la littérature ophtalmologique.

Il me paraît qu'il donne une considérable contribution aux idées sur l'anatomie et physiologie de la cornée annoncées par Reklinghaussen, Zeber et Tahnoffer, et que j'ai déjà vérifiées sur la cornée de la grenouille, quoique le phénomène, en ayant égard aux données pathologiques qu'on a pu rencontrer, paraisse congénital. On pourrait, comme première explication, admettre que la cause du phénomène soit la pression augmentée dans la circulation avec exsudation de *plasma*, de sorte que le système lymphatique de la cornée devienne visible, parce que rempli de cellules blanches. A l'appui d'une telle communication libre possible entre le

système conjonctival et cornéen, je pourrais ajouter quelques observations de clinique et d'anatomie, mais je ferai cela dans un autre travail sur le sujet.

La publication de cette observation ayant été retardée, je puis ajouter aujourd'hui que la jeune fille est revenue un mois après en disant que depuis quinze jours la tache blanche ne s'était plus présentée. Elle avait diminué peu à peu d'extension et l'œil était rentré parfaitement dans l'orbite. Maintenant, elle peut tenir la tête inclinée même une demi-heure sans que le phénomène se reproduise. Les règles ont reparu après qu'elle eût pris constamment les pilules de citrate de fer et quinine que je lui avais ordonnées. A présent elle a des souffrances diverses, aussitôt qu'elle fixe quelque objet, que ce soit de près ou de loin, les yeux lui brûlent, le gauche surtout qui devient rouge et larmoyant. Quelle que soit la distance à laquelle elle fixe, son œil gauche ne tarde pas à dévier en dedans. C'est alors que la diplopie commence. En faisant l'expérience de la bougie avec un verre rouge placé devant l'œil gauche, on a exactement le déplacement homonyme en hauteur des images, la rouge plus élevée et un peu penchée en dedans. Comme la jeune fille devait partir le jour même, nous n'avons pu prolonger nos observations. Les phénomènes primitifs avaient disparus avec le retour des régles ; fût-ce une simple coïncidence ou plutôt une relation de cause et effet ? D'ailleurs l'apparition de l'asthénopie et du strabisme convergent à chaque tentative de fixation étaient-ils la conséquence d'un autre trouble de circulation dans l'intérieur de l'orbite, capable de produire un désordre dans les fibres de la troisième et de la cinquième paire, même alors que l'exophtalme et l'injection lymphatique de la cornée (si je puis l'appeler ainsi), qui provenaient d'une manière plus évidente d'une augmentation de pression latérale, avaient cessé.

(Suite de l'observation dans les *Annali di ottalmologia*, anno XII°, fasc. 1°.)

Les nouveaux phénomènes constatés et la circonstance que mon illustre maître, le professeur Quaglino, a pu constater lui-même la description que j'ai donnée, et augmenter ainsi par

son autorité la valeur de ma première communication, me décident à publier encore celle-ci qui, plutôt que continuation, apparaît observation nouvelle.

Lorsque Mlle Marie Pertalupi revint à la clinique, trois mois s'étaient écoulés depuis la dernière fois que je l'avais vue. Pendant ce temps la diplopie que nous avons vue venir à chaque tentative de fixation avait cessé de la molester. Il en était de même de la tache blanchâtre. Depuis quelques jours cependant elle remarquait une diminution de l'acuïté visuelle et c'était là la cause pour laquelle elle venait nous voir. Elle fut admise à la clinique le 25 mars 1881.

L'examen de l'œil malade nous montra : point d'hyperémie ou d'œdème dans la conjonctive, transparence et sensibilité de la cornée intactes, courbure régulière, tout à fait dans les conditions normales l'humeur aqueuse, l'iris, la pupille et le cristallin. L'acuïté visuelle était $= \frac{1}{4}$, la tension et les mouvements du bulbe étaient dans les conditions normales. En palpant attentivement le rebord inférieur de l'orbite et enfonçant avec précaution le doigt entre celui-ci et le bulbe jusqu'à la plus grande distance possible, le professeur Quaglino s'aperçut le premier d'un relief formé par des parties molles qui, partant de l'angle interne de l'orbite, allait en dehors et en arrière. La comparaison avec l'œil sain faisait refuser que ce fût là quelque chose de normal. Le professeur Quaglino fut d'avis qu'il s'agissait d'une hydropisie de la gaîne propre du petit oblique.

L'œil atropinisé et observé à l'ophtalmoscope, on trouva le corps vitré trouble.

Les règles étant survenues, on ordonna des bains de pieds avec la moutarde pour avoir une menstruation abondante. Cependant le sang fut en petite quantité, décoloré, et ne dura que deux jours.

Du 29 mars au 15 avril, la malade suivit un traitement d'iodure de potassium à dose croissante et on constata une augmentation dans l'acuïté visuelle qui reprit son degré primitif. $\left(V = \frac{1}{2}.\right)$

Nous observâmes alors le fond de l'œil, le corps vitré était

transparent. Je ne trouvai aucun changement depuis mon premier examen, sauf qu'on voyait vers la limite supéro-interne de la pupille (image renversée) proéminer une petite tumeur bleuâtre, de forme triangulaire, qu'on aurait prise aisément pour un décollement de rétine bien limité. Je me rappelle que le professeur Quaglino, après avoir examiné très attentivement, jugea qu'il s'agissait d'une extraflexion de la jabielle plutôt que d'un décollement de rétine.

La malade continuait à bien voir, lorsque tout à coup, le 20 avril, elle fut prise pendant la nuit d'une forte douleur de tête. Le matin je trouvai amaurose complète de l'œil gauche, hyperémie intense de la conjonctive, surtout au pourtour de la cornée; l'humeur aqueuse était trouble, l'iris immobile et la pupille rétrécie et irrégulière. La tension du bulbe était fort augmentée; on ne pouvait pas éclairer le fond de l'œil.

Après une révulsion intestinale et quelques bains de pieds à la moutarde, la douleur parut diminuer; la pupille s'élargit lentement sous l'influence de l'atropine; le corps vitré était encore trouble et empêchait de bien voir le fond de l'œil.

Les règles se firent voir ces jours-là, mais peu abondantes, les douleurs de tête disparurent, le corps vitré reprit sa transparence, de sorte qu'on put faire l'examen ophtalmoscopique. L'*extraflexion* dont nous venons de parler n'était plus possible à voir, et à sa place on apercevait un reflet blanchâtre particulier de la rétine. L'acuïté visuelle était revenue à son premier degré.

Du 20 au 30 avril. — La menstruation ayant duré, comme auparavant, deux jours seulement, cependant la malade en avait été fort soulagée, à tel point que jusqu'au 17 avril elle n'avait plus ressenti aucun mal et, pour passer son temps, s'était adonnée à quelque petit travail de tricot et d'aiguille. Vers cette époque-là, cependant, elle s'aperçut que, quand elle tenait la tête basse, l'œil gauche larmoyait facilement et la vue se troublait. Alors elle cessait un moment son travail et tout se passait. Le trouble de la vue fut regardé comme conséquence du larmoiement; mais ce ne fut plus ainsi le

jour du 28 avril, où la malade eut bien conscience de la nouvelle apparition de la « tache blanche. » Ce fut alors que j'examinai la malade avec grande attention, fort heureux que le professeur Quaglino fût là pour contrôler cette fois-ci le phénomène. L'irrigation lymphatique de la cornée se fit au commencement au quart inférieur, ensuite (les jours 29 et 30 avril) s'étendit de plus en plus vers le centre, où elle prenait l'aspect homogène de tache de couleur blanche laiteuse dont j'ai déjà parlé. Je dois ici encore une fois insister sur le fait que l'irrigation s'accomplissait précisément dans les couches antérieures de la cornée, comme on pouvait s'en assurer par l'éclairage oblique de l'œil et avec la loupe. Un autre fait constaté aussi d'une façon certaine c'est que, la tête haute, l'humeur épanchée dans les lames cornéennes tombait en bas, et disparaissait dans le tissu sous-conjonctival ; la cornée reprenait alors son poli et aucun trouble ne se voyait dans l'humeur aqueuse, et l'iris était parfaitement intact. Lorsque la jeune fille, après avoir tenu la tête inclinée, la relevait, on voyait la conjonctive péri-cornéenne se tuméfier, surtout si l'inclinaison avait été prolongée.

Lorsque à tête haute le phénomène en question n'existait pas, la cornée se montrait tout à fait normale, l'acuïté visuelle était de $\frac{1}{2}$. Les premiers jours du mois de mai, la boursouflure que nous avions jadis remarquée le long du petit oblique, avait complètement disparu. Je ne se serais pas à même d'assurer si ce fut par suite du traitement à l'iodure de potassium ou pour d'autres causes. L'iodure de potassium avait été suspendu et on faisait prendre des pilules de citrate de fer et quinine (10 centigr.) avec l'extrait de valériane. Le 3 mai, lorsque l'injection cornéenne ne se montrait plus, il apparut de nouveaux phénomènes. Une douleur très intense au sourcil gauche et aussitôt après trouble de la vue du même côté. La malade pleurait pour la douleur et l'amblyopie, et l'œil examiné à l'éclairage latéral me montra une hyperémie profonde de couleur bleue, formée par de petits vaisseaux au pourtour de la cornée. L'humeur aqueuse était trouble, la pupille de nouveau irrégulière pour des synéchies

postérieures et rétrécies, l'iris tout à fait immobile. L'examen du fond de l'œil n'était pas possible.

Dans ces conditions, il fut nécessaire de recourir à une application modérée de sangsues à la tempe gauche; à l'intérieur on donna des pilules d'aloès et ensuite une infusion de jaborandi (6 grammes pour 180 grammes d'eau) qu'on répéta aussi les jours suivants.

L'iritis céda vite au traitement sans laisser de suites et pendant quinze jours la malade se porta assez bien jusqu'au 18 du mois de mai.

Le matin de ce jour je fus fort étonné de trouver dans le fond de la chambre antérieure une assez grande collection de matière blanchâtre et mobile qui simulait parfaitement un hypopyon sans une trace de réaction du côté de l'iris. Cette collection le jour suivant n'existait plus.

Comme l'époque des règles approchait, on ordonna un bain de pieds à la moutarde, on fit prendre des pilules de Blancard et une compression fut en même temps opérée avec un bandage monoculaire. — Les règles revinrent le 23 plus abondantes que d'habitude et l'œil n'eut plus de souffrances jusqu'au mois de juin, époque de la fermeture des cliniques.

Lorsqu'on donna l'exeat à la malade elle était plus robuste, elle n'avait plus mauvaise mine, l'acuïté visuelle était toujours de $\frac{1}{2}$, la pupille mobile, le corps vitré transparent. Au fond de l'œil, on pouvait toujours voir l'auréole de reflet blanchâtre de la rétine.

16 novembre 1881. — La malade est revenue à la clinique en se plaignant, comme au même mois de l'année passée, d'une diplopie, chaque fois qu'elle voulait fixer soit de loin, soit de près. Je pus alors faire seulement un examen superficiel qui, cependant, fut suffisant pour m'assurer que l'acuïté visuelle se conservait toujours la même et que toutes les autres troubles notés précédemment n'étaient plus revenus. La menstruation était assez régulière et abondante, les conditions générales étaient bonnes. Quand on engageait la malade à fixer un doigt placé devant elle à courte distance ou même un objet éloigné, un spasme des droits internes se

produisait soudain; les yeux se déviaient en dedans et un vif larmoiement ne tardait pas à se produire.

J'ordonnai alors des pilules au citrate de fer et quinine et la malade rentra chez elle pour ne plus venir nous voir jusqu'au 30 du mois de janvier 1883.

Les conditions n'étaient pas de beaucoup changées : on pouvait encore observer les yeux se dévier à chaque fixation et avec telle souffrance que la malade devait porter les mains aux yeux et les cacher pendant quelque temps, afin de faire reprendre aux axes visuels leur parallélisme, d'une manière tout à fait analogue à ce qu'on fait pour les contractions musculaires douloureuses. Dans les autres régions du corps, les conditions générales étaient fort améliorées; la menstruation s'était bien régularisée, on pouvait considérer la jeune fille comme guérie de son anémie.

J'ai jugé bien à propos de compléter ma première communication avec ces nouvelles notes, d'autant plus qu'il m'a paru qu'on n'a pas attaché à celle-là assez d'intéret. Ou je me trompe, ou bien il s'agit ici d'un des plus remarquables cas enregistrés dans la pathologie oculaire, où l'observation clinique vient confirmer les investigations de l'anatomie et de la physiologie sur les voies lymphatiques de l'œil. C'est surtout pour la communication directe des lymphatiques de la conjonctive et de la cornée qu'on a ici une belle démonstration. D'autres faits du reste, qui ne pouraient pas trouver leur place ici, confirment cette assertion.

En tout cas, sans trop vouloir faire de conjectures, ce qui ressort comme mieux assuré de la description faite par moi, c'est que pour une cause pas assez connue, le système circulatoire devait avoir dans cette orbite-là des conditions pas tout à fait normales, qui, dans certaines circonstances occasionnelles, se manifestaient par la stase lymphatique dans divers endroits, cornée, chambre antérieure, corps vitré, gaînes tendineuses selon les diverses directions où son libre chemin était empêché par l'augmentation de pression latérale qui existait peut-être primitivement sur les voies normales de sortie du sang de l'orbite. Dr Parisotti.

VERTIGE OCULO-CÉRÉBRAL

Par le docteur CUIGNET

Madame X..., trente-quatre ans, bonne constitution, bonne santé, tempérament un peu lymphatique et disposition au nervosisme, me dit que depuis six mois elle est sujette à des pertes subites de la vision. Cela la prend de la manière suivante : Tout à coup un voile noir se montre dans le bas du champ visuel de l'œil gauche; il monte et s'étend à la totalité de ce champ au bout de 30 à 60 secondes; puis il se montre à droite dans la partie supérieure du champ de vision de cet œil et descend lentement, mais sans jamais atteindre la partie inférieure du champ de vision de cet œil. Dans cet état, qui est complet au bout de une ou deux minutes, madame X... ne voit plus que dans le bas du champ visuel de l'œil droit; elle couvre successivement l'un et l'autre organe de sa main et elle constate que, pendant un court instant, l'obnubilation est noire et comprend la totalité du champ de vision moins le bas de la vision de droite. Puis, au bout de une ou deux minutes, ce voile se dégage en commençant par la partie inférieure du champ de gauche et finissant par la partie inférieure restée claire du champ de l'œil droit. Dès le début de cet entr'acte fonctionnel, madame X... ressent une sorte de vertige qui la porte à osciller, même à se heurter à droite ou à gauche et à tomber en avant. En même temps, son esprit se trouble; la notion de l'existence et des choses morales et physiques qui la constituent en ce moment s'affaiblit et il s'en faut de peu qu'elle ne la perde complètement. Puis, cette sorte de crise oculo-cérébrale une fois passée, il ne reste absolument rien dans aucun organe; ni mal de tête, ni angoisse cordiale, ni faiblesse des membres, ni nausées, ni crachottement. Tout est fini jusqu'au retour de ces mêmes phénomènes.

Elle y est sujette depuis environ six mois; elle a été jusqu'à deux mois sans les ressentir; mais, parfois, elle les a éprouvés à intervalle de huit ou quinze jours; sa crise se présente soit une fois seulement, soit trois ou quatre fois dans une journée, tantôt à intervalles de quelques heures, tantôt à intervalles de quelques minutes.

Le fonctionnement moral et physique de la personne n'en conservant aucune atteinte, cela est passager et se termine sans aucune suite.

Qu'est-ce? Cette crise a toutes les apparences d'un vertige portant sur la vue. Est-ce une aura convulsive, épileptiforme? Non. L'aura est un précurseur. Or, ici, pas de suite. C'est donc un vertige simple, moitié visuel, moitié cérébral. Il est visuel à cause de la diminution si subite, si prononcée de la vision; il est cérébral à cause de la tendance à la défaillance physique et à la perte de connaissance. D'autres pourraient l'éprouver dans l'ouïe, d'autres dans la fonction du cœur, ou dans celle de la respiration; il en est qui ne le ressentent que dans le fonctionnement cérébral, ou plutôt dans le moral.

J'ai interrogé tour à tour tous les organes et toutes les fonctions de cette personne; je me suis enquis de l'état de santé de ses parents, des antécédents de famille; je me suis assuré qu'elle n'appartient pas à une génération de névropathes; d'ailleurs elle est femme du peuple, plutôt vouée au travail physique qu'aux impressions morales. Elle n'a comme signe névropathique qu'une grande facilité à s'émotionner et à pleurer. Les règles se passent bien; sa grossesse actuelle date de deux mois. Pas de souffrances de dentition. Donc c'est un phénomène nerveux, idiopathique, du genre des vertiges.

Je l'inscris sous le titre de vertige oculaire; je devrais dire oculo-cérébral, car il diffère essentiellement de celui que j'ai décrit il y a dix-huit ans sous le nom de vertige oculaire propre, dans un travail présenté à la société de médecine d'Alger et publié dans la *Gazette médicale de l'Algérie*.

Ce vertige dépend d'un dérangement fonctionnel ou d'une

anomalie de réfraction de l'œil; ainsi d'une paralysie motrice, du port de lunettes mal disposées; il consiste dans une perte d'équilibre avec malaise précordial et nauséeux, trouble visuel avec brouillard ou diplopie, obligation de fermer les yeux. Évidemment, ce vertige n'est pas le même que celui que nous venons de représenter chez cette dame, ni par son étiologie, ni par ses symptômes : nous dirions volontiers que l'un est cérébro-oculaire, celui de la dame, et que l'autre est oculo-cérébral, celui des paralysies ou des verres mal adaptés. Quoiqu'il en soit, les phénomènes accusés par cette dame rentrent dans les névropathies oculaires qui constituent un chapitre de pathologie ophtalmologique encore bien incomplet. Déjà nous avons publié quelques observations ayant trait aux affections nerveuses de l'œil ; les unes sont de nature douloureuse, les autres de nature amblyopique; il en est de convulsives, d'accommodatives; il y en a qui atteignent à un degré très accentué la réfraction de l'œil. En appelant sur ce côté de la pathologie oculaire l'attention de nos confrères, la littérature et la science finiront par se constituer sous ce rapport très intéressant et trop négligé.

Dr Cuignet.

DU SARCOME, DU TRACTUS UVÉAL

Par le professeur Fuchs de Liège

Analysé par le Dr Parent, chef de clinique.

De cette étude très consciencieusement faite et riche en observations personnelles, nous n'analyserons que la seconde partie, celle qui est relative à l'anatomie, à l'évolution, au diagnostic et enfin au traitement du sarcome.

Au point de vue macroscopique, on peut distinguer deux formes principales de sarcome : la forme diffuse et la forme circonscrite.

Dans la forme circonscrite on voit parfois la tumeur ressembler à un champignon, offrir un col et une tête et assez souvent le col correspond à l'endroit où la tumeur a traversé les couches les plus internes de la choroïde pour de là se développer sans obstacle dans l'espace sous-rétinien.

La tête de la tumeur est ou complètement nue ou bien recouverte d'une enveloppe fibreuse. Quand la rétine adhère à la tumeur, elle contribue de son côté à la formation de cette enveloppe fibreuse.

Il est très rare que le col de la tumeur, après avoir traversé les couches les plus internes de la choroïde, traverse également la rétine, si bien que la tête de la tumeur s'avance librement dans le corps vitré. M. Fuchs cite un seul cas de ce genre.

Il n'y a aucun rapport entre la grosseur de la tête et la largeur du col; il arrive parfois qu'une tumeur, remplissant presque le globe oculaire, ne tient à la choroïde que par un étroit pédicule.

La forme diffuse du sarcome intra-oculaire est très rare; M. Fuchs n'en a recueilli que quatre cas dans la littérature et il en a observé trois personnellement.

La choroïde est alors épaissie dans sa totalité ou du moins dans presque toute son étendue; elle est friable, adhérant

fortement à la sclérotique. Peu à peu le globe oculaire est rempli par la choroïde dégénérée qui a pris un accroissement énorme sur toute sa surface, ou bien il se forme à la surface de la choroïde de petites excroissances qui finissent par se réunir et se toucher les unes les autres.

Une fois l'œil rempli par la masse sarcomateuse, il est difficile de dire si la tumeur a commencé d'une façon circonscrite ou diffuse.

La pigmentation dans le sarcome est un fait important, surtout au point de vue du pronostic, car le mélano-sarcome expose plus à la généralisation et aux métastases que le leuco-sarcome. C'est ainsi que sur 229 cas de mélano-sarcome, Fuchs trouve 44 fois des métastases du foie ou d'autres organes (19 p. 100); les leuco-sarcomes ne fournissent une proportion de métastases que de 7 p. 100. L'auteur fait toutefois observer à ce sujet que les leuco-sarcomes occupent de préférence le segment antérieur de l'œil et sont, à cause de cela, plus vite reconnus et par conséquent opérés, Néanmoins il reconnaît avec la plupart des auteurs que les sarcomes mélaniques sont plus graves que les autres.

Le pigment se trouve surtout dans les cellules, plus rarement il est libre dans la substance intercellulaire. Dans les cellules le pigment est distribué tantôt régulièrement dans toute la cellule, tantôt il est réuni en petits amas dans le protoplasma. Il est très rare que le noyau de la cellule contienne des granulations pigmentaires.

La distribution du pigment dans toute la tumeur est très irrégulière; certains groupes de cellules en ont plus, d'autres moins, quelques cellules mêmes n'en renferment pas du tout.

La trame conjonctive de la tumeur ne contient le plus souvent pas de pigment, surtout dans la variété de sarcome à petites cellules où la trame existe à peine. Il en est autrement dans le sarcome alvéolaire où la trame est très très développée.

Le pigment n'est presque jamais répandu uniformément sur toute la tumeur. Ceci provient de ce que la tumeur se

forme aux dépens des cellules de la choroïde, aussi bien des pigmentées que de celles qui ne le sont pas. Selon donc que la prolifération est plus active chez les unes que chez les autres, il en résulte des régions où la tumeur est plus ou moins pigmentée ; elle offre alors un aspect marbré.

Comme les sarcomes peuvent contenir depuis une quantité insignifiante de pigment jusqu'à une abondance énorme, la transition entre les mélano-sarcomes et les leuco-sarcomes est insensible et il est difficile de dire où les uns commencent et où les autres finissent.

Le pigment ne provient pas d'extravasats sanguins, comme quelques auteurs l'avaient pensé, mais bien du pigment physiologique de la choroïde. C'est du pigment « autochtone », comme l'a appelé Virchow. Et cette opinion est confirmée par ce fait qu'on ne trouve de tumeurs mélaniques primitives que là où il existe déjà du pigment à l'état physiologique.

Les leuco-sarcomes du tractus uvéal sont beaucoup plus rares que les mélano-sarcomes. Dans la statistique de M. Fuchs qui comprend 259 cas, on trouve :

Mélano-sarcomes	229 (88 p. 100)
Leuco-sarcomes	30 (12 p. 100)

Quant à la composition histologique, la forme à cellules rondes est plus fréquente dans les leuco-sarcomes que dans les mélano-sarcomes :

Sur 30 leuco-sarcomes, M. Fuchs trouve 12 sarcomes à cellules rondes et 13 à cellules fusiformes ;

Sur 229 mélano-sarcomes, 39 étaient à cellules rondes et 62 à cellules fusiformes.

Le tableau suivant indique le point de départ des uns et des autres.

		Leuco-sarcomes.	Mélano-sarcomes.
Iris		3	13
Cercle ciliaire		2	20
Choroïde	partie antérieure	5	8
	équateur	3	10
	partie postérieure	9	64
	incertain	8	114
		30	229

Au point de vue de la pigmentation, on a divisé les sarcomes de la choroïde en mélano et en leuco-sarcomes; mais, au point de vue histologique proprement dit, les sarcomes de la choroïde peuvent affecter des formes très diverses.

C'est ainsi que relativement à la forme de leurs cellules on rencontre des sarcomes à cellules rondes, — à cellules fusiformes, — à cellules ramifiées.

La quantité de tissu conjonctif qu'ils renferment est aussi très variable; chez les uns la trame conjonctive n'existe que comme un fin réseau, chez d'autres elle est beaucoup plus épaisse (sarcome fasciculé, alvéolaire).

Quelquefois les sarcomes quittent le type embryonnaire et offrent un degré d'organisation plus élevé ; on rencontre alors les types suivants : le lympho-sarcome, le glio-sarcome, le sarcome endothélial, le fibro-sarcome, le myo-sarcome, le mixo-sarcome, le chondro-sarcome, l'ostéo-sarcome, le sarcome lipomateux, l'angio-sarcome, le psammo-sarcome, le cysto-sarcome.

Les sarcomes de la choroïde sont généralement riches en vaisseaux; aussi la variété fibro-sarcome est elle rare et presque tous les sarcomes de la choroïde sont mous, succulents et richement vasculaires. Assez souvent les vaisseaux sont remarquables par la largeur de leur calibre et la minceur de leur paroi, ce qui occasionne des extravasats sanguins. Dans certains sarcomes même, par exemple dans les sarcomes fasciculés, on ne peut reconnaître aux vaisseaux aucune paroi ; ils se présentent comme des canaux creusés dans la substance même de la tumeur, et cette particularité, ainsi que l'a fait remarquer Waldeyer, expose à une rapide infection.

La plus grande partie des sarcomes de la choroïde sont des sarcomes à cellules rondes ou à cellules fusiformes.

En effet dans 188 cas où l'examen histologique a été fait, nous trouvons 75 fois (45 p. 100) le sarcome à cellules fusiformes et 51 fois (30 p. 100) le sarcome à cellules rondes.

Les sarcomes à cellules fusiformes sont généralement un peu moins riches en vaisseaux et par conséquent un peu plus durs que ceux à cellules rondes.

Le tableau suivant donne la fréquence des métastases et des récidives pour les 5 catégories de sarcomes.

Sur 51 sarcomes à cellules rondes, métastases ou récidives	15 fois (29 p. 100)
Sur 75 sarcomes à cellules fusiformes	14 fois (19 p. 100)
— 30 sarcomes mixtes	11 fois (37 p. 100)

Les sarcomes à cellules fusiformes seraient donc un peu moins dangereux que les autres.

Les 259 cas de sarcomes du tractus uvéal que Fuchs a recueillis, se répartissent ainsi au point de vue de leur siège, de leur point de départ.

Sarcomes de l'iris	16 =	6 p. 100
— du cercle ciliaire	22 =	9 p. 100
— de la choroïde	221 =	85 p. 100
	259	

Le sarcome de la choroïde débute le plus souvent dans la partie postérieure et, dans ce cas, c'est généralement dans le pôle postérieur, dans la région maculaire ou à la partie externe du nerf optique qu'il a son point d'origine.

Le sarcome du tractus uvéal en se développant, profite des nombreuses ouvertures de la sclérotique (le long des artères, veines et nerfs qui traversent cette membrane) pour se propager au dehors; il se forme ainsi de petites tumeurs épisclérales dont le tableau suivant donne la fréquence relative suivant le siège.

Au bord de la cornée	32 cas
Au pôle postérieur (avec ou sans la participation du nerf optique)	27 »
Le nerf optique seul dégénéré	14 »
A l'équateur	5 »
A travers la cornée	4 »
Simultanément à d'autres endroits	14 »
Total	96 cas

Si dans ce tableau on réunit les 27 cas où la tumeur s'est

propagée par le pôle postérieur (avec ou sans la participation du nerf optique) avec les 14 cas où la tumeur s'est propagée par le nerf optique seul, on trouve un total de 41 cas sur 96 (soit près de la moitié) où le sarcome s'est propagé hors de l'œil par la partie postérieure, particularité qui s'explique en partie par la moindre épaisseur de la sclérotique en arrière, mais surtout par le grand nombre de trous qu'offre cette membrane en cet endroit, pour laisser passer le nerf optique et les artères ciliaires postérieures.

Après la partie postérieure de l'œil, c'est le bord de la cornée (32 fois sur 96) qui est le lieu de perforation le plus fréquent.

Assez souvent la tumeur épisclérale ne se rattache à la tumeur intra-oculaire que par un mince filament.

Les sarcomes du tractus uvéal sont depuis longtemps considérés comme des tumeurs de mauvaise nature et ils occasionnent souvent des métastases. Dans les 259 observations recueillies par Fuchs, les métastases sont signalées 48 fois. Dans 12 de ces cas les détails manquent et l'auteur s'est contenté de dire « généralisation ». Dans les 36 cas restants, il y avait tantôt un seul organe atteint (le plus souvent le foie), tantôt plusieurs organes. Les tumeurs métastatiques se divisent ainsi qu'il suit d'après leur siège :

Foie	37	cas
Estomac	7	»
Peau et tissu cellulaire sous-cutané	4	»
Cœur	3	»
Reins	3	»
Os	3	»
Membranes séreuses	3	»
Poumons	3	»
Colonne vertébrale ou moelle épinière (renseignements incertains dans l'observation)	2	»
Glandes lymphatiques	2	»
Rate	1	»
Pancréas	1	»
Intestin	1	»
Muqueuse de l'épiglotte	1	»
Cerveau	1	»

L'infection se fait sans aucun doute au moyen d'éléments figurés et très vraisemblablement par les cellules qui pénètrent dans le sang, d'autant plus facilement que les sarcomes sont généralement très riches en vaisseaux et que ces derniers ont une paroi très mince ; quelquefois même on ne peut distinguer aucune paroi, si bien que dans ces cas le sang est en contact direct avec les éléments de la tumeur.

Il n'est pas douteux non plus que l'infection de l'organisme ne se produise sous forme d'embolie ; une ou plusieurs cellules, détachées de la tumeur, sont transportées par le torrent circulatoire. Elles rencontrent des conditions favorables pour s'arrêter dans une partie du corps et en ce point il se développe une tumeur secondaire.

Dans 235 cas où l'énucléation a été faite, il y eut récidive locale 31 fois, soit 13 p. 100

La récidive se produisit :

Entre 1 mois et	6 mois	après l'opération			.....	11 fois
— 6 —	12 —	—	—		...	7 »
— 1 an et	2 ans	—	—		...	5 »
— 2 —	3 —	—	—		...	1 »
— 3 —	4 —	—	—		...	2 »
Au bout de	7 —	—	—		...	1 »
—	9 —	—	—		...	1 »
A une date non déterminée					.....	3 »
						31

Quant aux métastases qui sont, nous l'avons vu plus haut, assez fréquentes (45 fois sur 259), le tableau suivant donne leur date d'apparition :

Entre 1 mois et	6 mois	après l'opération			.....	8 fois
— 6 —	12 —	—	—		...	11 »
— 1 an et	2 ans	—	—		...	15 »
— 2 —	3 —	—	—		...	5 »
— 3 —	4 —	—	—		...	3 »
— 4 —	5 —	—	—		...	2 »
Date non donnée					.....	1 »
						45 »

Il n'est pas douteux que le sarcome de la choroïde, spécia-

lement le mélano-sarcome, surpasse en malignité toutes les tumeurs connues. Ceci ressort du tableau suivant qui donne la *proportion pour cent de guérisons définitives* obtenues dans les sarcomes, les gliomes et les carcinomes :

Sarcome de la choroïde	6	p. 100
Gliome de la rétine	6 1/2	p. 100
Carcinome de la peau et de la bouche, d'après Thiersch	12	p. 100
— D'après Bergmann	19	p. 100
— D'après Billroth	17	p. 100
Carcinomes de toute sorte d'après Winiwartep.	29	p. 100

Le dernier chapitre de l'ouvrage est consacré à l'examen critique de l'énucléation et des différentes méthodes d'extirpation du contenu de l'orbite, ainsi qu'aux accidents qu'on peut observer à la suite de ces opérations (hémorrhagie, pyohémie et septicémie, méningite, érysipèle).

L'ouvrage de M. Fuchs sur le sarcome du tractus uvéal peut à bon droit être considéré comme classique, car la question y est traitée à fond et d'un bout à l'autre avec la plus grande compétence. Venant après la publication si intéressante de Knap sur le même sujet, il la complète et la rectifie sur plusieurs points. Quant à la façon dont l'ouvrage est composé, elle mérite les plus grands éloges ; tout y est bien ordonné et c'est un grand charme pour un français de lire un allemand si simple et si clair. Quiconque voudra dorénavant écrire sur le sarcome de la choroïde, devra consulter cette importante monographie.

Dr Parent.

QUELQUES MOTS SUR LA MIGRAINE OPHTALMIQUE

ET SUR SA VALEUR SÉMIOLOGIQUE

Par le docteur GALEZOWSKI

Au moment où l'étude des maladies du système nerveux prend une extension de plus en plus considérable sous l'impulsion des travaux du professeur Charcot, de Ferrier, il importe beaucoup de seconder ce mouvement de la pathologie générale par des études et des recherches analogues dans chaque branche de pathologie spéciale, et surtout dans la pathologie oculaire, où il y a des points de contact très nombreux avec le système nerveux général et cérébral. Il existe en effet, une si grande similitude de phénomènes entre les affections nerveuses oculaires et les névroses générales, que la connaissance exacte des unes concourt à éclaircir, à développer et à apprécier d'une manière plus complète les notions sur la pathologie des affections nerveuses générales.

La meilleure confirmation de ce que nous avançons, nous la trouvons dans l'histoire de l'hystérie et des troubles oculaires. Ces derniers ont été à peine indiqués par Briquet; nous les avons décrits les premiers avec détails, d'abord dans notre Thèse inaugurale et ensuite dans nos conférences, qui ont été développées plus amplement dans les thèses de doctorat de Hélot, et plusieurs de mes élèves; plus tard, ils ont reçu un si éclatant et ingénieux développement dans les travaux de Charcot. De cette étude simultanée, faite sur la même maladie en ophtalmologie et en pathologie générale, l'une et l'autre de ces branches de médecine ont profité, et nos connaissances sur l'hystérie ont acquises cette certitude qu'elles n'avaient point avant ce temps. Il faut espérer qu'en suivant cette même voie dans l'étude d'autres affections nerveuses oculaires, nous rendrons le même service.

L'étude de la *migraine ophtalmique* nous montre un champ on ne peut plus vaste pour le développement desconnaissances simultanées des troubles oculaires qu'elle occasionne, ainsi que de la névrose migraineuse générale. Nous avons entrepris ce travail depuis plusieurs années, comme le démontre notre mémoire lu au congrès international médical de Genève en 1875, et nous l'avons continué jusqu'à ce jour : c'est le résultat de ces recherches que je me propose de publier dans ce travail. Cette étude sera, cela me semble, d'autant plus opportune, qu'elle comblera, j'ose espérer, une lacune qui existe jusqu'à présent dans la pathologie oculaire, car nous ne possédons pas, en effet, aucun traité spécial qui donne un aperçu exact et bien complet de la maladie.

La fréquence de troubles nerveux migraineux est grande, si on en juge par le tableau statistique que j'ai dressé. Et les ophtalmologistes peuvent être souvent très embarrassés pour se prononcer d'une manière affirmative sur certains phénomènes très vagues, très incertains qu'éprouvent les malades, et qui peuvent faire croire à l'existence de lésions cérébrales, et qui, en réalité, ne sont autres que des phénomènes migraineux.

I. DÉNOMINATION ET DÉFINITION DE LA MALADIE

On connaît généralement la maladie nerveuse, très complexe et très variée dans son évolution, que l'on appelle *migraine*. Le mot est d'origine grecque, il signifie : ἡμικρανία, *micrania*, moitié du crâne, moitié de la tête, névralgie hémicrânienne. Ce terme a été accepté presque dans toutes les langues et toutes les littératures. Les auteurs anglais l'appellent *Megrim* ou *Sick-headache*. Dans toutes les autres langues, à peu d'exceptions près, le nom de migraine a prévalu sur tous les autres termes, et il est employé dans toutes les formes et variétés que cette maladie peut accuser.

La migraine est une névrose, et, comme telle, elle peut se présenter sous des formes et des apparences des plus variées.

Tantôt elle envahit toute la moitié de la tête, dans d'autres cas elle n'occupera qu'un seul nerf de la face et donne par conséquent lieu à une névralgie trifaciale, à un larmoiement exagéré par suite de l'irritation du nerf lacrymal. Cette même affection pourra se localiser dans le globle oculaire et occasionner des troubles nerveux visuels des plus variés. Elle pourra occuper les centres nerveux visuels seuls, et amener des phénomènes amaurotiques passagers. Et il y a même des cas dans lesquels la névrose migraineuse occupe à la fois les centres visuels, certaines parties des centres moteurs et les centres de la parole, et il en résultera en conséquence des troubles d'innervation tout particuliers, dont la définition, la nosologie et la pathogénie elle-même sont par moments difficiles à préciser.

Le rôle de la pathologie générale est très difficile, car on a de la peine à définir si la maladie relève purement du système nerveux ou du système circulatoire et des vaso-moteurs. Les difficultés augmentent encore bien plus, si on veut analyser plus spécialement les phénomènes on ne peut plus variés et de plus inconstants et complexes de la migraine ophtalmique. Là, tout est incertitude, tout est hypothèse et ne repose que sur des appréciations individuelles.

Parmi les phénomènes qu'éprouvent, en effet, les malades atteints de cette maladie bizarre, il y en a un certain nombre qui semblerait appartenir exclusivement à une altération de l'innervation cérébrale ; d'autres, au contraire, paraissent appartenir exclusivement à l'œil et à la rétine. D'autres enfin, semblent exclusivement se rapporter à l'appareil digestif et notamment à l'estomac.

On comprend qu'en présence d'une aussi grande diversité des formes et des variétés de la migraine en général, on soit très embarrassé de donner une définition exacte de la nature de la maladie, et qu'on soit incertain dans l'appréciation de la cause du mal. Tandis que les uns la localisent dans l'estomac, et l'appellent avec les auteurs anglais : *Bilious headache*, migraine bilieuse, d'autres ne veulent voir dans les phénomènes visuels que l'expression de la maladie purement oculaire.

Piorry « croyait que cette affection provenait d'une névrose de l'iris et il lui avait donné le nom *d'irisalgie* ». Mais comme on verra plus loin, la maladie dont nous nous occupons n'a rien à faire avec l'iris et son innervation.

Les auteurs anglais, qui se sont plus particulièrement occupés de la localisation de la migraine dans l'œil, l'ont décrite sous le nom de « *blind headache* ». Parry et Wollaston, qui ont été atteints eux-mêmes de cette affection, l'ont décrite sous ce nom.

Fothergill compare les phénomènes lumineux, qu'il voyait pendant les attaques de migraine, aux figures de fortification. « *Objects swiftly changing their apparent position, surrounded with luminous angles like those of a fortification.* » Nous devons ajouter que le travail le plus remarquable et le plus complet sur ce sujet, est celui de M. *Liveing* qui a pour titre : *On Megrim, Sick Headache, and Edward Some Allied Disorders*, 1873.

Dans les opinions émises au sujet des troubles visuels migraineux, il existe une très grande divergence dans la dénomination de la maladie. Ce que les traducteurs de Mackensie appellent *Hémiopie périodique*, d'autres comme Dianoux [1] et Baralt l'appellent dans leurs thèses inaugurales *scotome scintillant*.

Dans le travail que nous avons communiqué au *congrès* international de Genève en 1877, nous nous sommes opposés à toutes ces dénominations, comme n'étant basées que sur un seul signe quelconque, plus ou moins prédominant de la maladie, mais qui tous étaient insuffisants, car elles ne correspondaient pas à l'ensemble des symptômes et ne comportaient pas avec elles la définition de la nature de la maladie elle-même. C'est en raison de ces considérations que j'ai cru préférable de décrire la maladie sous le nom générique de *migraine ophtalmique*. Je crois, en effet, qu'en acceptant cette définition, nous avons l'avantage de faciliter la compréhension de la cause et de la nature de la maladie, quelle

1. Dianoux. *Du scotome scintillant*. Thèse de Paris, 1875.

que soit la forme sous laquelle elle se présente à l'observateur. On verra, en effet, dans la suite de ce travail, que la migraine ophtalmique n'a pas toujours la seule et même forme, mais qu'elle peut souvent apparaître comme une *hémiopie homonyme périodique*, semblable à celle décrite par Wollaston; dans d'autres cas elle se révèle par les phénomènes scintillants de Dianoux; quelquefois elle accuse la forme d'un scotome fixe, pouvant rester permanent pendant un certain temps. Par moment elle se présente, au contraire, sous forme d'une cécité absolue d'un ou de deux yeux, périodique et passagère. Mais, dans certains cas rares, tout à fait exceptionnels, la cécité peut devenir définitive et permanente, car elle aura été compliquée d'une lésion organique dans les vaisseaux rétiniens, comme nous avons été les premiers à le démontrer.

Prenant en considération toutes les circonstances, nous pensons qu'il est préférable de beaucoup de conserver la dénomination de *la migraine ophtalmique* comme plus pratique et plus compréhensible.

Si ces différents troubles visuels existent simultanément avec des phénomènes caractéristiques de la migraine vulgaire, rien n'est plus simple ni plus naturel que de les rapporter à la migraine. Mais il n'en est pas de même lorsqu'il s'agit d'un simple phénomène isolé quelconque, survenant d'une manière accidentelle, passagère, et se renouvelant de temps en temps sans aucune lésion apparente, et qui n'a des caractères de migraine que la périodicité de la maladie. L'embarras, alors, devient très grand pour le diagnostic, d'autant plus que ce phénomène visuel peut changer de forme et d'aspect à chaque nouvelle apparition.

Dans notre précédente étude sur la migraine ophtalmique [1], nous avons, en effet, démontré qu'il existe des cas dans lesquels les malades n'accusent point des phénomènes généraux de migraine, mais chez lesquels on ne trouve que

1. Galezowski. *Etude sur la migraine ophtalmique* (*Archives gén. de médecine*, juin et juillet 1878).

quelques symptômes isolés, souvent bizarres, et peu précis du mal nerveux auquel ils appartiennent.

Ces phénomènes ne sont pas même régulièrement périodiques, souvent ils ne sont pas accompagnés de douleurs de tête, et si, dans ces conditions, les malades viennent nous consulter, nous sommes souvent embarrassés pour nous prononcer sur la nature du mal. Il est difficile, en effet, d'affirmer dans certains cas, s'il s'agit d'une simple névrose oculaire dans des cas, par exemple, où il existe dans l'intérieur de l'œil des lésions organiques anciennes, telles que choroïdites atrophiques disséminées, ou si ces dernières lésions amènent une certaine perturbation dans la vue. Notre embarras sera encore bien plus grand, lorsque les troubles visuels migraineux vont survenir dans le courant d'une affection générale, constitutionnelle ou inflammatoire quelconque. L'erreur devient alors très facile, surtout si on ne connaît pas exactement tous les symptômes de la migraine ophtalmique et toutes les formes anormales qu'elle peut accuser.

La migraine ophtalmique peut survenir dans le courant d'une maladie cérébrale, d'une épilepsie, comme cela avait été démontré par Leaving et Charcot, et d'une hystérie, comme nous avons signalé nous-même, et on aura alors des troubles visuels tellement complexes, que le diagnostic en deviendrait presque impossible, si on ne savait pas analyser chaque symptôme en détail pour lui assigner la place nosologique qui lui appartient.

Pour donner à cette étude une importance qui lui convient, et pour profiter des observations qui ont été faites dans cette matière par nos devanciers, nous nous proposons de puiser nos renseignements dans les auteurs qui se sont occupés plus particulièrement de la migraine et de ses différentes variétés.

Pravaz[1], en faisant l'historique de cette question, rapporte à Abraham Vater et à Demours, la connaissance des premiers

1. Pravaz, *Archives de médecine*, 2e série, t. VIII, p. 59.

cas d'amaurose partielle. Ce dernier auteur rapporte, en effet, en 1762, le cas de la marquise de Pompadour, atteinte d'une cécité partielle, cécité guérie au bout de deux mois par les diaphorétiques.

Ces troubles étaient-ils réellement dus à la migraine? Il est très difficile de se prononcer, et il est préférable de rechercher les premières notions exactes de la migraine ophtalmique dans les auteurs qui ont traité cette question au commencement de notre siècle.

Parmi ces auteurs, nous devons placer en première ligne Parry[1] et Tissot[2], Labarraque[3], Piorry[4], Du Bois Reymond[5], sir Benjamin Brodie[6].

Si on examine les observations rapportées par ces auteurs, on est frappé de la fréquence des troubles visuels observés par eux dans la migraine. Quoique l'interprétation de ces faits ne soit pas toujours la même, ni complètement conforme aux idées que nous professons actuellement, il n'en est pas moins vrai que la maladie elle-même, comme entité morbide, était connue réellement et méritait d'être étudiée d'une manière très sérieuse.

Parry et Wollaston[7] ont observé et décrit des troubles visuels migraineux et périodiques. Ce dernier auteur a observé sur lui-même les phénomènes des troubles visuels périodiques hémiopiques, ce qui lui a permis de formuler des lois de semi-décussation dans le chiasma, si ingénieuses et si justes, qu'elles servent jusqu'à présent

1. Parry, Collections from the unpublished writings, edited by his son, vol. I, p. 557, 1825.

2. Tissot, *Traité des nerfs et de leurs maladies*. Œuvres complètes, par Hallé, 1809, vol. XI.

3. Labarraque, *Essai sur la céphalalgie et la migraine*, Thèse de Paris, 1837.

4. Piorry, *Mémoire sur l'une des affections désignées sous le nom de migraine*, Paris, 1835.

5. Du Bois Reymond, *Archiv f. Anatomie und Physiologie von Reichert und Dubois Reymond*, Heft IV, p. 461, 1860.

6. Benjamin Brodie, *Lectures on local nervous Affections*. London, 1837 p. 17.

7. Wollaston, *Philosophical Transactions*, 1824, p. 222.

de base principale à nos interprétations sur les différents troubles cérébraux visuels.

Le travail de Wollaston fut traduit par Arago[1], qui ajouta des observations personnelles sur les troubles analogues observés sur lui-même. Brewster[2] et Airey[3], on décrit, à l'exemple de Wollaston, leurs propres phénomènes d'hémiopie périodique, et ils ont cherché à déterminer les conditions optiques de la rétine et des rayons visuels pendant l'attaque d'hémiopie.

Piorry a publié une série de *Mémoires* sur les troubles visuels observés par lui, mais il ne voit dans ces phénomènes que des prodromes de la migraine, sans laquelle ces phénomènes ne devaient point apparaître.

Dans le supplément du *Traité des maladies des yeux* de Mackensie, Testelin publia et analysa trois observations bien complètes et intéressantes de l'hémiopie périodique. A ces faits, il faut ajouter les relations des phénomènes observés par Foerster et Zehender sur eux-mêmes, et qui, du reste, fournissent le sujet d'une discussion très intéressante au congrès ophtalmologique d'Heildelberg et que l'on trouvera consignées dans les *Klinische Monatsblätter* de 1877.

Nous trouvons dans le livre très précieux et très érudit de Liveing : *O Megrin and Sick Headache*, 1873, des détails très intéressants et on ne peut plus exacts des troubles visuels qui accompagnent la migraine vulgaire, mais qui ne doivent survenir d'après lui, que dans le courant d'un accès de la migraine elle-même.

Quaglino[4] a étudié d'une manière toute particulière un cas de migraine accompagnée d'amblyopie passagère, et il dit avoir trouvé là des stases veineuses dans la rétine.

Deux thèses de doctorat sont dignes d'être consultées, ce

1. Arago, *Annales de chimie*, t. XXII, p. 100, 1824.
2. Brewster, *Philosophical Magazine*, 1865.
3. Airey, *Philosophical Magazine*, 1865, July.
4. Quaglino, *Annal. del Ottalmologia*, 1871.

sont celles de MM. Dianou[1] et de Baralt[2] sur le scotôme scintillant, ou amaurose partielle temporaire. L'une et l'autre insistent surtout sur les troubles hémiopiques ainsi que sur les phénomènes scintillants et lumineux qu'éprouvent les malades atteints de trouble visuel migraineux. Ils ont cherché à donner des explications physiologiques et étiologiques de ce trouble.

Ferré et Charcot ont publié plusieurs faits très intéressants, se rapportant à la migraine ophtalmique qui précède l'apparition de l'épilepsie ou des différents autres phénomènes nerveux. Le Dr Baron[3], dans son excellente thèse sur les amblyopies hystériques, signale l'existence possible et simultanée d'accidents oculaires hystériques et migraineux, ce qu'il a, du reste observé sur une malade de ma clinique.

Depuis de longues années, j'avais déjà été frappé de la fréquence des troubles visuels passagers et périodiques qui s'annonçaient sous des formes les plus variées et qui toutes étaient le résultat d'une migraine.

Les études que j'ai établies sur cette maladie curieuse à plus d'un titre, m'ont permis de donner une description bien précise dans ses formes les plus communes, comme aussi dans les différentes variétés moins régulières et moins communes. Dans un mémoire que j'ai lu au Congrès international de médecine tenu à Genève en 1877, j'ai fait un historique très complet de la maladie, en me basant à cette époque sur 76 cas observés dans ma clientèle particulière. Ce travail, un peu plus complet sur ce sujet, a été publié par moi dans les *Archives générales de médecine* de 1878.

J'ai examiné dans ce travail toutes les différentes phases dans lesquelles la maladie oculaire, migraineuse peut se présenter[4].

1. Dianous, *Sur le scotôme scintillant ou amaurose partielle temporaire*, Thèse de Paris, 1875.

2. Baralt, *Contribution à l'étude du scotôme scintillant, ou amaurose partielle temporaire*, Thèse de Paris 1880.

3. Baron, *Sur les amblyopies hystériques*, Thèse de Paris 1878.

4. Galesowski, *Étude sur la migraine ophthalmique* (Archives générales de médecine, juin et juillet 1878).

Depuis l'époque où j'ai publié ce travail, le nombre des cas de migraine ophtalmique, qui se sont présentés à mon observation est tellement considérable, qu'il ne me serait pas possible de les publier tous. Tout au plus, pourrais-je les réunir tous, à l'exemple de Liveing dans un tableau synoptique, ce qui permettra d'en tirer des conclusions pratiques au point de vue de la fréquence de certains symptômes et des différentes phases, par lesquelles la maladie passe, relativement à l'âge, au sexe et aux contributions morbides.

Dans mon précédent travail, j'ai donné à la maladie le nom de *migraine ophtalmique*, ce qui n'a pas été adopté, à tort selon moi, par tous les auteurs. Les anciens écrivains comme les plus modernes ont appelé la maladie, le plus souvent d'après un symptôme prédominant quelconque, ou selon le mode d'interprétation du processus morbide qu'ils avaient adopté. C'est ainsi que Wollaston, Brewster, Viry et les traducteurs de Mackensie décrivent ce trouble visuel sous le nom tantôt d'*hémiopie périodique*, tantôt d'*amaurose partielle temporaire*, « *Half-Blindness* ». Piorry croyait que cette affection provenait d'une névrose de l'iris et il lui avait donné le nom de *irisalgie*.

Henry Holland[1] lui donne le nom de *suffusio dimidians*. Airy[2] la décrit sous le nom de : *Transiens Hémiopsia*, *hémiopie passagère* ou *temporaire*, pour définir par cette dénomination la perte passagère de la vision par moitié de champ visuel. Pour caractériser plus particulièrement les phénomènes lumineux observés par les malades, et que le docteur Fothergill comparaît à la configuration des fortifications, il a proposé un nom tout spécial : *Teichopsia*. Dianous et Baralt ont réservé pour leur description le nom de scotôme scintillant, pensant que ce symptôme qui est très fréquent, désignerait mieux que tout autre la nature de la maladie et sa forme la plus fréquente et la plus habituelle. Parry, Liveing et quelques autres écrivains anglais ont adopté, pour la dé-

1. Henry Holland, *Medical Notes and Reflections*, ed. 1839, pp. 20 et 152.
2. Hubert Airy, *On a distinct Form of Transiens Hemiopsia*. — Phil. Transact., p. 247, London, 1871.

finition de cette maladie, le nom de *Blind-Headache* ou *Half-Blindness*, *Half-Vision*.

Cette diversité des dénominations prouve surabondamment combien il est peu rationnel de prendre un symptôme isolé de la maladie pour sa définition. Il est plus juste, au contraire, d'appeler ce trouble visuel, avec les anglais, *Blind-Headache*, *cécité migraineuse* ou comme nous l'avons appelé dans notre précédent mémoire, *migraine ophtalmique*. Cette dénomination, en effet, embrasse toutes les variétés de la maladie, simple ou compliquée, complète ou n'apparaissant que sous forme d'un seul symptôme quelconque, ce qui, entre parenthèses, arrive plus souvent que l'on ne pense.

(*A suivre.*)

Dr GALEZOWSKI.

CONSÉQUENCES FAVORABLES A L'HYGIÈNE DE LA VUE

QUE L'ON POURRAIT RETIRER DE L'ÉCLAIRAGE DES LAMPES ÉLECTRIQUES A INCANDESCENCE

Par le docteur MENGEAUD

M. de Chardonnet vient de faire quelques expériences intéressantes sur l'absorption des rayons ultra-violets par les milieux de l'œil, et en particulier par le cristallin. Le spectre lumineux qui vient frapper la rétine de l'œil s'étend entre le rouge et le violet. Mais que deviennent les pays ultra-rouges et ultra-violets qui existent au-delà des spectres perçus par l'œil ? L'expérience n'a pas encore été faite pour les rayons ultra-rouges, mais le physicien distingué dont nous avons cité le nom a démontré que les rayons ultra-violets étaient absorbés par les milieux de l'œil, et en particulier par le cristallin.

Ce fait ne doit pas nous étonner beaucoup, car plusieurs

oculistes ont constaté que, au moment où ils aperçoivent le jour pour la première fois, les malades opérés de la cataracte s'écrient qu'ils voient *tout en bleu*. Plus tard, l'habitude affaiblit cette sensation.

S'il en est ainsi, que deviennent les rayons ultra-violets absorbés par les milieux de l'œil humain?

Il est presque certain que cette absorption ne doit pas se faire sans fatiguer l'organe visuel.

D'un autre côté, M. de Chardonnet a photographié le spectre solaire d'une lampe électrique à incandescence par un procédé que nous exposerons plus tard. Soit que le rayonnement du fil ne comporte pas d'ondes courtes, soit que ces ondes soient arrêtées par l'enveloppe de verre, le spectre de cette lumière ne dépasse guère le spectre visible.

La lumière des lampes électriques à incandescence épargne donc aux milieux de l'œil, placés devant la rétine, tout le travail de l'absorption et de la diffusion des rayons ultra-violets.

Cette circonstance n'est-elle pas favorable à l'hygiène de la vue? Si, à cela, on ajoute la fixité et le peu de chaleur des lampes à incandescence, on comprendra combien ce genre de lumière doit être préféré dans les écoles, les ateliers, les bureaux, où l'homme est obligé de travailler longtemps à la lumière artificielle.

La ville de Nice étant une de celles où l'éclairage électrique prendra probablement une grande extension, nous croyons utile de rendre compte des expériences qui ont été faites pour vérifier l'innocuité de ce nouveau mode d'éclairage.

Mais auparavant il sera bon de rappeler quelques propriétés des spectres lumineux fournis par les sources naturelles ou artificielles.

Le spectre solaire lumineux est suffisamment connu. Nous nous contenterons de rappeler l'existence des raies noires, dites « raies de Fraunhofer. » Ces raies perpendiculaires à la longueur du prisme, observées pour la première fois par Wollaston, furent étudiées avec un très grand soin par Fraunhofer, qui en distingua plus de 600. Leur dispersion

dans toute l'étendue du spectre étant fort irrégulière, Fraunhofer établit une classification, arbitraire sans doute, mais qui existe encore aujourd'hui. Il désigna les principaux groupes de ces raies par les lettres A, B, C, D, E, F, G, H..... A étant à l'extrémité du rouge sombre et H à peu près au milieu du violet.

Le nombre de ces raies augmente singulièrement avec la puissance dispersive de l'appareil employé pour produire le spectre. Les spectroscopes à plusieurs prismes, mais surtout le remarquable appareil de ce genre imaginé par M. Thollon et installé par lui à l'Observatoire de Nice, permettent de compter plusieurs milliers de ces raies. Cela tient à ce que des raies paraissant uniques, quand on procède avec un seul prisme, se décomposent en un plus grand nombre assez espacées pour être perçues chacune distinctement. Ainsi, en particulier, la double raie D a pu être décomposée en 70 raies noires. Il est bien évident que l'expérience n'est pas encore arrivée au terme extrême dans ce genre de décomposition de la lumière.

Pendant longtemps, nos connaissances à cet égard se sont bornées à ce qui concerne le spectre lumineux. Cela tenait principalement à ce que le verre des prismes absorbe toutes les autres radiations au point de les rendre difficilement perceptibles. L'emploi de prismes en sel gemme a permis d'étudier le spectre calorifique obscur moins dévié que le rouge. Nous n'ajouterons rien sur ce spectre qui ne présente aucun intérêt pour le sujet que nous traitons.

L'emploi de prismes et de lunettes en quartz ou en spath d'Islande permet d'étudier le spectre ultra-violet. C'est ainsi que M. Mascart, en faisant éclater entre deux tiges d'argent les étincelles fournies par une puissante bobine d'induction, put obtenir un spectre ultra-violet très pur, six fois plus étendu que le spectre lumineux.

Le spectre ultra-violet présente, comme le spectre lumineux, des raies noires fort nombreuses, et M. Becquerel, à l'aide de procédés photographiques, a pu reconnaître et classer les groupes I, L, M, N, O, P.

Il est malheureusement impossible, avec les spectroscopes, d'aller aussi loin, car les rayons, plus déviés que ceux du groupe H, échappent totalement à la vue. Au-delà des P, ils échappent même aux réactifs photographiques, si l'on opère dans les mêmes conditions que M. Becquerel, c'est-à-dire avec des appareils en verre.

MM. Draper, Karsten, Miller et Müller ont répété et perfectionné ces expériences en employant des appareils en quartz. Mais c'est surtout M. Mascart qui a étendu nos connaissances à ce sujet en photographiant successivement, à l'aide d'un spectroscope spécial, le spectre ultra-violet jusqu'à la raie T. Il a pu ainsi fournir un dessin comprenant près de 700 raies plus déviées que la raie H.

M. Mascart a fait encore mieux : il a mesuré les déviations minimum correspondant à presque toutes les raies, le spectre étant produit à l'aide d'un prisme en spath d'Islande dont l'angle réfringeant avait pour valeur 60°20'.

Nous transcrivons les résultats relatifs au rayon ordinaire et nous ajouterons les longueurs d'onde, afin qu'on puisse se faire une idée nette de l'étendue du spectre ultra-violet.

	DÉVIATIONS	LONGUEURS D'ONDE (millionièmes de millimètres)
A.....	51°11'55"	760,92
B.....	51°29'10"	687,48
C.....	51°38'20"	656,56
D.....	52°2'55"	589,86
E.....	52°34'15"	527,24
F.....	53°1'30"	486,39
G.....	53°53'20"	431,12
H.....	54°38'20"	397,13
L.....	55°2'20"	381,90
M.....	55°19'	372,88
N.....	55°49'40"	358,02
O.....	56°23'5"	344,01
P.....	56°44'5"	336,02
Q.....	57°6'15"	328,56
R.....	57°42'5"	317,75
S.....	58°10'25"	»
T.....	58°34'30"	302,00

Ici s'arrêtent les déterminations de M. Mascart. Depuis,

d'autres physiciens, notamment M. Cornu, ont étendu ce genre de recherches jusqu'à la raie U encore plus déviée que la raie T. Les données numériques du genre des précédentes nous manquent, il nous sera cependant possible de donner une idée suffisamment précise de la déviation éprouvée par les parties les plus réfrangibles du spectre ultra-violet, en recourant aux longueurs d'ondes exprimées en millionièmes de millimètres.

S.....	304,75
T.....	299,4
U.....	294,6
Raie n° 29 du zinc.....	202,42
Raie n° 32 de l'aluminium.....	185,22

Cette dernière est la raie la plus réfrangible obtenue jusqu'à ce jour.

Les détails dans lesquels nous venons d'entrer étaient nécessaires pour bien comprendre les expériences de M. de Chardonnet sur l'absorption des rayons ultra-violets par les divers milieux de l'œil.

Expériences de M. de Chardonnet sur la pénétration des radiations arctiniques dans l'œil de l'homme et des animaux vertébrés, et sur la vision des radiations ultra-violettes.

Les expériences ont été faites de la manière suivante : la cornée, le cristallin et l'humeur vitrée des yeux étudiés étaient successivement placés entre deux lames de quartz hyalin taillées perpendiculairement à l'acte de cristallisation et de rotation contraires s'annulant réciproquement. Un faisceau de lumière électrique illuminait d'abord la préparation anatomique, puis traversait une fente spectroscopique, une lentille Cornu en spath d'Islande et en quartz, enfin un prisme en spath d'Islande.

Le spectre venait s'imprimer sur une plaque au gélatino-bromure d'argent. La lumière émanait d'un régulateur Foucault muni de charbons Carré, qui donnent de nombreuses raies, notamment celle du fer, servant à répéter les clichés. Les régions du spectre ont été indiquées par les lettres. Les essais ont porté sur une douzaine de vertébrés.

Le tableau suivant résume l'examen d'un grand nombre de clichés.

ESPÈCES	LIMITES VERS LESQUELLES S'ÉTEINT LE SPECTRE du cristallin.	de la cornée.	du corps vitré.
Homme	L à M	*s* traces jusqu'en T	S à *s*
Bœuf	L à M	S à *s*	*s* à T
Veau	R à *r*	*r* à S	*s* à T
Mouton et agneau	R	R à S	T à *t*
Cochon	R	S à T	T
Lièvre	O	*s*	T à V
Épervier	T à V	*s* à T	R
Perdrix	*r*	T à V	T à V
Carpe	N à O	S à *s*	S à *s*
Grenouille	L à M	V	L à M

L'examen du tableau qui précède révèle tout d'abord une loi générale qui paraît s'étendre à toutes les classes des vertébrés.

Aucun milieu de l'œil n'est transparent pour les radiations ultra-solaires, c'est-à-dire pour les ondes plus courtes que T ou U, limites du spectre solaire ultra-violet. Dans l'œil même privé de cristallin, la rétine se trouve protégée contre ces radiations extrêmes, comme si la nature avait voulu prémunir cette membrane contre une lumière purement artificielle, ou comme si l'œil adapté aux rayons solaires n'en connaissait pas d'autres.

La membrane clignotante des oiseaux s'est montrée translucide pour une partie du spectre ultra-violet jusqu'en O et Q, cet organe constitue donc un surcroît de garantie contre les rayons ultra-solaires.

Le corps vitré a été étudié avec son enveloppe hyaline. Chez les mammifères et la plupart des oiseaux, le spectre s'éteint vers les limites du spectre solaire.

Le spectre d'absorption de la cornée s'éteint chez les quatre classes de vertébrés vers les limites qui diffèrent pour chaque espèce et sont comprises entre les régions R et V.

La fonction absorbante du cristallin varie suivant l'espèce, l'âge et l'individu.

En ce qui concerne l'homme, on a pu remarquer que la plus grande partie du spectre solaire traverse la cornée et l'humeur vitrée; par contre, limité vers la région comprise entre H et M, le spectre du cristallin correspond exactement au spectre visible, et cette lentille a pour fonction physiologique d'intercepter toute radiation ultra-violette.

Dès lors se pose la question suivante : si nous ne percevons par les radiations ultra-violettes, est-ce parce que la rétine est insensible aux courtes ondes, ou bien parce que ces ondes ne lui parviennent pas?

Pour trouver la solution, M. de Chardonnet a dû avoir recours au témoignage de malades atteints d'aphakie, c'est-à-dire privés de cristallin par l'opération de la cataracte. Voici comment il a opéré :

La lumière jaillissait d'un régulateur Foucault dans une lanterne Dubosq, dont l'ouverture était fermée par une double glace argentée de Foucault. Ces minces couches d'argent laissent passer uniquement les radiations comprises entre les raies O et T du spectre ultra-violet.

Tantôt le sujet regardait simplement la lumière électrique à travers cet écran : tantôt l'image des charbons, invisibles pour les opérateurs, était projetée au fond de son œil au moyen d'une lentille en quartz.

Dans toutes ces expériences, les sujets atteints d'aphakie avaient une perception très nette des rayons ultra-violets.

RÉSUMÉ ET CONCLUSION

1° La rétine est sensible aux radiations ultra-violettes comme aux radiations visibles lorsqu'elles lui parviennent.

2° Il est impossible de se prononcer sur la question de savoir si la rétine serait sensible aux radiations ultra-solaires, arrêtées, dans tous les cas, par la cornée et l'humeur vitrée.

3° C'est donc bien le cristallin seul qui limite le spectre visible.

4° Les rayons ultra-violets étant absorbés par les milieux de l'œil, cette absorption ne doit pas se faire sans fatiguer cet organe, surtout lorsqu'il s'agit du long et brillant spectre ultra-solaire de l'arc électrique.

5° Mais la photographie du spectre des lampes électriques à incandescence telle que la lampe Edison, a montré que ce spectre ne dépassait guère le spectre visible. Cette lumière épargne donc aux milieux placés devant la rétine, tout le travail de l'absorption et de la diffusion des rayons ultra-violets.

6° D'un autre côté ce genre de lumière étant fixe et dégageant peu de chaleur, on devrait l'employer dans les écoles, les bureaux, les ateliers, partout où l'homme travaillant longtemps à la lumière, a besoin de ménager le plus précieux de ses sens.

Nice-Médical, juillet 1883.

BIBLIOGRAPHIE

Thèse de doctorat sur les affections sympathiques de l'œil, par le docteur Gruson. — Nous avons à signaler une thèse sur les affections sympathiques de l'œil. Nous disons affections, ou ophtalmies sympathiques, pour nous conformer à l'appellation usuelle, mais nous allons voir que l'auteur a justement cherché à modifier la terminologie qui, en effet, ne répond exactement ni à la nature, ni à la variété des faits de sympathie.

M. le docteur Gruson, chef de la clinique ophtalmologique à la faculté de médecine de Lille, dirigée par M. le docteur Cuignet, jugeant que, malgré le grand nombre de travaux français et étrangers sur cette question intéressante, il y avait encore à glaner, à modifier et à perfectionner, s'est attaché à deux points principaux.

En premier lieu il a cherché et proposé une dénomination capable de comprendre tout à la fois les troubles et les affections sym-

pathiques de l'œil; en second lieu il en a proposé la classification, comprenant et définissant les variétés principales de troubles et d'affections.

Il a reconnu que nous manquons, en effet, d'une appellation exacte. Celles d'ophtalmies sympathiques, de maladies ou d'affections sympathiques, de sympathies oculaires, ne lui ont pas paru réunir toutes les conditions d'une bonne dénomination générale. Les mots ophtalmies, affections, maladies ne peuvent s'appliquer à ce qui n'est qu'un trouble, un désordre fonctionnel. Celui de sympathies oculaires est peu médical; il appelle l'attention sur les sympathies plus que sur l'œil.

Aussi nous pensons que M. Gruson a bien fait de choisir et de proposer le terme d'ophtalmo-sympathies qui amène de suite l'esprit sur l'organe visuel, qui indique le genre de désordre dont il est atteint et qui peut comprendre toutes les variétés de ces désordres, les uns fonctionnels les autre matériels.

M. Gruson observe ensuite que, dans les classifications d'enseignement ou de littérature, on n'indique qu'une seule espèce de sympathies, celles qui se font d'un œil sur l'autre œil, et qu'on laisse de côté celles qui se font d'un élément sur un autre élément du même œil : celles qui résultent de l'action d'un organe voisin en souffrance sur l'œil correspondant, enfin celles qui résultent de l'action d'un organe éloigné en souffrance sur un œil ou plus souvent sur les deux yeux.

En effet, ces désordres réflexes s'observant : pour le premier cas, le plus usuel, un œil malade communique une affection ou simplement un trouble à l'autre œil; dans le second, c'est, par exemple, une souffrance de la cornée qui se repercute sympathiquement sur l'iris, sur le nerf optique; dans le troisième ce sont les dents, les oreilles, un nerf voisin qui sont le point de départ d'un désordre dans l'œil correspondant : enfin, dans le quatrième cas, ce sont des troubles d'estomac, d'intestins, de matrice, ce sont des vers, des plaies, des nerfs éloignés, qui viennent influencer les fonctions visuelles.

Evidemment, il était nécessaire de classer ces variétés d'origines sympathiques. Reste à savoir si les termes recherchés et proposés par M. Gruson sont les meilleurs. C'est affaire d'héllénisme et nous n'interviendrons pas dans cette discussion, nous bornant à signaler le fond et à applaudir de suite ou d'avance à ce qui est ou sera correct sous le rapport de la forme.

M. Gruson était tout naturellement amené à discuter aussi la grosse question de pathogénie; mais il serait sorti du but principal de sa thèse; il l'eût allongée indéfiniment de considérations théoriques et incertaines; il a préféré passer de suite au traitement,

c'est-à-dire à la sanction principale de ses premières propositions.

Ce traitement doit être logiquement en rapport avec les deux espèces principales d'ophtalmo-sympathies, c'est-à-dire avec les troubles d'un côté et les affections de l'autre.

C'est là une distinction importante, car les médecins ne se trouveront plus entraînés à commettre des méprises sur le degré exact de l'effet sympathique, ni, ce qui intéresse le plus, sur le degré des moyens à opposer. Car, parmi ces moyens, il en est un dont on use et dont on abuse, même avec une prodigalité qui semble être une affaire de mode. Et d'abord, on considère, ou l'on feint de considérer tout effet sympathique comme devant être funeste, et ensuite, on propose, on conseille et l'on pratique l'avulsion de l'œil sympathisant, comme s'il n'y avait pas autre chose à faire. M. le docteur Gruson nous paraît être parmi les modérés. Il trouve qu'il n'y a pas tant d'affections sympathiques qu'on le croit et qu'on le dit ; ni tant de sympathies funestes qu'on le dit et qu'on les proclame, car les statistiques manquent et l'impression extra-médicale est presque absente. Sur quelques cas rares de sympathie rapide et grave on s'emporte avec une émotion qui exclut tout sang-froid, toute réserve et l'on propose d'enlever ou l'on enlève des yeux, à la moindre mouche qui pique, dirons-nous.

M. Gruson montre que souvent on se trompe, que souvent on peut attendre, que souvent on peut réussir avec des moyens médicaux, que souvent on peut borner l'entreprise chirurgicale à la suppression du segment antérieur, que souvent on peut, pendant l'opération même, faire un choix entre une ablation partielle ou une totale, ce qui est évidemment sage et modéré, en rapport avec la nature des faits, avec l'opinion commune, avec le sens public, avec la véritable médecine curative et enfin avec ce bon sens français qui se méfie des excès et des emportements dans les arts et dans les sciences, surtout dans celles d'application et d'humanité.

Dr Cuignet.

Endothéliome adipeux. — C'est le titre d'un travail très soigné, publié par le professeur Charles de Vincentis de Palerme sur le *Xantelasma*.

Fort de ses observations, l'auteur se croit en droit d'admettre la forme de xantelasma tubéreux nié par d'autres. Pour lui c'est vraiment une forme spéciale de la maladie et non la confluence du milium (milium confluens).

Ses recherches lui ont démontré qu'il s'agit, pour le xantelasma soit plan, soit tubéreux, d'une véritable néoplasie et non d'un produit inflammatoire. Cette première conclusion est tirée du critérium bio-

logique de la maladie qui a une tendance progressive continuelle envahissant tous les tissus environnant jusqu'aux os.

Le point de départ de la maladie se trouve dans l'endotelium du tissu connectif surtout du chorion et de là les cellules neoformées se propagent le long des petits vaisseaux, des veines surtout dont les parois sont aussi entamées par la néoplasie. L'auteur n'est pas encore bien fixé sur la marche des éléments cellulaires le long aussi des nerfs.

Dans la tumeur, il a trouvé des amas de cellules divisés par des cloisons de tissu connectif fibreux, dont le développement est en raison de la grandeur des amas cellulaires.

Le protoplasma des cellules est envahi par de la substance graisseuse qui a une forme granuleuse là ou les cellules sont moins serrées et de cristaux en forme de prisme, arrondis dans les parties plus profondes où elles sont plus entassées. Le noyau des cellules est en prolifération.

C'est donc un *endoteliome* par son origine, *adipeux* par ses phases successives et constantes, et l'auteur termine son travail en proposant de substituer la dénomination de *endoteliome adipeux* à l'autre trop vague de *Xantelasma*.

Dr Parizotti.

Ectopie du globe oculaire consécutive à un ostéophyte de la paroi supérieure de l'orbite, par Birnbacher. — L'auteur a décrit un cas d'une tumeur osseuse de la paroi orbitaire, qu'il a guérie par une opération. Cette tumeur s'était développée chez une jeune fille de dix-sept ans après de fréquentes et fortes douleurs de la région temporale. Le 12 février 1882, la malade a présenté tout d'un coup une tumeur fluctuante et mobile au-dessus du sourcil, qui se dissipait le lendemain. Cette même tumeur apparaissait à une forte inspiration. A la percussion, on obtenait un son tympanique. Elle était formée par l'introduction de l'air pendant l'inspiration.

L'opération a été pratiquée à la clinique du professeur Rzehowski. Après une incision longeant tout le bord sous-orbitaire et, après avoir ouvert le périoste, on a trouvé une cavité remplie d'air, et dans laquelle il y avait trois productions osseuses qui faisaient saillie du côté du globe oculaire. Ces osselets ont été enlevés, et la cavité bien nettoyée avec une curette. La plaie cutanée a été ensuite réunie, et la plaie guérit.

Le globe de l'œi la repris, après cette opération, sa position normale, et l'exophtalmos a guéri complètement (*Archiv f. Augenheilkunde*. Wiesbaden, 1883, Bd XII, 5tes Heft, p. 423).

Dr Galezowski.

De la blepharitis ciliar, por el Dr CARLOS VERNIER. — L'auteur a fait une étude très complète et très intéressante de cette maladie dans une série d'articles, réunis dans la *Revista Especial* de Madrid. Le numéro de mai dernier contient les conclusions qui seront lues avec fruit.

Après avoir donné la définition de la blépharite eczémateuse d'après les connaissances générales de Willan et de Hardy sur l'eczéma, il divise l'eczéma du bord libre des paupières, en :

1° Blépharite ciliaire impétigineuse; et 2° Blépharite ciliaire pitiriasique.

Dans le traitement, l'auteur insiste plus particulièrement sur le régime tonique et les préparations arsenicales.

Dr GALEZOWSKI.

NOUVELLES

CONGRÈS INTERNATIONAL DES SCIENCES MÉDICALES, 8e SESSION, COPENHAGUE, 1884

En vous rappellant que le huitième congrès international des sciences médicales, conformément à l'avis déjà publié dans les journaux, aura lieu à Copenhague du 10 au 16 août 1884, nous avons l'honneur de vous informer que le Comité d'organisation chargé d'en préparer les travaux, se compose des membres suivants qui demeurent à Copenhagne ou dans le voisinage :

Président : M. le professeur *P. L. Panum*,
Secrétaire général : M. le professeur *C. Lange*,
Secrétaires : MM. les docteurs *O. Bloch*, *C. J. Salomonsen* et *Joh. Moller*,
Trésorier : M. le professeur *E. Hansen Grut*,
et des présidents des comités spéciaux des différentes sections, à savoir :

Sections d'anatomie : M. le professeur *Chievitz*,
— de physiologie ; M. le professeur *P. L. Panum*,
— de pathologie général et d'anatomie pathologique : M. le professeur *C. Reisz*,
— de médecine : M. le professeur *F. Trier*,
— de chirurgie : M. le professeur *Holmer*,

Sections d'hygiène et de médecine publique : M. le docteur *E. Hornemann*,
— de médecine militaire : *M. Salomon*, inspecteur général du service de santé de l'armée,
— de psychiatrie et des maladies nerveuses : M. le professeur *Steenberg*,
— d'accouchement : } MM. les professeurs *Stadfeldt* et
— de gynécologie : } *Howitz*,
— des maladies des enfants : M. le professeur *Hirschsprung*,
— d'ophthalmologie : M. le professeur *Hansen Grut*,
— des maladies de la peau et de la syphilis : M. le professeur *Haslund*.
— d'otologie : M. le docteur *W. Meyer*,
— de laryngologie : M. le docteur *W. Meyer*.

Les comités spéciaux établis pour les sections ci-dessus mentionnées se sont complétés, en tant qu'ils ont jugé convenable, avec des membres demeurant hors de Copenhague, soit en Danemark, soit dans les autres pays scandinaves.

Pour que la réunion de tant de savants distingués, qui, nous l'espérons, se rendront ici à cette occassion, soit aussi féconde que possible en résultats utiles, les comités d'organisation des sections (suivant l'exemple des congrès précédents) se sont mis en relation avec des hommes éminents dans les différentes branches afin de fixer un programme.

Le programme sera envoyé avec les statuts à ceux de nos collègues qu'on présume s'intéresser aux travaux du congrès et vouloir y prendre part.

Pour que le programme puisse être publié aussitôt que possible, il est très désirable que toutes les communications qui sont relatives au congrès, et que le comité recevra avec reconnaissance, soient adressées au secrétaire général soussigné avant le 1er octobre prochain, afin qu'on puisse y avoir égard dans la rédaction du programme définitif.

Les personnes ayant qualité pour être membres du congrès qui, avant cette époque, auront manifesté au secrétaire général leur intérêt pour le congrès et leur intention de prendre part éventuellement à ses travaux (en indiquant, s'il est possible, la section à laquelle elles préfèrent se joindre), recevront, aussitôt que faire se pourra, le programmes et les statuts.

Copenhague, juin 1883.

P. L. Panum,
Président.

C. Lange.
Secrétaire général.

LA SECTION D'OPHTALMOLOGIE

Monsieur et très honoré confrère.

Comme vous le verrez de la communication ci-jointe, le congrès périodique international des sciences médicales tiendra sa huitième session à Copenhague l'année prochaine. Espérant que vous honorerez le congrès par votre présence et spécialement en attendant que la section d'ophtalmologie puisse compter sur votre coopération, le comité d'organisation de ladite section, composé outre du président et du secrétaire soussignés, de M. le Prof. *H. Lehmann*, Dr. *Gulstad*, Dr. *M. Larsen*, Dr. *Lorentzen*, Dr. *H. Philipsen*, auxquels, sur leur demande, ont bien voulu s'associer M. le Prof. *Hjort* à Christiana et M. le Dr. *Löwegen* à Lund, prend la liberté de vous envoyer une liste provisoire des questions qu'il a considérées comme particulièrement propres à être discutées aux séances de la section.

En même temps, nous vous prions, si vous trouvez convenable qu'il soit fait des modifications ou des additions dans ce programme, de bien vouloir communiquer votre avis à cet égard au président soussigné, autant qu'il vous sera possible, avant le 1er novembre de cette année.

Copenhague, août 1883.

Agréez, Monsieur,
nos salutations amicales.
Prof. Dr. E. HANSEN GRUT,
Professeur du comité d'organisation de la section d'ophtalmologie.
Dr. V. KRENCHEL,
Secrétaire.

LISTE DES SUJETS PROPOSÉS POUR DES COMMUNICATIONS OU DES DISCUSSIONS DANS LA SECTION D'OPHTALMOLOGIE.

1) La valeur dans l'ophtalmologie pratique de l'examen du sens de la lumière.
2) La théorie du sens des couleurs.
3) Quels sont les résultats des recherches les plus récentes sur les causes, la nature, la prévention de la myopie ?
4) Le strabisme concomitant dépend-il d'une anomalie d'innervation ou d'une anomalie musculaire ?
5) La conséquence pratique de l'insuffisance des muscles oculaires.

6) Nouvelles expériences sur la méthode antiseptique dans le traitement oculaire.
7) L'introduction du système métrique est-elle un progrès ou non ?
8) Le meilleur traitement des maladies des voies lacrymaires.
9) Quelle précision peut-on attribuer à la détermination ophtalmoscopique de la réfraction ?
10) Sur le glaucome.
11) De l'amblyopie et des anomalies et mouvements de l'œil, suite des lésions traumatiques des environs de l'œil.
12) La réfraction des nouveau-nés.
13) De certaines formes de kératite peu remarquées.
14) Y a-t-il un traitement sûr dans la première période de l'ophtalmo-blennorrhée ?
15) Que faut-il exiger de la vision des marins ?
16) De l'emploi du massage dans les maladies de l'œil.

De plus le comité a adopté les questions suivantes du programme de Londres.

17) Communications des nouveaux faits à l'égard de la physiologique ou de l'anatomie de l'œil.
18) Maladies foetales de l'œil.
19) Malformations de l'œil humain.
20) De la nature et du traitement de la sclérite.
21) De la meilleure méthode de l'examination de l'astigmatisme.

Le comité fait expressément observer que ces questions seront adoptées dans le programme, dans le cas seulement qu'un nombre suffisant de discours et de sujets de discussions ne sera pas annoncé.

Le gérant : GERMER BAILLIÈRE.

MOTTEROZ, Administr.-Direc. des imprimeries réunies, B, Puteaux.

DE L'ACTION DE L'ACIDE BORIQUE

PORPHYRISÉ DANS LES KÉRATITES HERPÉTIQUES

Par le docteur GALEZOWSKI

La kératite herpétique ou herpès fébrile de la cornée constitue une des affections les plus fréquentes de la cornée, surtout dans certaines époques de l'année, en automne et au printemps principalement. Mais les formes sous lesquelles elle se présente ne sont pas toujours les mêmes, elles changent selon l'âge et la constitution des individus, de même qu'elles varient d'intensité d'inflammation selon la cause fébrile, qui l'aura provoquée.

L'herpès fébrile se déclare généralement dans les couches superficielles de la cornée, et il traverse toutes ses phases dans les limites de l'étendue primitivement affectée. Mais il y a des cas dans lesquels le mal ne s'arrête pas là, et où, successivement, les couches sous-jacentes se prennent les unes après les autres et il en résulte un ulcère rongeant.

Arrêter le progrès de ce mal, dans le plus bref délai, pour prévenir ces complications, tel est le but auquel nous devons tendre par tous les moyens que nous avons en notre pouvoir.

Les douches d'eau phéniquée, pulvérisée, l'atropine, la pommade à l'iodoforme et le bandage compressif, — tels sont les moyens locaux que nous avons jusqu'à présent préconisés, car nous les avons vus réussir dans un certain nombre de cas.

Mais si ces moyens ne réussissent pas à arrêter le mal à son début et que l'herpès tende à devenir chronique, il se transforme en ulcère suppurant et infectant. Des microbes s'emparent du point malade, et c'est alors surtout qu'il faut avoir recours aux moyens antiseptiques des plus énergiques. La pommade à l'iodoforme agit efficacement dans certains cas, et elle échoue habituellement dans la période un peu plus avancée de l'ulcère. L'iodoforme en poudre provoque une

trop grande irritation et son effet curatif est détruit par une irritation par trop violente et les douleurs qu'elle occasionne.

C'est en présence de ces insuccès que j'ai eu recours à *l'acide borique porphyrisé*, et les résultats que j'ai obtenus sont tellement brillants et tellement sûrs que je n'ai pas hésité à l'expérimenter dans toutes les périodes de la maladie. Aujourd'hui, je considère l'acide borique porphyrisé comme un des moyens les plus efficaces dans le traitement de l'herpès fébrile.

L'acide borique se présente sous forme des petites paillettes plates et larges, très minces, très légères et qui ne se laissent pas facilement projeter dans l'œil, à moins que l'on n'emploie à cet effet une très grande quantité à la fois, ce qui occasionnerait une irritation. Pour parer à cet inconvénient, nous nous sommes entendu avec le pharmacien Auby, pour faire préparer l'acide borique porphyrisé. Ses recherches ont été couronnées d'un succès complet, et nous possédons aujourd'hui une poudre d'acide borique porphyrisé très fine, impalpable et qui peut être insufflée dans les yeux, sans crainte de provoquer une irritation mécanique. On la trouve dans toutes les pharmacies sous le nom de poudre antiseptique d'Auby.

J'ai fait pénétrer dans l'œil cette poudre trois, quatre ou six fois par jour au moyen d'un pinceau sec, qui en est imprégné et que l'on secoue devant l'œil ouvert.

Généralement, cette poudre est très bien supportée et n'occasionne point d'inflammation; l'ulcère cornéen se comble rapidement et la cicatrisation ne tarde pas à se faire.

Depuis plus de six mois j'emploie la poudre d'acide borique contre la kératite herpétique et je dois dire que je me suis toujours très bien trouvé de ce médicament. Je pourrai citer, à l'appui, trois faits très intéressants ; dans l'un de ces cas la maladie était toute récente, et elle a été très promptement guérie par l'acide borique; dans d'autres cas le mal avait pris de telles proportions que j'étais obligé de faire une section de la cornée dans toute l'étendue de l'ulcère, et, plus tard, voyant l'ulcère persister, malgré tous les moyens em-

ployés dans cette circonstance, j'ai eu recours à la poudre d'acide borique et j'ai eu la satisfaction d'obtenir la cicatrisation très promptement.

Voici ces faits :

Observation.

Herpès fébrile récent de la cornée. Insufflation de l'acide borique porphyrisé. Guérison.

Madame P....., âgée de vingt-neuf ans, habitant en Bourgogne, robuste et d'une bonne constitution, vint me consulter le 6 octobre dernier pour une inflammation très intense de l'œil droit, datant d'une dizaine de jours. Cette malade nous déclare que ce n'est pas par l'œil que sa maladie s'est déclarée, mais que trois jours avant l'affection oculaire, elle s'est sentie très malade; un mal de tête très violent l'a pris, qui a été bientôt suivi de nausées, avec des frissons continuels et un mal de gorge assez violent. Cet état s'est prolongé pendant trois jours; après une forte purgation elle s'est sentie très sensiblement soulagée le troisième jour; mais en même temps que cette crise de fièvre avait passé, elle a senti de très forts picotements dans l'œil droit, et des petits boutons de fièvre apparurent à la lèvre supérieure près de l'angle gauche, que nous voyons actuellement.

État actuel. — L'œil droit est très injecté, la paupière supérieure est légèrement œdématiée; le globe de l'œil est rouge, et cette rougeur est due à une injection périkératique, s'étendant également tout au pourtour de la cornée. A la surface et au centre de cette dernière membrane on distingue très nettement une ulcération superficielle allongée, de 3 à 4 millimètres de large, sur 5 de long et dont les contours sont irréguliers, frangés. Cette ulcération présente tous les caractères de l'*herpès fébrile*, semblable à celui qui existe sur la lèvre, c'est pourquoi, en dehors du traitement local, nous prescrivons à la malade un vomitif, vu l'état saburral de la langue et le sulfate de quinine à la dose de 40 centigrammes.

Localement, nous instituons le traitement suivant : Instilla-

tion alternative d'atropine et de pilocarpine, insufflation de la poudre d'acide borique porphyrisé et bandage compressif.

Ce traitement est supporté très bien par la malade, l'emploi de la poudre la soulage beaucoup et à la visite du 13 octobre nous constatons sa complète guérison.

Observation II.

Herpès fébrile de la cornée survenu à la suite d'un rhume. Guérison rapide à l'aide de l'acide borique employé sous forme de poudre porphyrisée, en insufflation.

Madame S..., âgée de trente-deux ans, demeurant en province, vint me consulter au mois de juillet de l'année courante pour une conjonctivite catarrhale des deux yeux dont elle souffrait pendant un mois. L'usage d'un collyre au sulfate de zinc et des lotions chaudes a amené au bout de deux semaines la guérison.

Le 10 octobre, madame S... revint me voir, souffrant depuis quatre jours d'une nouvelle attaque de rhume, qui était cette fois-ci accompagné de douleurs névralgiques dans toute la tête, de nausées, de frissons et d'un malaise général. Pendant plusieurs nuits consécutives, elle avait éprouvé des insomnies et des transpirations abondantes.

Ces phénomènes fébriles, joints à des grandes préocupations d'esprit, et des tourments occasionnés par une maladie grave de son fils, l'ont rendue très malade. Quatre jours après le début de son rhume, la malade commença à souffrir très fortement de son œil droit, et elle a vu apparaître un gros bouton de fièvre sur la lèvre supérieure. Voyant que le collyre au sulfate de zinc que je lui avais prescrit à sa première atteinte de conjonctivite ne faisait qu'aggraver le mal, elle se décida à venir me consulter le 13 octobre dernier. Rien n'était plus facile que de se convaincre qu'il ne s'agissait point cette fois, chez notre malade, d'une conjonctivite catarrhale, mais d'une affection de la cornée de nature herpétique. On apercevait, en effet, au centre de la cornée une série de petites pustules ulcérées, très superficielles, formant dans leur ensemble un ulcère assez large à bords déchiquetés. *C'était l'herpès fébrile de la cornée.* La malade éprouvait dans cet œil des élancements, une sensation de gravier, un larmoiement abondant et par moment de petites douleurs périorbi-

taires. La paupière supérieure était légèrement œdématiée près de son bord ciliaire. Nous avons prescrit immédiatement l'instillation du collyre d'atropine et l'insufflation de la poudre d'acide borique porphyrisé de cinq à six fois par jour. Intérieurement, le sulfate de quinine à la dose de 30 centigrammes deux fois par jour, pendant trois jours, et ensuite une fois par jour. Ces moyens ont amené un soulagement très rapide, les souffrances cessèrent et à la visite du 18 octobre dernier, j'ai eu la satisfaction de constater une guérison complète avec cicatrisation de l'ulcère cornéen.

Le fait qui va suivre présente un intérêt tout particulier, car il s'agit ici d'un ulcère rongeant consécutif à un herpès fébrile de la cornée, qui, laissé sans traitement pendant quelques temps, nécessita une intervention chirurgicale; la guérison n'a pu être obtenue qu'au moyen de la poudre d'acide borique porphyrisé, insufflée dans l'œil. Cette observation a été recueillie et rédigée par un de nos jeunes confrères qui suit notre clinique, le docteur Triantaphyllides.

Observation III.

Herpès fébrile de la cornée droite, transformé en ulcère rongeant. Kératotomie. Cicatrisation obtenue au moyen de la poudre d'acide borique.

Monsieur Hippolyte H....., âgé de cinquante-trois ans, se présente à la consultation rue Dauphine, pour la première fois, le 30 juillet 1883. Il nous raconte que le 15 du même mois, il a été pris d'un malaise général, accompagné d'un mouvement fébrile intense, de maux de tête, d'inappétence, de nausées et de transpirations nocturnes abondantes. Trois jours après, il s'est joint à cet état général une irritation plus ou moins intense dans l'œil droit, qui ne faisait que s'aggraver. Voici l'état de son œil, tel que nous l'avons trouvé lors de sa première visite. Le malade souffre beaucoup de douleurs névralgiques occupant toute la moitié de la tête, et qui s'exaspèrent par moment d'une manière très prononcée. La photophobie est intense, et l'œil larmoie très abondamment. La paupière supérieure est enflée, le globe de l'œil injecté tout au pourtour de la cornée. Cette dernière membrane est

légèrement trouble, louche; à sa partie centrale on observe un large ulcère rongeant, à contours déchiquetés, et présentant au pourtour quelques pustules d'herpès fébrile. L'iris est enflammé et il existe quelques dépôts pigmentaires sur la capsule. En présence de ces accidents, on a cru nécessaire de prescrire l'instillation alternative d'atropine et d'ésérine, les compresses chaudes et le sulfate de quinine 50 centigrammes par jour. Le 1er août, le mal ayant conservé le même caractère de gravité on a été obligé de pratiquer la kératotomie et puis la compression. Le malade resta à la clinique huit jours, où on lui administrait de deux à trois douches de spray phéniqué sur l'œil. Le neuvième jour, il quitta la clinique après amélioration très sensible; les douleurs cessèrent complètement, et l'ulcère entra dans la période de cicatrisation. Mais il était difficile de pouvoir arriver à une cicatrisation définitive de cet ulcère, la plaie resta dans un état d'atonie pendant très longtemps. On a prescrit successivement l'instillation d'ésérine et puis au bout de quelque temps l'atropine; la pommade à l'oxyde jaune d'hydrargyre et la poudre de calomel en insufflation, sulfate de quinine à la dose de 40 centigrammes par jour.

30 août. — Voyant la persistance de l'ulcération sans modification aucune le docteur Galezowski a prescrit l'insufflation dans l'œil cinq à six fois par jour de la poudre d'acide borique porphyrisé. Ce dernier moyen a produit très rapidedement une grande amélioration, de sorte que déjà le 7 septembre nous avons pu constater une amélioration très notable dans la voie de cicatrisation, et la photophobie avait presque complètement cessé.

1er octobre. — A peine découvre-t-on une légère dépression à la surface de l'ulcère.

8 octobre. — La guérison est complète, mais il reste une légère taie au centre de la cornée à la place de l'ancien ulcère.

La kératite herpétique apparaît quelquefois comme une complication d'une conjonctivite catarrhale et alors le traitement devient plus embarrassant et plus difficile à diriger. Néanmoins si les collyres astringents ordinaires, que l'on emploie généralement dans les affections catarrhales n'amènent pas d'amélioration voulu, il faudra alors, sans trop tarder, avoir recours à la poudre d'acide borique. Le fait suivant démontrera l'efficacité incontestable de ce médicament chez une

malade, chez laquelle tous les autres médicaments sont restés sans aucune efficacité. Cette observation a été recueillie et rédigée par mon assistant, le docteur Parisotti.

Observation

Kératite herpétique accompagnant une conjonctivite catarrhale. Guérison obtenue par l'acide borique posphyrisé.

Madame Marguerite G..., âgée de cinquante-neuf ans, demeurant à Paris, commença à souffrir de son œil gauche au commencement du mois d'août dernier; l'œil était devenu rouge, gonflé et rempli de mucosités. Tous les matins il était fortement collé, et jetait beaucoup de matière jaunâtre, comme dit le malade. Malgré cette forte inflammation, elle n'a pas voulu consulter personne et se contenta de laver l'œil tantôt avec de l'eau fraîche, tantôt avec de l'eau de sureau. Le 20 août elle se présenta à la clinique de la rue Dauphine et fut inscrite au n° 87,605. Son œil est très rouge, injecté, les paupières sont enflées, et contiennent dans le cul-de-sac inférieur beaucoup de sécrétion catarrhale. De plus, en examinant le bord externe de la cornée, on constate une ulcération à contours irréguliers, déchiquetés semblables à celui qui provient de l'herpès fébrile. La malade déclare, en effet, qu'elle avait éprouvé, quelques jours après le début de la maladie, des frissons et un malaise général, avec un mal de tête très violent, des insommies et des transpirations nocturnes. Ces symptômes généraux, devaient coïncider, évidemment avec l'éruption herpétique de la cornée, qui sont devenus bientôt confluents et se transformèrent en un ulcère rongeant.

Prenant en considération la sécrétion abondante des conjonctives, on lui a prescrit des cautérisations de paupières avec une solution de nitrate d'argent au 1/40, les douches de spray phéniqué, et l'instillation du collyre d'ésérine deux fois par jour. Mais ce traitement n'amena pas beaucoup d'amélioration; la sécrétion catarrhale diminua, il est vrai, au bout de quelques jours, mais le globe de l'œil restait toujours rouge, la paupière enflée, et les douleurs périorbitaires persistaient avec une photophobie et un larmoiement très intenses. Ces accidents étaient évidemment dus à l'ulcère cornéen, qui ne s'étaient nullement modifié par les cautérisations.

27 août. — On a prescrit la poudre d'acide borique porphyrisé d'Auby, en insufflation de quatre à six fois par jour. Dès le lendemain la malade se trouva soulagée.

8 septembre. — L'œil n'est plus rouge que près du bord externe de la cornée, au voisinage de l'ulcère.

15 septembre. — Toutes les douleurs ont cessé, la malade ouvre très bien l'œil malade et supporte très bien la lumière ; l'ulcère diminue d'étendue, et ses bords se recouvrent d'épithélium.

27 septembre. — Le mieux continue.

3 octobre. — L'œil est presque complètement guéri, c'est à peine si on distingue à l'endroit de l'ulcération une légère dépression recouverte d'épithélium. La guérison peut-être, par conséquent, considérée comme accomplie.

Ces quelques faits que nous rapportons ici, ne sont pas les seuls que nous ayons à enregistrer. Nous pourrions, au contraire, rapporter une quarantaine de cas analogues, où l'acide borique porphyrisé, employé en insufflation avait amené très promptement un arrêt de l'ulcère cornéen herpétique et finalement sa guérison, après que tous les autres moyens mis en pratique antérieurement étaient restés sans résultats, ou à peu près.

De quatre observations rapportées plus haut, on peut déjà juger d'une manière très concluante, combien la poudre d'acide borique porphyrisé d'Auby, est efficace dans le traitement des ulcères cornéens, pris à des périodes très variées, à des degrés différent de leur évolutions. Mais je dois ajouter une remarque au point de vue de l'emploi de cette poudre : c'est qu'on doit la projeter dans l'œil d'une manière très délicate, le mieux à l'aide d'un pinceau, que l'on secouera devant l'organe malade. De plus, la poudre d'acide borique doit être porphyrisée très finement et être complètement impalpable, autrement elle peut être irritante pour l'œil et par conséquent annuler son effet curatif.

GALEZOWSKI.

DES TROUBLES OCULAIRES

DANS LA GROSSESSE ET L'ACCOUCHEMENT

Par le Dr THÉMISTOCLE METAXAS.

Les troubles oculaires chez la femme enceinte ne semblent pas être très nombreux, car ils n'ont fourni matière à aucun traité spécial, et c'est incidemment qu'il y est fait allusion dans les ouvrages d'ophtalmologie. Probablement cela tient à ce que, à moins que les symptômes ne soient exceptionnellement intenses, ils ne causent pas de grandes souffrances aux malades, ou bien si la malade se plaint de l'affaiblissement de la vue, ils sont attribués par le médecin à une indisposition générale ou encore à un trouble des organes digestifs et particulièrement du foie, et c'est seulement quand la vue est sérieusement atteinte qu'on a recours à l'opinion des oculistes.

Il est difficile d'obtenir une statistique par rapport à la proportion des troubles visuels durant la grossesse et encore moins des observations précises faites par un homme compétent. La plus sérieuse statistique que nous connaissons est celle de Winckel [1], qui eut l'occasion d'étudier ces maladies dans un grand hôpital, et qui établit leurs proportions comme étant de 1 sur 56, les cas observés par cet auteur ayant été au nombre de 5 sur 319. Il est parfaitement possible que, dans plusieurs cas, l'affection des yeux ne soit pas en connexion directe avec la grossesse, mais qu'elle soit une simple coïncidence.

L'examen des différents cas qu'on observe porte Power à classer les maladies des yeux qui surviennent pendant la grosseses en :

1° Affections provenant d'anémie et d'affaiblissement gé-

1. *Berichte und Studien aus dem königl. sächs. Entbindungsinstitute*, in Dresden, 1876, Bd II, p. 15.

néral : ce sont les ulcères de la cornée, l'asthénopie accommodative et la cataracte;

2° Affections découlant d'une lésion spéciale du système nerveux, affections intra-oculaires ou extra-oculaires; les premières affectent la rétine et la terminaison des nerfs optiques; les dernières affectent le nerf optique, le chiasma et les ganglions centraux;

3° Affections provenant de l'albuminurie, savoir : la rétinite albuminurique, les hémorragies et les exsudations de la rétine;

4° Affections anormales de cause encore inconnue.

Nous nous bornons à reproduire cette classification qui, de même que toute classification, présente d'ailleurs de nombreux défauts. En particulier, il est difficile de savoir dans quel groupe faire rentrer la plupart des affections que nous avons à étudier; par exemple le glaucome hémorragique, le décollement de la rétine, l'iritis, etc., etc.

Nous nous contenterons d'étudier ces affections d'après l'ordre anatomique des organes dans lesquels elles siègent; c'est ainsi que nous examinerons successivement : la conjonctive et les ecchymoses conjonctivales, les affections de la cornée, l'iritis, l'asthénopie accommodative, la cataracte, l'irido-choroïdite puerpérale, le glaucome hémorragique, la rétinite albuminurique, les embolies rétiniennes, les anévrysmes miliaires de la rétine, le décollement de la rétine, les amauroses et amblyopies sans lésions appréciables, les scotomes et l'hémiopie, la névrite optique et l'atrophie des papilles; enfin les affections des voies lacrymales. On trouvera dans l'index bibliographique ci-joint, l'énumération de tous les travaux qui peuvent être consultés sur cet intéressant sujet.

QUELQUES CONSIDÉRATIONS SUR L'ÉTAT DE LA FEMME PENDANT LA GROSSESSE

La grossesse modifie profondément l'organisme maternel, soit au point de vue anatomique, soit au point de vue physio-

logique. Les modifications portent non seulement sur l'appareil génital, mais encore sur plusieurs autres appareils. Parmi ces changements, les uns sont purement physiologiques, tandis que d'autres font partie du domaine de la pathologie.

La circulation du sang est influencée par l'état de la grossesse dès son début; l'éréthisme provoqué dans l'économie donne lieu à une accélération de la circulation qui dure pendant toute la grossesse, et qui est accompagnée d'une élévation de la température du corps. Le nombre des pulsations, par minute, est généralement accru ainsi que la température. En même temps, la composition du sang est notablement modifiée; il y a augmentation de la masse sanguine, surtout pendant la seconde moitié de la grossesse, augmentation nécessaire pour remplir le calibre considérablement grossi des sinus utérins, à moins que les autres organes ne soient réduits à un état d'anémie relatif.

C'est aux professeurs Andral et Gavarret que revient l'honneur d'avoir fait connaître les modifications des parties constitutives du sang pendant la grossesse. Ils ont été suivis dans cette voie par Becquerel et Rodier, puis par le professeur Regnault.

Larcher a signalé, en 1828, et décrit l'hypertrophie normale du cœur pendant la grossesse. En 1859, M. H. Blot a fait des recherches assez nombreuses pour contrôler les proportions formulées par Larcher, elles confirment les faits énoncés par cet auteur.

Le système nerveux de la vie organique est diversement influencé par la grossesse. Rien ne prouve mieux l'action de la grossesse sur l'organe central de l'innervation que l'explosion possible de la manie chez une femme qui, jusqu'alors, ne semblait pas prédisposée à cette terrible maladie. Les organes des sens sont aussi facilement affectés pendant cette période de la vie féminine. L'héméralopie et la nyctalopie, la cécité même, par suite de la paralysie du nerf optique (amaurose), ne sont pas très rares; de même la surdité, des anomalies de la sensibilité générale. Ces troubles ne dispa-

raissent pas toujours avec la grossesse, mais deviennent facilement des infirmités permanentes, comme nous le verrons, dans les affections oculaires. Ainsi, pour n'en citer qu'un exemple, l'ophtalmologue Beer a vu une jeune israélite qui, dans trois grossesses successives était devenue amaurotique; les deux premières fois elle a recouvré la vue, mais à la suite de la troisième grossesse elle resta aveugle.

M. le professeur Peter, dans ses remarquables leçons cliniques à l'hôpital Saint-Antoine, réagissant contre des idées généralement admises à cette époque, a cherché à montrer que la femme enceinte, loin de présenter des conditions défavorables de nutrition et de santé était, au contraire, beaucoup plus sujette aux accidents dus à la pléthore qu'aux accidents dus à l'anémie. « Je ne sais, dit-il, pour ma part, rien d'intéressant comme la transformation progressive d'un acte physiologique en un acte pathologique. Vous connaissez tous l'aphorisme d'Hippocrate : *Ubi stimulus, ibi fluxus*, la formule inverse est aussi vraie : *Ubi fluxus, ibi stimulus* : « là où il y a fluxion, il y a stimulation » ; il faut qu'un organe hyperhémié fasse quelque chose, sinon le bien, du moins le mal; sinon un acte physiologique, au moins un acte pathologique. »

Chez la femme grosse, il y a une plus grande masse de sang en circulation, la preuve en est donnée par le fait de l'hypertrophie du cœur, cet organe s'hypertrophiant parce qu'il lance une plus grande quantité de sang; la mère doit, en effet, simultanément se nourrir elle-même et nourrir son enfant. De cette plus grande masse de sang en circulation, la femme peut bénéficier pour sa part.

« Toutes les femmes grosses, atteintes d'éclampsie, sont albuminuriques. » Telle est la proposition formulée par Cazeaux, confirmée par Frerichs, par un professeur de Vienne, Braun, et par la plupart de ceux qui ont étudié l'éclampsie chez la femme grosse.

A cette proposition, dit un éminent clinicien, M. le professeur Peter, on a objecté qu'il est des femmes grosses frappées d'éclampsie sans être albuminuriques, et l'on cite à l'appui

jusqu'à six cas contre des centaines où l'éclampsie coïncide avec l'albuminurie. Il y a un très grand nombre de femmes grosses atteintes d'albuminurie qui cessent de l'être *temporairement*. Bailly dans son remarquable article ÉCLAMPSIE du *Dictionnaire de médecine et de chirurgie pratiques*, fait observer qu'il n'est pas rare de voir l'albuminurie des femmes grosses disparaître pendant quelques heures, pour reparaître ensuite.

Parmi les phénomènes morbides qui doivent faire prévoir l'explosion prochaine d'un accès convulsif, il en est trois sur lesquels Chaussier a plus particulièrement insisté et qu'on observe dans la plupart des cas : ce sont la *céphalalgie*, les *troubles de la vue*, la *douleur épigastrique*.

Les troubles de la vision sont le phénomène prodromique le plus saillant de l'éclampsie et celui qui doit attirer au plus haut degré l'attention du médecin. Il consiste assez ordinairement dans une prompte fatigue de l'œil et son inaptitude à saisir au delà d'un temps fort court les contours des objets, qui deviennent rapidement incertains et confus ; la vue se brouille tout de suite, disent les malades. Cherchent-elles à lire, les lignes se déplacent, se croisent, se superposent, des points ou des taches diversement colorés couvrent les caractères, et bientôt, malgré les efforts visuels les plus persévérants, la confusion est à son comble, et la malade fatiguée est contrainte de suspendre sa lecture et de déposer son livre ; elle voit des taches colorées de toutes les teintes de l'irisation, puis bientôt les troubles de la vue sont remplacés par d'autres plus significatifs encore ; la malade devient amblyopique, hémiopique, amaurotique. Les milieux de l'œil conservent leur transparence, et la rétine n'offre aucune des lésions hémorragiques ou congestives qu'on observe à la suite des accès et auxquels paraissent se lier les dérangements prolongés et souvent définitifs de la fonction visuelle. Il est donc probable que cette paralysie temporaire prend sa source moins dans les parties constituantes de l'œil que dans cette portion des centres nerveux qui préside à l'exercice de la vision, et qu'elle dépend de la même cause mystérieuse qui

produit le désordre des fonctions locomotrices. En examinant avec un peu d'attention l'état de la conjonctive, on remarque que, dans bon nombre de cas, chez les femmes infiltrées, elle est soulevée par de la sérosité surtout au niveau des replis oculo-palpébraux et quelquefois uniformément épaissie par un œdème transparent qui produit un véritable *chémosis*. On peut observer cette suffusion séreuse de la conjonctive oculaire sans suffusion des paupières.

I. — AFFECTIONS DE LA CORNÉE

Parmi les maladies de l'œil qui se produisent durant la grossesse et qui sont attribuables à l'affaiblissement général, Power a eu l'occasion d'examiner plusieurs *ulcères de la cornée*. Ces derniers peuvent provenir d'une cause quelconque ou bien se produire spontanément. Ils occupent souvent le centre, c'est-à-dire la portion de la cornée qui est le plus éloignée des vaisseaux à sang rouge. Ils sont lents à se développer et ne sont pas généralement dangereux ; mais, en causant plus ou moins de douleur, en excitant le larmoiement, ils occasionnent naturellement beaucoup de souffrance au malade et exigent un traitement suivi. Ces cas sont observés le plus souvent sur des femmes faibles et délicates, et le meilleur des traitements à leur égard se résume en deux mots : repos et toniques. Le reste de l'œil peut être préservé par une instillation d'une solution d'atropine ou d'ésérine, selon les cas, et par l'application d'un bandage compressif.

Pendant la lactation, chez les femmes qui sont considérablement affaiblies, une petite érosion peut amener une inflammation très intense de la cornée. Power en a vu plusieurs cas, et la raison qu'il en donne est celle-ci : que la mère, en caressant son enfant, a eu l'œil égratigné. Il en résulte des douleurs atroces, un larmoiement qui empêche l'œil de s'ouvrir, ou plutôt une contracture spasmodique des paupières. Ces symptômes augmentent pendant deux jours et, si l'œil est examiné durant cette période, on y remarque un ulcère linéaire, et l'on y trouve une conjonctivite très intense, et

très fréquemment un peu de *chémosis;* la conjonctive, semi-transparente et œdémateuse, fait parfois saillie entre les paupières. A cette époque, quoique l'œil soit dans un état grave, il peut encore être sauvé par le repos, la chaleur, la bonne nourriture, par des stimulants en quantité modérée et par la quinine. Mais, si le cas a été traité, comme cela se voit trop souvent, avec une solution de nitrate d'argent, l'inflammation de la cornée, au lieu d'être circonscrite dans les limites de la plaie, s'étend, et il se forme alors un point jaune qu'on appelle *onyx*. L'irritation de cette petite plaie amène une prolifération des cellules qui garnissent la surface interne de la cornée et un écoulement des leucocytes dans la chambre antérieure, où ils vont se déposer au fond de l'humeur aqueuse en formant un *hypopyon*.

Pflüger (de Berne) a publié récemment un important travail (Zur Ernährung der Cornea. *Klinische Monatsblätter für Augenheilkunde*, mars 1882), qui montre la marche suivie par le pus en pareil cas; il résulte, en effet, de ses expériences que la nutrition de la cornée se fait aux dépens de la partie périphérique; le courant nutritif part de là pour se diriger vers le centre, puis, arrivé à ce point, il traverse la cornée en allant d'avant en arrière, et c'est en suivant les interstices des cellules épithéliales de la membrane de Descemet que les éléments de nutrition pénètrent dans la chambre antérieure pour aller de là gagner l'humeur vitrée en passant sur le pourtour du cristallin; on comprend ainsi la fréquence de l'*hypopyon* dans le cas d'ulcération de la cornée; le pus se dirige de l'ulcération vers le centre de cette membrane, qu'il traverse alors d'avant en arrière pour gagner l'humeur aqueuse à travers les interstices de la couche postérieure de la cornée.

Mais, si les circonstances sont favorables, la guérison peut avoir lieu, quoiqu'un leucome, indiquant la partie altérée de la cornée, persiste toujours. Si la maladie gagne toute l'épaisseur de la cornée, cette membrane s'infiltre de pus; l'épithélium qui en couvre la surface se détache et, sous la pression intra-oculaire, elle cède sur un point pour donner passage à l'humeur aqueuse. Alors le chémosis et la rougeur de la con-

jonctive disparaissent graduellement et l'œil reste atrophié.

Les symptômes de cette dernière phase ressemblent beaucoup à ceux que la plupart des praticiens observent dans l'ophtalmie purulente des enfants. La douleur n'est pas toujours très grande, mais, quand elle existe, on doit la soulager par des applications de belladone ou en administrant de l'opium à doses élevées. Il est rarement nécessaire d'avoir recours à une opération, mais si la tension du globe augmente, une paracentèse de la cornée peut être pratiquée dans le but de laisser s'écouler le pus situé dans la chambre antérieure et entre les couches de la cornée.

Le Dr Daguenet (de Besançon) a publié dans le *Recueil d'ophtalmologie* (1876) un cas de kératite suppurative des deux cornées, consécutive à la suppression des règles, et dans son article, il rappelle que M. Galezowski a publié, en janvier 1875, d'intéressantes observations sur les affections consécutives à la cessation des menstrues, maladies profondes et superficielles de l'œil. Ces mêmes affections peuvent se montrer sous l'influence de la grossesse. Il est bon que le praticien ait l'attention appelée sur ce point.

II. — IRITIS

A la Société obstétricale de Dublin, en septembre 1877 (*Dublin Journal of Medical Science*), M. H. R. Swanzy a lu un long travail sur les troubles visuels en rapport avec les maladies utérines et la menstruation. D'après lui, l'iritis des jeunes filles de la onzième à la dix-septième année est en relation avec les accidents utérins; il en résume sept cas. Il s'agit surtout de jeunes filles chez lesquelles l'écoulement menstruel est insuffisant ou manque. Cela est d'autant plus remarquable que l'iritis est rare à cet âge de la vie; on n'en connaît guère d'exemple chez les garçons. Ces cas s'accompagnent de peu de douleur, peu d'injection et de photophobie. Il y a une grande tendance à la formation des synéchies postérieures et surtout à l'opacité du corps vitré.

M. Galezowski, dans les numéros du *Recueil d'ophtalmo-*

logie parus en janvier et en avril 1875, a publié d'intéressantes observations sur les diverses affections oculaires consécutives à la cessation des menstrues. Dernièrement, il a eu l'occasion d'observer l'iritis pendant la grossesse ou après l'accouchement.

Observation I.

Une dame, âgée de trente-deux ans, a été prise, huit jours après ses couches, d'une violente douleur à l'œil droit, pour laquelle le Dr Galezowski fut appelé. La malade raconte que le lendemain de ses couches son œil devint rouge. C'était une iritis gravidique.

Deux ans après, le Dr Galezowski a été mandé auprès de la même malade qui, dès le lendemain de ses nouvelles couches, fut prise d'une attaque d'*iritis*. Les douleurs sont moins intenses et l'injection périkératique moins prononcée que la première fois.

III. ASTHÉNOPIE ACCOMMODATIVE

Desmarres père a signalé ce fait que les accouchements répétés ont souvent une action directe sur la faculté d'accommodation prolongée, et il a observé un grand nombre de personnes qui, longtemps après la délivrance, s'étaient trouvées dans l'impossibilité de lire ou de coudre, les unes pendant une ou deux heures, les autres même pendant quelques minutes.

Hutchinson a aussi observé, durant la grossesse, et décrit dans un numéro de l'*Ophtalmic Hospital Reports* un cas provenant de l'affaiblissement général : c'est l'*asthénopie accommodative* attribuable à une fatigue du muscle ciliaire.

Ce cas est observé chez les femmes dont les yeux sont parfaitement sains ou emmétropes, mais surtout chez celles qui sont hypermétropes et qui n'ont pas eu recours aux lunettes. La malade se plaint, — tandis que sa vue était avant sa grossesse parfaitement bonne, — que, depuis, elle ressent des douleurs chaque fois qu'elle essaye de lire ou de coudre, que

son œil s'injecte de sang et qu'il s'écoule des larmes abondantes. La plupart des femmes s'occupent, durant les derniers mois de leur grossesse, à préparer avec le plus grand soin la layette du nouveau-né; et c'est ainsi qu'une affection insignifiante par elle-même peut devenir une source d'ennuis nombreux. Pour comprendre le caractère de cette affection, il est nécessaire de rappeler brièvement les phénomènes de la réfraction dans l'œil : quand nous regardons un objet éloigné, les rayons qui en proviennent sont presque parallèles, et l'œil n'a à faire aucun effort pour percevoir l'objet. L'œil est conformé de telle sorte que, lorsqu'il est à l'état statique, les rayons viennent parallèlement frapper le foyer de la rétine, afin d'amener des rayons divergents à ce foyer; la méthode adoptée dans l'œil humain est de rendre les lentilles plus épaisses, et ceci est obtenu par un effort de la volonté; et, quand cet effort fait défaut, les symptômes que nous avons vus se produisent. Il est facile de s'expliquer pourquoi la femme hypermétrope est particulièrement sujette à cette affection. Chez les hypermétropes, l'œil est plus aplati que l'œil ordinaire. Or, pour amener les rayons parallèles, venant des objets éloignés, au foyer visuel, une contraction du muscle ciliaire se trouve nécessaire, tandis que quand il s'agit de voir des objets rapprochés, quand il lit ou qu'il travaille, par exemple, le patient a non seulement à faire les efforts ordinaires que fait l'œil sain, mais il a encore à faire des efforts pour compenser l'aplatissement naturel de son œil.

On doit, pour traiter et pour combattre cette affection, avoir recours aux toniques, à l'exercice et au grand air. Parmi les toniques, la strychnine à petites doses est particulièrement bonne à donner. Dans les cas d'hypermétropie, il est essentiel d'user de lunettes qui feront disparaître les symptômes douloureux. Même chez les emmétropes, il n'y aurait point de mal à permettre l'usage de lunettes faibles, suffisantes pour suppléer au pouvoir névro-musculaire absent et pour permettre à la malade de travailler ou de lire, lunettes qu'elle pourrait d'ailleurs quitter après l'accouchement.

Voici un exemple relatif au sujet que nous venons de traiter. Dower vit à Chatam, le 28 octobre 1879, une femme qui se plaignait des symptômes qui caractérisent l'asthénopie accommodative. Elle avait vingt-sept ans, s'était mariée depuis cinq ans et avait trois enfants, l'aîné avait quatre ans, le cadet deux ans et demi et le plus jeune quinze mois. Elle avait allaité les deux aînés pendant onze mois chacun, et n'avait ressenti aucune douleur dans les yeux; elle était encore en train d'allaiter son plus jeune enfant, quand elle commença à éprouver une faiblesse de la vue qui l'empêcha de lire ou de travailler sans douleur. Dower lui conseilla immédiatement de sevrer l'enfant, il lui prescrivit de la strychnine et du fer à doses modérées et en peu de semaines ces symptômes disparurent complètement.

IV. CATARACTE

Nous croyons qu'il serait difficile de produire des cas à l'appui de cette opinion que les grossesses fréquentes chez des femmes d'une constitution faible favorisent le développement de la cataracte. Dower a rencontré plusieurs cas dans lesquels des femmes qui avaient eu plusieurs enfants, alors qu'elles étaient relativement jeunes, avant l'âge de quarante ans, éprouvaient un trouble de la vue qui augmentait pendant chacune des grossesses successives et qui, à la fin, amenait la formation d'une cataracte complète mais molle, sur un œil ou sur les deux yeux; cela, il est vrai, peut être attribué à d'autres causes, mais il est sans doute permis d'établir un rapport entre la grossesse et ces lésions.

V. PANOPHTALMIE. — IRIDOCHOROÏDITE PUERPÉRALE

Pasteur, transportant son admirable découverte du domaine de la pathologie végétale dans la pathologie animale, a démontré que la fièvre puerpérale, comme la septicémie, l'infection purulente, le charbon, etc., était due à la présence

son œil s'injecte de sang et qu'il s'écou[illegible] s, répan-
dantes. La plupart des femmes s'occ[illegible] ent les or-
niers mois de leur grossesse, à pr[illegible] ée, s'intro-
soin la layette du nouveau-né; et [illegible] , et peuvent
insignifiante par elle-même per[illegible] s. Mayrhofer,
nombreux. Pour comprendr[illegible] s lochies des
il est nécessaire de rappel[illegible] ions. En 1872,
la réfraction dans l'œil [illegible] puerpérisme infec-
éloigné, les rayons qu[illegible] montrant le rôle mor-
lèles, et l'œil n'a à f[illegible] mes des femmes malades
L'œil est conform[illegible] , de lapins, de cobayes. Cette
statique, les ray[illegible] ismes supérieurs a été très bien
de la rétine, a[illegible] e par M. Doléris dans sa remarquable
la méthode [illegible] il est arrivé à en diminuer les effets et à
tilles plus [illegible] des formes cliniques de la fièvre puerpérale.
volonté; [illegible] usson, dans son article « Du rôle des organismes
nous [illegible] dans la pathogénie de la choroïdite purulente des
pour[illegible] en couches », donne l'analyse d'un fait observé l'année
jet[illegible] re dans le service ophtalmologique de notre maître,
[illegible] le professeur Panas.

Voici d'abord le fait qu'il a observé :

Observation II.

G..., âgée de vingt-huit ans, forte constitution, bonne santé habituelle; fièvre typhoïde à quatorze ans: depuis, aucune maladie. Une première grossesse il y a dix-huit mois, avortement à deux mois, provoqué par de grandes fatigues. Suites simples. Deuxième grossesse à terme, il y a quinze jours. Accouchement laborieux. Application de forceps en ville. Après des efforts de traction, qui durent plus de vingt minutes sans résultat, l'accouchement est abandonné aux forces naturelles. Quatorze heures après, expulsion, au milieu de très vives douleurs, d'un fœtus à terme très volumineux, mort et macéré. La malade dit que, depuis dix-huit jours, elle ne sentait plus le mouvement de son enfant. Délivrance facile et complète. Aussitôt après l'accouchement, s'établit par le vagin un écoulement de matières séro-sanguinolentes très fétides. Pendant quatre jours, la malade va bien; pas de fièvre,

rs abdominales. Pas de poussées congestives qui restent flasques et indolents. L'écoule- sanguinolent est devenu sanieux et très tions phéniquées.

mai, frissons, fièvre, état saburral. nales, pas de nausées ni vomisse- lement ballonné ; constipation. ient rouge, douloureux, suppu- vages intra-vaginaux. Pas de ivants, l'état de l'œil s'aggrave nènes de la chroïdite suppurée. es et restent fétides. Le ventre, tou- pas douloureux.

La face dorsale de la main gauche est gon- est chaude et un peu rouge, la malade y éprouve s douleurs lancinantes. Le même jour, mêmes phéno- nes inflammatoires à la face dorsale de l'avant-bras droit de ce côté, la réaction locale est plus modérée qu'à la main gauche, c'est à peine si la peau est chaude et si la malade y éprouve quelques douleurs. L'écoulement lochial, malgré les lavages, est toujours fétide. La malade maigrit rapidement, les téguments, prennent une coloration pâle, blafarde, le facies devient abdominal.

Le 15. — Entrée à l'Hôtel-Dieu, salle Sainte-Martine, service de M. Moutard-Martin, d'où elle est transférée, dès le lendemain, dans le service ophtalmologique de M. le professeur Panas.

A son entrée dans le service, l'aspect général de la malade est celui des affections puerpérales : facies amaigri, traits tirés, peau jaunâtre, cireuse, amaigrissement général, masses musculaires des membres flasques. Pas d'œdème. Le ventre est ballonné, la palpation n'est pas douloureuse. Pas de nausées ni de vomissements. Constipation. Pas de fièvre. Température : 37,5. Pertes lochiales fétides.

Par le toucher vaginal, on constate que l'utérus est volumineux, le col est très gros et mou ; ses lèvres entr'ouvertes donnent au doigt la sensation de déchirures. Les culs-de-sac sont libres ; le vagin est chaud ; la muqueuse en est boursouflée et hyperhémiée. Cette exploration n'est nullement douloureuse. Abcès franchement fluctuant à la face dorsale de la main gauche et de l'avant-bras droit.

L'œil gauche présente l'état suivant : conjonctive végétante couverte d'un pus séreux abondant. La cornée, complètement infiltrée, ne permet pas de voir les parties sous-jacentes ; son

épithélium est détruit, ses lames sont ramollies; elle est insensible dans toute son étendue. Le tonus de l'œil est en dessous de la normale, et la pression sur le globe n'est pas douloureuse. Vision complètement abolie. Œil droit sain.

Traitement. — Lavages boriqués répétés plusieurs fois par jour. Compresses froides et ésérine. Ouverture des abcès sous le Lister. Lavages vaginaux à l'acide phénique au 1/1000e. Sulfate de quinine à l'intérieur.

Le 10. — L'état de l'œil est sensiblement le même, la cornée reste insensible, infiltrée, mais non ulcérée. Pas de douleurs.

Le 20. — Suppuration abondante de l'œil. La cornée est détruite, l'œil en pleine suppuration est rentré dans l'orbite.

L'abcès de l'avant-bras droit est complètement cicatrisé. L'abcès de la main gauche suppure encore un peu. Arthrite métacarpo-phalangienne de l'index. Gonflement, craquement douleur, immobilisation. Etat général bon. Presque plus de pertes, non fétides.

Le 26. — A la partie postérieure du coude, un peu au-dessous de l'olécrâne, tumeur dure, indolente, non fluctuante. On y plonge le bistouri et il s'en échappe un flot de pus épais.

Pendant ce temps et les jours suivants, l'œil malade suppure toujours, il rentre dans l'orbite, diminue de volume et n'offre plus, à la sortie de la malade, le 20 juin, qu'un petit moignon mobile sur lequel on applique une pièce prothétique.

La lecture de cette observation, dit M. Pousson, ne saurait laisser aucun doute sur la forme clinique de l'affection puerpérale de notre malade : le développement successif d'abcès dans diverses parties du corps doit la faire rattacher à la forme pyohémique, et nul doute qu'on n'eût invoqué, il y a quelques années encore, le transport du pus en nature dans les endroits où s'est montrée la suppuration; ou encore la présence d'embolies (caillots migrateurs de Virchow) cheminant dans le torrent circulatoire et venant, après un trajet des plus compliqués, s'arrêter dans les veines de l'œil et dans les petits vaisseaux de la peau. L'indentité du pus avec le globule blanc, démontrée par Virchow, Robin, Conheim, ruine la théorie de l'introduction du pus dans le système circulatoire. Quant à la théorie de l'embolus, elle est passible de deux re-

proches qui la font rejeter par beaucoup d'auteurs : c'est, d'une part, le trajet si complexe de l'embolie, devant, pour arriver dans le système capillaire général, traverser celui du poumon ; d'autre part, l'expérimentation qui démontre qu'à moins de propriétés spéciales de l'embolie, il se produit de la nécrobiose dans le territoire embolisé plutôt que de la suppuration. La doctrine de l'empoisonnement général du sang par une substance toxique engendrée à la surface de la plaie ou par des miasmes, rendrait plus exactement compte de cette collection purulente développée tantôt dans un organe tantôt dans un autre, suivant la résistance vitale de l'organe affecté, si cette subsance toxique, si ce génie morbide était démontré.

C'est précisément cette cause jusqu'ici occulte de l'infection du sang que Pasteur a recherchée et trouvée, en montrant la présence dans le sang et dans les collections purulentes d'organismes microscopiques. M. Pousson a recherché chez le malade en question ces microbes dans le sang, dans les liquides de l'œil en pleine suppuration et dans le pus des abcès de la main. Cet examen a été fait le dix-huitième jour après l'accouchement avec toutes les précautions recommandées par Pasteur lui-même et sous la direction de M. Doléris, un de ses élèves les plus distingué : voici quel fut le résultat. Le sang est très pâle, les globules sont déformés et en petit nombre, on y voit des micrococcus assemblés diversement et des chapelets de toute longueur. Le pus de l'abcès de la main offre aussi une grande quantité de chapelets.

Il est probable que si l'énucléation de l'œil eût été pratiquée (l'état de grande faiblesse de la malade ne le permettait pas) l'examen des veines de la choroïde nous eût montré le nid des micrococcus en si grand nombre dans le pus baignant l'œil enflammé. Introduits dans le sang, ces organismes ne se développent pas tant que ce liquide reste en mouvement. Si les micrococcus, transportés par le sang, rencontrent sur leur trajet un vaisseau oblitéré, soit par la thrombose, soit par embolie, ils s'arrêtent en ce point et forment des

colonies qui deviendront le point de départ des abcès par leur multiplication. Les micrococcus pyohémiques peuvent aussi, d'après Koch, devenir eux-mêmes cause d'oblitération des fins capillaires, en agglutinant des globules rouges et en se multipliant et, dès lors, produisent l'infarctus purulent. Quel que soit le mécanisme qui préside à leur installation dans les tissus, les microbes se multiplient dans ce lieu, ils détruisent, d'après Conheim, la paroi des vaisseaux pour se répandre à l'extérieur et produire les collections purulentes que l'on observe dans la forme pyohémique. Dans la plupart des organes (foie, reins, poumons), dans le tissu cellulaire, l'abcès microbique s'élimine, la perte totale de l'organe n'est pas à craindre, il en est peut-être de même dans l'œil; il faudrait chercher si des femmes en couches atteintes de fièvre puerpérale n'ont pas eu, en un moment donné, des douleurs du côté de l'œil, de l'injection du cercle kératique, en un mot, des symptômes d'inflammation du côté du cercle ciliaire, de l'iris et de la choroïde, indiquant qu'il se fait un travail inflammatoire qui, en raison du petit nombre des microbes dont les effets ont été combattus par un traitement antiseptique vigoureux et souvent aussi en raison de la résistance vitale des tissus, a été arrêté dans sa marche et s'est terminé par la résolution. La forme de fièvre puerpérale que M. Pousson a observée chez sa malade a été très grave, puisqu'elle s'est accompagnée de la formation de plusieurs abcès, y compris la suppuration de l'œil et l'arthrite de l'articulation métacarpo-phalangienne de l'index; aussi, dès le premier jour, l'œil a-t-il été frappé sans recours.

Observation III (Galezowski).

Mme R..., âgée de vingt-sept ans, demeurant à Paris, vint me consulter, le 18 juin 1874, pour l'œil gauche dont la vue s'est totalement perdue il y a six mois, sans douleurs ni inflammation, dans l'espace de douze heures.

Cet accident lui est arrivé deux fois après ses couches. La malade me dit qu'elle a accouché le 14 octobre 1873 pour la cinquième fois. Elle était restée en couches pendant trois

jours; l'enfant s'était présenté par les pieds et la sage-femme a retiré l'enfant mort. La grossesse est assez régulière quoique avec des douleurs fortes dans les aines. A la suite des couches, elle a eu la fièvre puerpérale très intense; pendant cinq mois elle a vomi, elle a eu la jambe droite enflée et endolorie (*phlegmatia alba dolens*), et encore actuellement le pied enfle souvent. Aujourd'hui les règles sont revenues; elle transpire beaucoup et vomit le sang de temps en temps.

Le 14 juin elle a éprouvé, pour la première fois, des douleurs très vives dans l'œil, et lorsque la malade s'est présentée à la consultation, nous avons pu constater des signes d'irido-choroïdite avec synéchies postérieures, rougeur périkératique, le globe oculaire est dur, et l'on voit dans le fond de l'œil une tache bleue grisâtre uniforme, avec un léger reflet en bas et en dehors. Les douleurs périorbitaires sont très intenses, elles reviennent par crises tous les jours le soir. Les sangsues, le sulfate de quinine et l'iodure de potassium calment un peu ces symptômes, mais elle ne distingue pas le jour de la nuit. L'autre œil est complètement sain.

Il n'est pas douteux que chez la malade du Dr Galezowski, l'ophtalmie intense qui a amené la perte de la vue, et les symptômes névralgiques étaient occasionnés par un transport de pus des veines utérines suppurées à l'œil.

Ces faits quoique rares, ont été déjà observés depuis longtemps par les auteurs. Hall et Higginbottons ont décrit une maladie oculaire survenant dans l'état puerpéral, et semblable à celle que nous venons de citer, dans un travail intitulé : « Observations d'inflammation destructive de l'œil et d'inflammation suppurative des téguments, survenant dans l'état puerpéral, et apparemment par suite de cause constitutionnelle. » Dans toutes leurs observations, dont le nombre s'élève à six, l'affection oculaire a éclaté de cinq à onze jours après la délivrance. Elle avait été précédée et accompagnée d'une altération grave de la santé, et s'était terminée chaque fois d'une manière funeste, avec des symptômes d'extrême épuisement.

L'affection oculaire était caractérisée par de la rougeur de la conjonctive, de la photophobie, l'occlusion de la pupille, et

bientôt après, par l'opacité de la cornée et un chémosis considérable. Dans deux de ces cas, les tuniques de l'œil cédèrent et dans l'un d'eux on constata que la rupture s'en était effectuée par l'ulcération des tuniques qui entourent la cornée. Dans ces deux cas, l'œil affaissé s'était cicatrisé avant la mort. Il n'y avait, chaque fois, qu'un seul œil de pris, et cinq fois c'était le gauche.

M. Mackenzie a observé un cas de cette espèce dans le service de M. André Uytterhœven, chirurgien en chef à l'hôpital Saint-Jean, à Bruxelles. La malade avait été évacuée de la Maternité dans le service de ce chirurgien, où elle ne fit que passer, et où elle mourut sans laisser le temps de l'observer. A l'autopsie, pratiquée dans le but de rechercher la cause d'une mort aussi prompte, on trouva toutes les altérations propres à la fièvre puerpérale, et, entre autres, du pus dans les veines utérines. Rien jusqu'alors n'avait attiré l'attention sur les yeux, lorsqu'on aperçut, par hasard, dans l'œil gauche une tache d'un blanc jaunâtre, qui, à un examen superficiel, aurait pu passer pour une cataracte. Un examen plus attentif fit reconnaître qu'il s'agissait d'un dépôt de lymphe coagulable qui se déplaça quand on comprima légèrement l'œil et qui tomba dans la chambre antérieure. La pupille était dilatée, mais non irrégulière, et la couleur de l'iris ne paraissait point changée : la conjonctive n'offrait qu'une faible injection. L'œil ayant été ouvert, on trouva entre la choroïde et la rétine, et entre celle-ci et l'humeur vitrée, de la lymphe coagulable semblable à celle qui existait dans les chambres de l'humeur aqueuse. Le cristallin et sa capsule étaient transparents. L'œil gauche ne présentait à l'extérieur aucune altération morbide; mais à l'intérieur, il existait aussi un dépôt de lymphe coagulable entre la choroïde et la rétine et entre celle-ci et l'humeur vitrée, mais en moindre quantité qu'à droite. Le cristallin et la capsule étaient transparents.

En même temps que la maladie de l'œil, on observait une inflammation des téguments, que l'on ne remarqua d'abord qu'à la main, mais qu'un examen attentif fit reconnaître aussi bien aux membres inférieurs qu'aux supérieurs; du pus se

formait rapidement au-dessous de la peau enflammée. Une fois seulement, cette inflammation manqua. Les auteurs du mémoire pensent que l'affection oculaire était due à une cause constitutionnelle. Aucune autopsie ne paraît avoir été faite.

M. Arnott[1], dans les réflexions dont il fait suivre l'exposé de ces faits, émet l'idée que les circonstances dans lesquelles la maladie oculaire s'est développée, les symptômes qu'elle a présentés, les dépôts de pus effectués sous les téguments, mis en regard des circonstances connues des inflammations des veines, et de la fréquence de l'inflammation des veines utérines après la parturition, autorisent à penser que, dans ces cas, la maladie oculaire était due à l'inflammation des veines utérines et à l'introduction du pus dans la circulation.

Les faits que nous venons de rapporter démontrent que l'ophtalmitis puerpérale survient du troisième au trentième jour après l'accouchement. M. Mackenzie dit : « Lorsqu'une femme se présente avec les symptômes d'une ophtalmie, que l'on croit être gonorrhéique, accompagnée d'un chémosis très marqué et parfois de désorganisation de la cornée, il faut toujours s'informer si elle n'est pas récemment accouchée. Souvent ces sortes de cas sont des ophtalmies dues à l'absorption du pus. La cornée s'infiltre de pus et s'ulcère; elle se rompt et laisse échapper les humeurs de l'œil mélangées de portions de pigment et de matière purulente; quelquefois elle se gangrène, et il s'en détache une escarre distincte. D'autres fois, la sclérotique s'élève en pointe et s'ouvre de sorte que du pus s'en échappe.

L'ophtalmitis débute lentement et d'une manière insidieuse dans certains cas, brusquement et avec intensité dans d'autres. Un seul œil ou les deux peuvent être pris. Parfois l'inflammation semble commencer dans la conjonctive oculaire; d'autres fois, elle part du tissu cellulaire de l'orbite. Souvent aussi, la rétine semble être le point de départ de la

1. Medico-Chirurgical Transactions, vol. XV, p. 120, London : « Sur les effets secondaires de l'inflammation des veines. »

maladie. La malade ressent dans l'œil et dans l'orbite une douleur pulsative qui s'étend au front et à la tempe, s'accompagne d'une sensation de chaleur brûlante, de tension, de plénitude, comme si l'œil ne pouvait plus être contenu dans l'orbite. Il y a de la photophobie et de la photopsie. Le plus léger rayon de lumière provoque une vive douleur. Ce symptôme se montre surtout au début et disparaît lorsque la rétine devient insensible. Le globe de l'œil, le tissu cellulaire intra-orbitaire et les paupières sont gonflés. Il ne manque que l'écoulement puriforme abondant, pour que la maladie présente tous les symptômes extérieurs d'une attaque intense d'ophtalmie purulente. La paupière supérieure est quelquefois gonflée au point de pendre au-devant de l'inférieure. Le globe de l'œil est dur, incompressible et sort presque complètement de l'orbite, surtout par suite de l'épanchement inflammatoire qui se fait dans la capsule oculaire. La conjonctive est plutôt œdémateuse que très rouge. L'humeur aqueuse est sanguinolente ; l'iris change de couleur et se revêt de lymphe plastique ; la pupille est contractée, le fond de l'œil rougeâtre ou verdâtre.

La guérison complète est extrêmement rare. Si le malade survit, les fonctions et la forme de l'œil sont généralement détruites. La maladie se termine par l'amaurose. L'œil peut conserver son volume presque normal ou s'atrophier.

Observation IV.

La malade était une femme délicate, scrofuleuse, d'environ trente ans, d'un tempérament irritable, d'habitudes sédentaires et d'un mélancolique. Elle avait été sept fois enceinte, et les chiffres suivants indiquent le nombre de mois que le produit de la conception avait chaque fois passé dans l'utérus : 9, 7, 5, 9, 7, 4. Elle avait quelquefois été sujette à un écoulement vaginal, une leucorrhée probablement; mais elle n'en souffrait point à l'époque de l'avortement, survenu à quatre mois de conception et qui occasionna sa dernière maladie. Le travail d'expulsion ne présenta rien de remarquable. L'écoulement lochial fut peu abondant et ne dura qu'une semaine, au bout de laquelle elle commença à se

plaindre de douleur dans le dos et les aines, douleur qui s'accompagna d'alternatives de froid et de chaud ; elle fut saignée et purgée abondamment, mais n'en éprouva que peu de soulagement. Quinze à dix-huit jours environ après sa délivrance, elle fut prise de frissons très marqués, suivis de douleur intense dans la tête, le dos et l'abdomen ; la douleur abdominale se faisait surtout sentir à la pression. L'affection oculaire, qui occupait l'œil gauche, se déclara vingt-huit à trente jours après que les premiers symptômes eurent été guéris *en apparence* par les moyens ordinaires, quoique, pendant tout ce temps, l'état général de la malade n'eût été nullement satisfaisant. La maladie de l'œil fut précédée de nouveaux frissons, suivis d'une forte fièvre d'un caractère rémittent et de sensations de défaillance. Le pouls fut, dès le début, vite, nerveux et assez faible. L'œil fut fortement enflammé, la conjonctive le siège d'un chimosis marqué, les paupières tuméfiées et l'inférieure renversée en dehors. Il existait une douleur vive dans l'œil et dans la tête, et une photophobie tellement intense, que la malade était obligée de se couvrir les yeux d'un mouchoir, bien que les volets restassent complètement fermés. Au début, c'étaient des larmes qui s'échappaient de l'œil et, au bout d'un certain temps, de la matière purulente. La cornée devint opaque, mais l'œil ne se rompit point.

Pendant toute sa durée, la maladie ne laissa aucun espoir. Pendant quelques jours, elle délira un peu au moment de son réveil ; mais lorsqu'elle était bien éveillée, elle conservait son intelligence qui persista jusqu'à son dernier moment. Aucun abcès ne se forma à la surface du corps. Elle mourut huit semaines environ après son avortement. Il est à regretter qu'on n'ait pu obtenir l'autorisation d'examiner ni l'œil, ni le reste du corps.

Observation V.

Le 16 septembre 1839, je fus appelé à visiter Mme H..., conjointement avec le Dr Panton. Je la trouvai dans un état comateux dont on pouvait cependant la tirer au point de lui faire montrer la langue et de lui faire dire qu'elle éprouvait de la douleur à la tempe droite. La pupille droite était dilatée, la rétine insensible et la conjonctive affectée d'un chimosis séreux. Pouls à 150. On m'apprit qu'elle avait accouché le 3, que le placenta adhérent avait nécessité l'introduction de

la main, qu'elle s'était plainte de céphalalgie et qu'elle avait eu des frissons fréquents et intenses. Elle mourut le 16.

A l'examen, on trouva un épanchement séreux, mais peu abondant, dans la cavité de l'arachnoïde. Il n'y avait ni épanchement, ni infiltration dans les tissus de l'orbite. Le globe de l'œil était à l'état naturel, si ce n'est que la surface concave de la rétine était rouge.

Le fond de l'utérus, où le placenta avait adhéré, était recouvert de sanie purulente, et plusieurs des veines qui en partaient étaient remplies de pus. Deux d'entre elles, aussi grosses que des plumes à écrire, en étaient complètement remplies [1].

Observation VI.

M. Selkirk, chirurgien à Newtonshaw, m'a communiqué le cas suivant : une pauvre femme de Tillicoultry fut accouchée par une sage-femme qui ne put avoir le placenta qu'avec difficulté et par morceaux et après avoir introduit la main à plusieurs reprises. Appelé huit jours après, M. S... trouva cette femme en proie à une fièvre puerpérale et privée de connaissance. Il crut qu'elle allait mourir ; mais, contre toute attente, elle se rétablit. Il s'aperçut alors, pendant qu'elle était sans connaissance, que l'œil gauche avait augmenté de volume et qu'une excroissance charnue formait saillie entre les paupières. L'œil paraissait fort tuméfié, il était dur au toucher, et la cornée était saillante et opaque. La pauvre femme était aussi prise de *phlegmatia alba dolens* à la jambe droite.

Observation VII.

Le Dr Lee rapporte que, chez une femme de Bristish Lying in-Hospital, accouchée le 27 janvier 1832, des symptômes fébriles obscurs se déclarèrent quelques jours après la délivrance, sans douleur, dans la région de l'utérus. Le dixième jour, il y avait de la fièvre, des soubresauts, des tendons et une teinte sale particulière de la peau ; tout le membre inférieur gauche était gonflé, chaud, tendu et luisant, et la pres-

1. Les détails de cette observation se trouvent dans Dr Panton's, Inaugural Essay on uterine phlebitis, Glasgow, 1840.

sion sur le trajet des vaisseaux iliaques de ce côté, ainsi que le long de la partie interne de la cuisse, déterminait une douleur extrême. Les conjonctives des deux yeux devinrent tout à coup excessivement rouges et tuméfiées; la vue se trouva fort affaiblie, sinon complètement perdue. Le genou droit devint excessivement douloureux, et une tache gangreneuse se montra sur le sacrum. Avant la mort, qui survint le 18 février, les yeux se gonflèrent tellement, que les paupières ne pouvaient plus se fermer et que la vision était complètement perdue.

Examen cadavérique. — Les tuniques des veines iliaques, primitive et externe, et des veines fémorales, profonde et superficielle, étaient toutes épaisses et leurs cavités remplies de caillots solides. La veine épigastrique et la circonflexe iliaque étaient dans le même état. Les ganglions voisins de ces veines étaient tuméfiés, rouges et injectés, et adhéraient fortement à la membrane celluleuse externe des vaisseaux. La veine cave était épaissie à une petite distance au-dessus de l'entrée de la veine iliaque primitive gauche; un coagulum de lymphe molle adhérait à la surface interne. Les veines utérines, vaginales et fessières, et la plupart de celles qui forment la veine iliaque interne gauche, étaient gorgées de pus et tapissées de fausses membranes de couleur foncée. Les branches utérines de la veine iliaque interne droite étaient aussi remplies de pus et de lymphe plastique; mais l'inflammation n'avait pas remonté plus haut que l'entrée de ce vaisseau dans la veine iliaque primitive; les veines iliaques, primitive et externe, et fémorales, étaient saines. Il existait à gauche, dans la couche musculaire du col de l'utérus, une cavité contenant environ une demi-once de liquide purulent. Les veines, naissant de ce point du col, étaient remplies de pus[1].

Le cas de panophtalmie embolique survenant par une autre cause que l'état puerpéral est rare.

1. Medico-Chirurgical Transactions, vol. XXVIII, p. 347; London, 1845. Voyez d'autres observations par Lee, ibid., p. 349; ibid., vol. XV, p. 370; par M'Whinnic, ibid., vol. XXXI, p. 61; par Graves, Medical and Surgical Journal, vol. III, p. 360; London, 1883; par Moser, Annon's Monatsschrift, vol. III, p. 216; Leipzig, 1840; par Weir, Monthly Journal of Medical Science, sept. 1847, p. 209. Dans les observations de MM. M'Whinnic et Weir, les malades se rétablirent avec un œil atrophié; dans toutes les autres, elles moururent.

Voici un fait observé par Hirschberg, et qu'il croit de cette nature.

Observation VIII

Mme L..., quarante ans, ataxique, se plaint depuis quatre mois de vives douleurs dans l'œil droit et la tête. Elle a eu ensuite une attaque épileptiforme. O. G. mydriase, normal pour le reste. O. D. œdème conjonctival, hémorragies parenchymateuses multiples, cornées parsemées de points gris, tension augmentée. Le soir, les troubles de la cornée augmentent. Le lendemain, abcès annulaire de la cornée, subdélirium, carphologie, douleur de tête. Mort à midi[1].

Le pronostic de la choroïdite purulente est grave et le traitement antiseptique le plus rigoureux échoue fatalement. Mais si, prévenu de la possibilité du fait, on institue, dès qu'apparaîtront la douleur et la rougeur de l'œil, l'antisepsie locale et générale, on entravera peut être le développement de la colonie des microbes, et l'on préviendra la fonte purulente de l'œil. Les lavages phéniqués de la plaie génitale sont la base du traitement local. Ils détruisent le germe de la maladie en s'attaquant dans le foyer même où il se développe. Quant à atteindre les microbes dans l'œil lui-même, cela est impossible tant que le nid où ils évoluent reste fermé, mais une fois que la suppuration a mis leur siège à nu, il faut, par des lavages fréquents à l'acide borique, moins irritants pour ces parties délicates que l'acide phénique, détruire l'organisme dans la place qu'il occupe. On comprend bien aussi que, avant la perforation des membranes de l'œil par la suppuration, les lavages antiseptiques devront être pratiqués, quoiqu'il soit infiniment probable qu'ils n'ont aucune action sur les micro-organismes. Le sulfate de quinine, l'al-

1. Archives d'ophtalmologie. Paris, 1880, t. I.

cool, l'aconit, l'eucalyptus globulus, le salicylate de soude, le benzoate de soude seront donnés à l'intérieur pour combattre le germe morbide dans le sang lui-même.

VI. GLAUCOME HÉMORRHAGIQUE

M. le Dr A. Mohamed, médecin résidant à l'hôpital des Fiévreux de Londres, dans des études sur l'*étiologie de la maladie de Bright*, a constaté que « l'éclampsie puerpérale et l'albuminurie ont leur cause prédisposante dans la haute tension qui *existe dans le système artériel pendant la grossesse.* » De cette augmentation de la tension résulte « la transsudation *au travers du rein* » des principes cristallisables du sang (conditions qui constituent ce qu'il appelle la *période préalbuminurique*) et « sont facilement remédiables », dit-il; puis surviennent l'*albuminurie* suivie d'hydropisie et des symptômes habituels de la maladie de Bright, l'altération des reins et des autres organes excrétoires, produits par une congestion et une *forte tension artérielle*, d'abord aiguës, puis chroniques; ces altérations sont la desquamation et l'oblitération des tubuli, la dégénerescence graisseuse, la « régression et la rétraction »[1].

Eh bien ! ce que M. Mohamed a reconnu et signalé pour la totalité du système artériel de la femme grosse, l'augmentation de tension, la pléthore vasculaire, M. Galezowski l'a indirectement constaté sur une portion limitée du système artériel, celle du globe oculaire. Cet habile ophtalmologue a vu chez la femme grosse, et sous l'influence de causes qui, en d'autres conditions physiologiques, n'eussent pas eu de tels résultats, survenir le *glaucome hémorragique* et les *anévrysmes miliaires*. Or, ce qui prouve bien le rôle étiologique de la plus grande tension vasculaire, c'est-à-dire du *trop de sang* dans l'œil de la femme grosse, c'est que le

1. *Actes de la Société royale de médecine et de chirurgie de Londres*, séance du 14 avril 1874.

glaucome ne guérissait, malgré le traitement le plus rationnel, qu'après l'*accouchement*, c'est-à-dire qu'après la *décongestion générale* de la femme et la décongestion partielle de son œil.

Quant au rôle de la grossesse sur la production de ces accidents, M. Galezowski n'en doute guère : « Sous l'influence d'une cause prédisposante générale, telle que la gestation, ou de tout autre nature, j'ai vu se produire des symptômes glaucomateux des plus graves, avec des apoplexies de la chambre antérieure et du corps vitré, et qui ne cédèrent définitivement qu'après l'accouchement.

Voici, d'ailleurs ces faits :

Observation IX

Mlle X..., âgée de vingt-quatre ans, demeurant à Paris, me fut adressée par le Dr Naret, le 25 février 1873, pour son œil gauche, qui était très rouge et la faisait souffrir beaucoup. Elle raconte que le 5 février elle avait reçu d'un passant un coup de parapluie sur l'œil gauche.

Le même jour l'œil se troubla, mais après un bain de *pied* sinapisé ce trouble avait disparu. Huit jours après, l'œil s'est reroublé et les douleurs de tête devinrent très fortes.

A l'examen, j'ai constaté en présence de MM. Kohn, Daguenet et le Dr Paul, ce qui suit :

1° L'œil était dur, et présentait tous les signes du glaucome ;

2° Injection périkératique et scléroticale par suite de l'engorgement des gros vaisseaux. Pupille dilatée et immobile ;

3° Hyphéma très prononcé et trouble dans le corps vitré ;

4° Douleurs névralgiques périorbitaires des plus violentes, périodiques ;

5° La vue est très troublée ; la malade peut distinguer le n° 7.

La malade, en outre, déclare qu'elle est à son cinquième mois de grossesse.

Traitement. — J'ai prescrit l'application de quatre sangsues derrière l'oreille, ce qui l'avait soulagée. Huit jours après, de nouvelles douleurs ont nécessité l'application de nouvelles sangsues.

Un mois après, vers le milieu du mois de mars, non seule-

ment l'hyphéma n'a pas diminué, mais la malade est venue un jour avec toute la chambre antérieure remplie de sang. Alors j'ai pratiqué la paracentèse et vidé une partie du sang et de l'humeur aqueuse.. Soulagement immédiat, quoique vers la fin de la même semaine, nouvelle crise excessivement violente et nouvel épanchement. Nouvelle paracentèse. Dans l'espace de trois semaines, j'ai dû pratiquer quatre paracentèses. La pommade de morphine ne calmait pas les douleurs, et il n'y a que les compresses avec extrait de jusquiame et d'opium qui ont pu amener un soulagement rapide.

Au commencement du mois de mai, la malade distinguait à peine de cet œil le jour de la nuit, et tous les signes du glaucome existaient. J'ai déclaré à ce moment que nous pouvions espérer une amélioration après ses couches, et, en effet, la malade a accouché le 20 juin d'une fille; les couches n'étaient pas difficiles, et, à partir de ce moment, l'œil s'améliora sensiblement. Tout le sang s'est résorbé et déjà, vers le 20 août, nous avons pu constater l'état suivant :

1° L'iris est plus foncé et la pupille dilatée; l'œil est encore un peu dur; la chambre antérieure est transparente. Il existe une goutte de sang coagulé en bas. Ne distingue pales couleurs, quoique en bas, par la périphérie, elle les distingue. Lit n° 30. A l'intérieur de l'œil, on trouve des flos cons comme des membranes blanches qui simulent le décollement. La pupille est plus blanche que du côté sain. Champ visuel en haut et du côté du nez; elle ne voit pas et c'est là qu'elle a reçu le coup. Le retour des couches n'est pas venu, peut-être ira-t-elle encore mieux. — 15 novembre. L'œil est guéri, la malade distingue le n° 2 de l'échelle.

« Ce fait, dit M. Galezowski, nous semble présenter un très grand intérêt pratique, au point de vue de la marche des accidents et de la guérison que nous avons vue se produire *très rapidement après l'accouchement.*

» Au premier abord, il semblerait que l'accident qui était survenu chez cette malade, était dû au coup de parapluie et nullement à la grossesse. Mais un examen plus attentif démontre facilement que la cause de la maladie était ailleurs, et que le coup n'était qu'une cause occasionnelle; tandis que la maladie devient progressive, avec tous les symptômes graves du glaucome aigu hémorragique, *qui ne cessèrent qu'avec l'accouchement.* Il y a eu là probablement rupture

d'un vaisseau du cercle ciliaire, qui ne se cicatrisa qu'incomplètement; de nouveaux épanchements se produisirent par suite de la rupture de la nouvelle poche anévrysmale; *il n'y a que l'accouchement qui l'a guérie*, en faisant cesser l'état particulier propre à la grossesse. » Mais quelle importance faut-il donner à l'accident et au coup reçu par la malade ? « Il est incontestable, ajoute encore M. Galezowski, qu'à lui seul le coup reçu sur l'œil n'aurait pas amené des symptômes glaucomateux aussi intenses et se prolongeant jusqu'à l'accouchement, si la grossesse n'avait pas prédisposé à ces accidents hémorragiques. »

Observation X

Madame X..., âgée de vingt-trois ans, demeurant à Pont-Sainte-Maxence, fut adressée par le Dr Foucard, le 14 juin 1880, à la clinique du Dr Galezowski. Nous avons pu constater l'existence d'un glaucome de l'œil gauche avec dilatation extrême de la pupille; tonus de l'œil légèrement augmenté. L'examen ophtalmoscopique démontra une excavation de la papille optique avec pulsation spontanée de l'artère centrale. La malade est devenue enceinte il y a quatre mois, et quelques semaines après, elle a commencé à éprouver des douleurs de son œil gauche; en même temps, la vue s'était considérablement affaiblie. La douleur ayant été très intense, le Dr Foucard prescrivit quelques gouttes d'atropine. Deux mois après, la malade fit appeler son médecin pour une métrorrhagie symptomatique d'un avortement, et c'est alors qu'on a constaté les phénomènes glaucomateux de l'œil gauche. Dès que la malade fut remise de sa métrorrhagie, il l'envoya à la clinique du Dr Galezowski, qui a dû pratiquer une iridectomie.

VII. — Rétinite gravidique

Les observateurs qui se sont occupés de cette question, tels que Fabrice, de Hilden, Claudurus, Wells, ont remarqué, avant Bright, les troubles de la vue qui surviennent dans le cours de certaines hydropisies. Ce fait, qui a été mis hors de doute par les recherches d'Imbert-Gourbeyre, est signalé

dans le *Moniteur des hôpitaux*, 3 avril 1856. Mais ces auteurs l'ont mentionné sans y attacher une grande importance : Bright, en 1836, constate un phénomène spécial de la néphrite albumineuse et rapporte l'observation d'un malade chez lequel l'amaurose apparut comme phénomène des accidents cérébraux mortels (*Guy's Hospital Reports*, p. 356). En 1850, Türk (de Vienne[1]), trouva dans la rétine d'un albuminurique la dégénérescence graisseuse de la couche glandulaire de la rétine. Wells signala, en 1818, la présence de l'albumine dans l'urine des femmes enceintes.

En 1827, Bright[2] attire l'attention sur la coïncidence chez les mêmes malades de l'albumine dans les urines, des hydropisies et des lésions rénales. « Ce travail avait pour but, non point d'établir une entité morbide nouvelle ou de rapporter à une lésion organique du rein la principale part d'action dans la production des phénomènes, mais simplement d'appeler l'attention sur une hydropisie indépendante de toute lésion hépatique ou vasculaire, s'accompagnant d'urines coagulables et reconnaissant pour causes l'abus des alcooliques, le froid ou un état cachectique[3]. »

C'est dans le travail d'un des élèves de l'école de Rayer, le Dr Désir[4] que l'on voit se prononcer une séparation qui se préparait déjà entre le mal de Bright d'un côté (albuminurie sous la dépendance d'une lésion rénale) et, d'un autre côté, l'albuminurie simple, symptôme de diverses maladies, sans lésions rénales.

A partir de 1840, époque de l'apparition du grand traité de Rayer[5], l'attention se concentre sur l'étude anatomique

1. Türk, *Zeitschrift der Urtner Aerzte*, 1850, n° 4.

2. Reports of medical cases selected with view of illustrating the symptoms and cure of diseases by a reference to morbid anatomy, by Richard Bright, London, 1827.

3. Jaccoud, *Des conditions pathogéniques de l'albuminurie*. Thèse de Paris, 1860.

4. *De la fréquence de l'albumine considérée comme phénomène et comme signe dans les maladies*, par A. Désir. Thèse de Paris, 1835.

5. *Traité des maladies des reins et des altérations de la sécrétion urinaire*, Paris, 1840.

des lésions rénales, étude que l'application du microscope rend plus intéressante et plus complète. Deux interprétations divisent alors les observateurs :

Rayer fonde l'école unitaire au point de vue anatomique. Il attribue une origine commune inflammatoire à tous les cas de maladie de Bright et fait, en définitive, ce mot synonyme de néphrite albumineuse chronique. Mais c'est en Allemagne surtout que cette doctrine est développée.

En 1850 ou 1851, Rheinhardt et Frerichs, se basant sur la théorie de l'exsudation, en 1852, Virchow, se basant sur celle de la prolifération, décrivent ce qu'ils appellent la néphrite parenchymateuse et en font la lésion unique, caractéristique du mal de Bright. La doctrine unitaire se répand ainsi en Allemagne et en France.

En Angleterre, on se laisse moins entraîner par les séduisantes généralisations de Virchow, et Samuel Wilks (1854), Handfield Jones (1855), Todd (1857) et surtout Johnson (1855-1858) soutiennent, au point de vue clinique, la distinction des différentes formes du mal de Bright.

Le conflit entre la clinique et l'anatomie pathologique ne dura pas longtemps et, en 1859, après l'étude de Beer sur le tissu conjonctif du rein normal et pathologique, Traube étudie avec soin la néphrite interstitielle complètement négligée par Virchow.

Bientôt alors la dualité anatomique vient remplacer l'unité de Virchow, et elle est spécialement démontrée en France par Charcot[1], Lancereaux, Lecorché et Kelsch[2], en Allemagne par Bartels et Hoffmann[3].

Ces rapides considérations sur l'histoire générale de l'albuminurie et du mal de Bright, bien que n'offrant qu'un rapport indirect avec le sujet de notre travail, nous ont paru

1. Charcot, *Leçons sur les maladies des reins* (*Progrès médical*, août 1874).
2. Kelsch, *Revue critique et recherches anatomo-pathologiques sur la maladie de Bright*. In *Arch. de phys.*, mai, juillet 1874.
3. Hoffmann, *Beiträge zur Therapie der gemeinen parenchymatosen Nephritis*, in *Arch. für Med.*, novembre, 1874.

intéressantes à rappeler en quelques mots, parce qu'on peut les rapprocher en partie des diverses opinions que les auteurs ont émises sur l'albuminurie gravidique ; d'un côté les défenseurs de la néphrite albumineuse, et de l'autre, les partisans d'une cause moins spéciale et moins constante, admettent la présence de lésions rénales dans certains cas, mais non comme cause habituelle d'albuminurie pendant la grossesse.

L'albuminurie de la grossesse, bien décrite par le professeur Peter, dans ses leçons sur les maladies puerpérales[1], est due à l'augmentation de la masse du sang qui existe dans la grossesse, avec ou sans altération dans le nombre des globules et, par suite, à l'augmentation de la tension du sang dans les vaisseaux.

Il résulte de beaucoup d'observations que l'albuminurie gravidique se montre de préférence dans les derniers mois de la grossesse, lorsque l'utérus a acquis un volume considérable. Ce fait porte à penser que les troubles mécaniques, par gêne de la circulation rénale, jouent un rôle manifeste dans la production de cette albuminurie. On fait intervenir également la modification de la composition du sang de la mère par le fait de la gestation, et aussi l'augmentation de la masse sanguine. Spiegelberg attribue la présence de l'albumine dans l'urine pendant les derniers mois de la grossesse au catarrhe de la partie inférieure des voies urinaires, il admet cependant qu'elle peut être due à une altération du sang ou à une transsudation directe dans les tubes urinifères. On sait que l'urine des femmes enceintes contient souvent, non seulement de l'albumine, mais aussi du sucre ; de plus, l'urée peut s'y rencontrer en moindre quantité ; parfois même l'urée s'accumule dans le sang et provoque des accidents éclamptiques graves ou qui ne cessent qu'avec l'expulsion du fœtus. Dans l'albuminurie des femmes enceintes, on ne trouve pas de lésions vasculaires ; c'est pourquoi encore les apoplexies sont ici moins abondantes et peuvent faire complètement défaut.

La rétinite gravidique est le plus souvent étrangère à la

1. *Leçons de clinique médicale*, 3e édit., t. II, p. 625.

maladie de Bright, comme cela avait été démontré par M. Blot; c'est pourquoi aussi les altérations de la rétine, dans la grossesse, sont relativement rares. Cette affection ne diffère que très peu des rétinites albuminuriques brightiques; le trouble de la vue se déclare d'une manière lente dans les deux yeux, et l'affection reste dans un état latent pendant très longtemps.

Imbert-Gourbeyre l'a vu deux fois dans un seul œil; mais il faut considérer ce fait comme exceptionnel.

Les signes qui caractérisent la rétinite gravidique diffèrent peu de ceux de la rétinite brightique, souvent même on ne trouve pas de différence. Nous donnons seulement ici les particularités qui se présentent dans cette affection, renvoyant aux traités spéciaux pour étudier la rétinite albuminurique en général.

La rétinite gravidique existe souvent sans hémorragies, ce sont des taches exsudatives, en forme d'éventail, localisées près de la macula et autour de la papille, entre les ramifications des vaisseaux. « Cette disposition est due probablement à l'irradiation des fibres nerveuses dans cette région, puisque c'est le long de ces fibres que l'exsudat fibrineux se dépose comme cela avait déjà été démontré par M. Schwesyger. »

D'après S. Fayer, ces exsudations sont situées sous les fibres des nerfs optiques, on voit souvent même l'infiltration séreuse péripapillaire et l'engorgement des veines.

Cette disposition de plaques exsudatives dans la région de la macula en forme d'éventail chez les femmes enceintes est très caractéristique; elle disparaît quelquefois avec l'albuminurie, lorsque la femme accouche. Dans d'autres cas, toutes les exsudations se résorbent, mais celles de la macula persistent pendant toute la vie. On rencontre ces altérations cinq, dix, quinze mois après l'accouchement, et on peut avoir presque la certitude qu'elles ont été occasionnées par la grossesse.

La rétinite gravidique apparaît à des périodes très variées de la gestation. Le plus souvent, vers le sixième mois,

époque à laquelle l'albuminurie s'aggrave et menace de devenir une cause d'éclampsie, ou des différents autres symptômes de la fièvre puerpérale. Ces phénomènes ont été observés par M. Galezowski[1] chez deux femmes albuminuriques, qui se trouvaient dans le service de M. le professeur Depaul, à l'hôpital des Cliniques.

Cette maladie de la rétine est susceptible de guérison complète, comme on peut en juger par le fait suivant, observé par le Dr Galezowski, il y a déjà plusieurs années à l'Hôtel-Dieu dans le service du professeur Grisolle.

(*A suivre.*)

Dr Thémistocle Metaxas.

BIBLIOGRAPHIE

La céphalalgie oculaire. — La céphalalgie due à l'action irrégulière ou excessive des muscles internes ou externes du globe de l'œil est familière aux ophtalmologistes, mais quoique les auteurs qui ont écrit sur les sujets oculaires y aient souvent fait allusion, les médecins en général ne paraissent pas reconnaître le rapport qui existe entre le mal de tête et l'anormalité des yeux. M. Charles Higgens dit dans le « British Medical Journal » que peut-être la forme la plus commune de la céphalalgie oculaire, est celle qui est due à une myopie excessive, dans laquelle le point le plus éloigné de la vision distincte est tellement près des yeux, qu'une grande tension des muscles droits internes est nécessaires pour maintenir les lignes visuelles convergentes sur le point où les caractères ordinaires d'impression, ou d'autres petits objets peuvent être vus facilement. Le cas relaté par M. Carter dans « The Lancet », il y a quatre ans, est un exemple remarquable du mal de tête occurant dans la myopie et dépendant d'une tension excessive du muscle droit interne. D'autres cas dépendant d'une tension extrême du muscle droit interne ont lieu dans l'emmétropie et dans l'hypermétropie légère, mais dans ces cas les muscles sont réellement affai-

1. *Archives de tocologie*, janvier et février 1876.

blis et non surtendus par une convergence prolongée sur un point trop rapproché. Ces cas ont été rapportés dans « Guy's Hospital Reports » 1865, sous le titre : *Une forme musculaire d'asthénopie.* Les autres cas de céphalalgie oculaire sont expliqués par l'astigmatisme, simple myopie légère et de différents degrés d'hypermétropie. Dans ces cas le mal de tête est dû à une action irrégulière ou excessive des muscles internes du globe de l'œil. Le Dr Brailey a aussi attiré l'attention sur ce sujet dans une communication intitulée : *L'astigmatisme considéré dans son rapport avec le mal de tête et avec certaines conditions morbides de l'œil,* qui se trouve dans « Guy's Hospital Reports » 1878.

Dr Boggs.

L'accouchement prématuré provoqué pour prévenir la cécité. — Il est reconnu depuis longtemps que les femmes enceintes, surtout vers la fin de la gestation, sont sujettes à des désordres de la vision qui peuvent varier depuis un léger trouble de la vision jusqu'à la cécité complète et permanente. Le Dr Loring dans les « Transactions of the American Ophthalmological Society » et « The Pracioner » du mois de juin dernier exprime l'opinion que l'accouchement prématuré provoqué peut, dans quelques cas, être justifiable pour la restauration ou la préservation de la vue. Il cite plusieurs cas à l'appui de sa thèse. Il fait la remarque que les praticiens en général s'occupent très peu de la condition des urines chez les femmes enceintes, à moins que leur attention n'ait été particulièrement attirée par le développement des symptômes ou par d'autres désordres fonctionnels. Quelques médecins plus soigneux examinent de temps en temps la condition des reins, même lorsqu'aucune indication ne rend l'examen urgent ; et s'ils trouvent de l'albumine, ils sont attirés vers l'état des yeux. La rétinite disparaît après l'accouchement, mais il arrive souvent qu'on ne ressent aucun trouble dans les yeux pendant la grossesse et que cependant la rétinite existe. L'affaiblissement de la vue peut être remarqué pour la première fois quelques mois après l'accouchement et aller s'aggravant vers la cécité partielle ou complète. De ce que l'affection des yeux est généralement associée à l'albuminurie, qui à son tour peut amener les convulsions, le Dr Loring conclut que non seulement il est justifiable, mais qu'il est quelquefois absolument nécessaire de provoquer l'accouchement prématuré, lorsque, dans la grossesse précédente, la femme avait perdu la vue, et que, de plus, lorsque la cécité, soit temporaire, soit permanente est une fois résulté de la gestation, il est du devoir du médecin de la famille d'expliquer à la femme et au mari que la cause du trouble est constitutionnelle et non locale, et qu'il y aurait toute probabilité

de la récurrence du trouble dans les grossesses subséquentes, qui pourraient occasionner non seulement la perte de la vue, mais même la perte de la vie. Dr Boggs.

De l'usage des lunettes pour les enfants. — Dans un travail dû à l'Association médicale (The Medical News) le professeur Chisolm a répondu aux objections qui ont été faites contre l'usage des lunettes pour les enfants.

Il dit que par une cause quelconque soit, congénitale, soit résultant d'une maladie, les muscles de l'accommodation peuvent être affaiblis chez les enfants tout aussi bien que chez les adultes et que par conséquent, il ne voit pas pourquoi les premiers ne porteraient pas de lunettes aussi bien que les derniers, surtout lorsqu'ils ont les yeux myopiques ou hypermétropiques, car il serait beaucoup plus rationnel de faire porter des lunettes aux enfants en choisissant les verres nécessaires que de les laisser comme dans un brouillard perpétuel. Dr Boggs.

Notes sur les thérapeutiques oculaires. — Au dernier congrès de la Société ophtalmologique américaine, le Dr W. W. Seely de Cincinatti a entretenu la Société sur ce sujet. Il a attiré l'attention premièrement sur l'emploi de l'oxyde jaune de mercure dans les troubles oculaires externes. Selon lui, une prescription d'un onguent composé d'un gramme cinquante centigrammes de l'oxyde à trente grammes d'excipient est la meilleure pour ces cas. Un des inconvénients de l'emploi du précipité jaune avec la vaseline dans les affections conjonctivales, est de provoquer un flux de larmes; pour corriger cela, on a proposé de substituer l'ésérine ou le perchlorure de mercure en solution, en vue de contracter les vaisseaux sanguins. La force de la solution du perchlorure est de six centigrammes, pour cinq cents grammes d'eau. Une telle solution est entièrement sans douleurs, et a très bien réussi dans les cas traités par lui. Dans les affections cornéennes il emploie l'ésérine en solution d'un gramme pour trente grammes d'eau qu'il instille une fois par jour et il trouve qu'il est préférable de l'employer ainsi que de s'en servir plus souvent, avec la même force ou plus faible. Pour réduire la tension intra-oculaire l'ésérine est précieuse, car avec ce remède on peut se dispenser de la paracenthèse. Dans les cas d'iritis, quand l'atropine n'agit pas assez promptement ou qu'à cause de l'extrême vascularité de l'iris il n'agit pas d'une manière satisfaisante, au lieu de pratiquer la paracenthèse ou d'extraire le sang, il emploie l'instillation d'ésérine une fois par jour, le malade se servant en même temps de mydriatique comme à l'ordinaire. Par ce moyen les vaisseaux se contractent et

les adhérences sont rompues, ce qui n'arrivera pas par le mydriatique seul, et il ajoute que l'iritis est la seule maladie dans laquelle il emploie un mydriatique comme remède fondamental.

Dr Boggs.

(*The Medical Record*, New York.)

Le traitement de l'iritis. — Le Dr C. J. Kipp de Newark a fait quelques observations devant la Société médicale de New Jersey sur ce sujet. Il a raconté que dans le traitement de tous les cas de l'iritis, quelle qu'en soit l'origine, la première indication est de s'assurer de la dilatation de la pupille, et, pour remplir cette indication, le meilleur mydriatique est le sulfate d'atropine. Dans des cas récents, cinq ou six instillations de quelques gouttes d'une solution d'atropine d'un pour cent, faites toutes les cinq minutes, rompront les adhérences qui auront pu être déjà formées, et produiront la dilatation complète dans quelques heures. Lorsque l'atropine ne produit pas l'effet voulu, on doit appliquer six ou huit sangsues aux tempes, ou administrer un puissant purgatif. Dans tous les cas graves le malade doit garder le lit ou au moins une chambre noire jusqu'à ce qu'il se sente soulagé. La dilatation de la pupille doit être maintenue jusqu'à ce que toute irritation ait disparu. Si ces remèdes ne réussissent pas pour dilater la pupille, on doit employer les préparations mercurielles soit par inonction, soit par la bouche dans tous les cas où il y aura des symptômes marqués de syphilis secondaires. Dans quelques cas la pilocarpine peut être employée. Pour calmer la douleur on doit administrer de la morphine à des doses suffisantes pour produire le sommeil pendant la nuit. La paracentèse de la chambre antérieure donnera quelque soulagement si la douleur est due à une tension exagérée du globe de l'œil, ce qui n'est pas rare dans le soi-disant iritis séreux. Si après l'iritis la pupille est exclue, on doit pratiquer l'iridectomie le plus tôt possible *The Medical Record*, New York.

Alex. Boggs.

Etude expérimentale et clinique sur le jéquirity, par le Dr Guaita, chef du service d'oculistique dans le grand hôpital de Bergamo. (*Annali di ottalmologia*, Anno XII, fasc. 3° et 4°.)

Cet illustre oculiste italien a voulu faire une étude aussi complète que possible de cette substance conseillée aujourd'hui par quelques oculistes contre les granulations. Nous pouvons regarder ce travail de M. Guaita comme un chapitre de matière médicale et de thérapie, sur la substance en question.

Il commence par l'examen clinique et histologique du jéquirity. Comme déjà d'autres avant lui, il a trouvé une huile essentielle de

couleur verdâtre qu'il a reconnue inactive sur la conjonctive.

La macération examinée au microscope a montré une quantité de micrococus, de vibrions et de bactéries à une première période. Une telle quantité se trouve énormément augmentée au quatrième jour, époque à laquelle on a un résultat qui est l'inverse du précédent, car les vibrions et les bactéries dépassent en quantité les micrococques. A cette même époque, une membrane s'est formée sur la surface du liquide, composée presqu'entièrement par ces microrganismes. L'auteur fait observer que la macération a été gardée dans une bouteille bouchée à l'ouate pour filtrer l'air. Ces microrganismes augmentent toujours ensuite et vont former au fond du vase un dépôt de couleur blanche lactigineuse. On y trouverait aussi des infusoires qui, cependant, ne seraient pas constants. Le *bacterium punctum* et le *bacterium termo* se sont montrés le plus fréquemment.

Pour étudier l'action physiologique du jéquirity, l'auteur a expérimenté sur le lapin. Nous citons seulement les conclusions; « l'action du jéquirity sur l'œil sain du lapin est l'hypotrophie de la conjonctive ». Dans les exsudats de la conjonctivite jéquiritique on trouve « une très grande abondance de micrococcus qui sont pareils à ceux déjà décrits dans la macération ».

Pour M. Guaita « l'ophtalmie jéquiritique est une maladie d'infection ». Il apporte à l'appui de son assertion des arguments d'ordre

1° Clinique. — La participation du système lymphatique. — L'avantage des antiseptiques contre une ophtalmie jéquiritique trop loin poussée. — L'immunité que l'œil une fois atteint par l'ophtalmie jéquiritique acquiert pour cette substance.

2° Expérimental. — En faisant bouillir une macération de jéquirity où le développement des microbes soit complet, cette macération perd son activité, qu'elle acquiert de nouveau quand, refroidie, elle est restée quelques jours exposée au contact de l'air. La poudre de jéquirity introduite dans l'œil du lapin y développe une inflammation plus violente que la macération, mais plus tard, c'est-à-dire lorsque les vibrions et les bactéries se sont développés en place dans les liquides de l'œil. Cette poudre reste inoffensive ou presque, si on met dans l'œil de l'iodoforme, soit en même temps que le jéquirity, soit après. — Ayant filtré une macération de jéquirity devenue déjà complètement trouble, la partie restée sur le filtre et suspendue ensuite dans de l'eau simple a pu produire l'ophtalmie spéciale. M. Guaita dit qu'il n'a pas réussi à individualiser ces microrganismes, à les différencier d'autres pareils qui se développent de la fermentation d'une macération de lentilles ou de soissons, par exemple, et qui sont parfaitement

inactifs sur l'œil; serait-ce un microbe spécial la cause de la maladie, ou bien celle-ci serait-elle produite par l'action directe de tous ces microbes ensemble, ou bien agiraient-ils grâce à un principe de nature chimique particulière qu'il puiseraient dans la macération? Voilà les questions que l'auteur se pose, et auxquelles il reconnaît qu'on ne peut pas donner une réponse satisfaisante.

Arrivé aux applications thérapeutiques du jériquity, M. Guaita commence par dire « qu'en regardant les histoires cliniques publiées par plusieurs auteurs qui ont expérimenté le jéquirity contre l'ophtalmie granuleuse, on trouve que les succès rapides et complets sont bien rares et même les demi-succès sont en nombre beaucoup inférieur à celui à celui des insuccès ou des inconvénients ».

Il faut chercher la raison de ces résultats, dit-il; en cela, que toutes les granulations ne sont pas les mêmes et tous les individus ne ressentent pas au même degré l'action des médicaments. Le jéquirity, par l'inflammation provoque une abondante excrétion des cellules qui composent les granulations et qu'on retrouve après dans les pseudomembranes. « Le jéquirity rarement suffit lui seul à dissoudre complètement les granulations. Dans la pluralité des cas, cependant, il les ramollit, de sorte qu'après elles ressentent plus promptement et plus efficacement l'action des remèdes ordinaires cathérétiques et astringents et guérissent plus rapidement. » Il faut pourtant se servir du jéquirity jusqu'à production de ce ramollissement et puis le remplacer par les autres moyens curatifs. Le jéquirity est contre-indiqué dans les granulations folliculaires et surtout chez les scrofuleux à cause de la coparticipation active du système lymphatique, coparticipation à l'inflammation.

On doit s'en garder lorsque la cornée est intacte, parce que le ramollissement qu'il produit sur cette membrane la rend plus susceptible aux frottements opérés par les granulations. L'auteur en a eu des inconvénients.

Le jéquirity est indiqué et très utile dans l'ophtalmie granuleuse vraie et avec pannus de la cornée toutes les fois cependant que celui-ci n'est pas excessivement inflammatoire, ni accompagné d'ulcération de la substance de la cornée.

Le travail de M. Guaita est un des plus complets et mieux fait qui ait paru jusqu'à présent sur cet argument. Quoique nous ne partagions pas toutes ses idées, et nous aurons peut-être occasion de lui dire en quoi; nous devons reconnaître qu'il a su bien tracer le chemin à suivre pour élucider cette question.

Dr Parisotti.

Nous empruntons à la *Revue générale d'Ophtalmologie* une analyse très intéressante faite par M. Meyer sur : **Le jéquirity, son**

emploi dans le traitement de la conjonctivite granuleuse, par BORDET (Thèse de doctorat, Lyon, 1883). Bordet publie dans sa thèse le résultat de l'emploi du jéquirity à Lyon. Pour expérimenter ce médicament, le professeur Gayet avait créé un service spécial de granuleux.

Pour l'emploi thérapeutique on a choisi les deux solutions conseillées par Wecker et une préparation récente. Aussi l'ophtalmie jéquiritique n'a t-elle jamais fait défaut, mais *aucun des granuleux jéquiritisés n'a été guéri.* « Selon l'auteur le jéquirity a peu d'action sur les granulations; chez un certain nombre des malades, atteints des deux yeux, on a employé le traitement d'un côté seulement; l'inflammation a été caractéristique et l'effet si absolument nul, *qu'il était impossible de dire quel était l'œil qui avait reçu l'infusion.* Cependant les malades ont été soignés et observés pendant plus de trois mois. — Suivent trente cas maintenus en observation pendant six mois, dont la dernière note est invariablement: *les granulations sont aussi belles qu'auparavant: les granulations conservent la même allure, etc.* »

Les conclusions de ce travail sont les suivantes :

1° Le jéquirity peut provoquer une conjonctivite d'intensité variable qui peut être légère et se borner à une simple injection conjonctivale, mais qui habituellement s'accompagne d'un exsudat croupal, d'un gonflement considérable des paupières, de larmoiement abondant et d'un état général particulier;

2° Cette opthalmie qui peut être reproduite plusieurs fois chez le même individu à quinze ou vingt jours d'intervalle, se déclare pendant le premier septénaire, souvent le troisième jour et se termine le plus souvent sans complication sérieuse du dixième au ingt-cinquième jour;

3° Le jéquirity semble devoir son action non pas à un microbe, mais à quelque substance chimique;

4° Le *jéquirity ne guérit pas les granulations.*

MEYER.

(*Revue générale d'ophtalmologie.*)

Un cas d'ophtalmie sympathique par WALDHAUER, (de Mitau). L'auteur publie un cas très intéressant d'ophtalmie sympathique dans les *Klinische Monatsblätter*, octobre 1883.

Edouard Abralom, âgé de 17 ans, s'était blessé avec une aiguille l'œil droit à l'âge de quatre ans. Deux mois après l'autre œil s'était troublé et enflammé. Au moment d'entrer à la clinique l'œil droit était complètement atrophié. Au toucher l'œil est douloureux. L'œil gauche, en apparence normal, est insensible au toucher. La cornée à son bord inférieur présentait un trouble grisâtre, qui

s'étendait sous une forme rubanée jusqu'au-dessous de la ligne horizontale. Cette bande opaque correspondait au point blessé de l'autre œil, et elle occupait visiblement la membrane Descemet, faisant presque une légère saillie dans la chambre antérieure. Une légère exsudation rayonnant sur le bord pupillaire et la capsule forme une synéchie circulaire qui laissait pourtant la communication par place avec la chambre postérieure. D'autres brides très fines s'étendent vers la cornée. L'exsudation pupillaire était blanche, mais elle laissait deux points transparents à travers lesquels on éclairait le fond de l'œil. Le champ visuel était libre, le malade se conduisait lentement et difficilement. Il distinguait les gros objets. Il pouvait lire les livres imprimés des gros caractères n° 11 de Jæger, à deux pouces de distance. L'auteur pratique d'abord l'énucléation de l'œil atrophié. Cet œil examiné par le professeur Raehlmann, était très rapetissé, l'iris était adhérent à la cornée. Derrière l'iris on trouve un corps dur, appuyé sur le corps ciliaire, entouré de pigment. Le cristallin faisait défaut, le corps ciliaire transformé en une masse consistante. La sclérotique épaissie en arrière. Le corps dur et opaque situé derière l'iris était formé par de la substance osseuse avec des canaux de traverse. Dans d'autres parties de la choroïde on trouvait aussi des productions osseuses.

Après la cicatrisation de l'orbite on procéda à l'iridectomie sur l'autre œil. Derrière la nouvelle pupille, on voyait une exsudation blanche. C'est alors qu'il a introduit un crochet jusqu'à la pupille, là il a enfoncé la pointe derrière l'exsudation et l'a attiré vers la plaie. Après l'opération la chambre antérieure se troubla par les couches corrticales cristalliniennes. Peu à peu, lorsque ces dernières se sont résorbées, la vue s'est sensiblement améliorée.

Dès le dixième jour l'auteur à pu apercevoir des vaisseaux à la surface de la capsule. Trois semaines après l'opération l'œil n'était plus rouge ni sensible. La pupille était claire. Avec un verre convexe n° 10 placé derrière le miroir, il a pu voir l'image grossie de la pupille. La rétine et la choroïde étaient saines. La papille présentait une excavation très profonde sans pulsation. Le malade lisait le n° 8 de Jæger facilement.

L'œil étant fortement myope, il pouvait voir au loin avec le n° 6 Dioptries concave; il voyait bien à distance[1].

Après avoir décrit en détail cette intéressante observation, l'auteur passe en revue les différentes théories sur le mode de transmission de l'ophtalmie sympathique. C'est ainsi, qu'il passe

1. B. Il nous semble qu'il y a une erreur dans cette observation : si l'œil opéré voyait avec le numéro 6 convexe, on peut être sûr que le cristallin n'a pas été touché ni enlevé pendant l'opération. (*Note du Rédacteur.*)

en revue la théorie de Muller et Arlt sur la transmission de la maladie par les nerfs ciliaires, et ensuite il développe la théorie de la communication à travers le nerf optique, théorie émise d'abord par Mackenzie, et ensuite reprise par Mooren, Brailey, Kiess et Arlt. L'auteur pense que cela pourrait être un cas de glaucome sympathique, quoique ce soit un sujet jeune et qu'il y ait très peu de cas de ce genre. Le fait analogue a été rapporté par le Dr Krause[1].

Dans le cas de Waldauer, il existait, en effet, une forte excavation, et des signes du côté de la chambre antérieure : et on peut admettre que ce soit : un glaucome aigu sympathique qui se serait développé. Le trouble de la cornée semble être pour l'auteur un des signes d'iritis séreux d'abord, et de glaucome ensuite; comme cela avait été déjà observé par Fuchs, dans un cas où l'épithélium était détruit du côté de la membrane de Descemet; et là où l'épithélium s'en va, il peut se produire des saillies et des altérations semblables à celles décrites par l'auteur. Dr GALEZOWSKI.

Kératite astigmatique. M. Georges Martin, de Bordeaux, a présenté à l'Académie des sciences une note sur la *kératite astigmatique.*

On observe, tout particulièrement pendant l'adolescence, des kératites tenaces, graves, récidivant presque toujours et ayant comme conséquence une diminution notable de l'acuité visuelle.

Tous les médecins considèrent ces kératites comme une manifestation de la diathèse scrofuleuse.

Des faits que nous avons déjà observés, et dont le nombre augmente chaque jour, (42 faits), il résulte que de forts degrés d'astigmatisme cornéen (1 1/2 à 5 dioptries et même davantage) peuvent être considérés comme la cause la plus puissante de ces ophtalmies.

La diathèse, quand elle existe, ne jouerait que le rôle de cause prédisposante.

Le plus souvent ces kératites sont doubles, et quand elles ne portent que sur un seul œil, c'est toujours l'œil le plus astigmate qui se trouve atteint. Ce fait nous a paru tellement constant, que lorsque l'examen de l'œil sain est seul possible et qu'il révèle une anomalie de courbure de la cornée, cette constatation suffit pour porter le diagnostic de *kératite astigmatique.*

Toutes les kératites dites « scrofuleuses » ne sont pas forcément astigmatiques; on ne peut considérer comme telles que celles présentant les allures plus haut indiquées.

Inversement, on peut observer quelquefois des kératites astig-

1. Hirchberg, *Centralbatt f. prakt. Augenheilkunde*, 1881, p. 7.

matiques chez des sujets non scrofuleux : d'où à nos yeux la justification du titre de la présente note.

Pour que les astigmates soient exposés à ces kératites, il faut que leur accommodation soit souvent mise en jeu par une application soutenue sur des objets de petites dimension. Dans ces conditions, les contractions répétées des muscles ciliaires amènent des désordres dans la circulation du globe de l'œil, et particulièrement dans celle de la cornée, dont la vascularisation est plus délicate.

Cette influence de l'accommodation trouve sa confirmation clinique dans les faits suivants :

1° La kératite astigmatique s'observe pendant la période de la vie où la force accommodative a le plus d'énergie ;

2° L'atropinisation des deux yeux, alors même qu'un seul œil est atteint, est le moyen le plus efficace pour hâter la guérison : elle seule paralyse les mouvements des muscles ciliaires ;

3° L'usage des verres cylindriques écarte d'une manière à peu près certaine les rechutes, si fatales quand l'accommodation s'efforce de produire un astigmatisme cristallinien compensateur de celui de la cornée.

Le rapport de cause à effet que nous voulons établir a des conséquences essentiellement pratiques. Il indique la marche à suivre dans le traitement et les précautions à prendre pour éviter les récidives. Il fait prévoir même qu'une première atteinte pourra être évitée par l'emploi de verres correcteurs et que la vision des individus, ayant des lésions cornéennes anciennes, dues à la kératite astigmatique, pourra, presque toujours, être améliorée par ces mêmes verres.

Tout fait prévoir que désormais la marche de ces ophtalmies subira une grande transformation ; au lieu de ces cas chroniques, qui souvent amenaient ou une interruption dans les études ou un changement de profession, il est permis de penser que l'on n'observera plus que les kératites de courte durée et peu compromettantes pour la vision.

(*Journal de médecine de Bordeaux*, 19 août 1883.)

Sur la pathogénie du décollement arthritique de la rétine, par M. Boucheron. L'auteur introduit dans la pathogénie si discutée du décollement de la rétine les notions récemment acquises sur la physiologie normale et pathologique des liquides intra-oculaires.

M. Boucheron rappelle que les liquides oculaires sont non pas du plasma sanguin émané des vaisseaux, mais des liquides de sécrétion tout particuliers (*Sur l'épithélium aquipare et vitréipare des procès ciliaires. Société française d'ophtalmologie*,

janvier 1883). Ainsi l'humeur aqueuse détruit la plupart des cellules, les globules blancs (Ranvier), les cellules propres de la cornée et les fibres cristalliniennes; l'humeur vitrée détruit aussi les fibres cristalliniennes mises en contact avec elle (Boucheron). Ces liquides oculaires ont pour organe de sécrétion l'épithélium des procès ciliaires. L'épithélium choroïdien est aussi sécréteur, car il sécrète le pourpre visuel de Boll.

Or, la plupart des épithéliums sécréteurs, quand ils sont étalés en surface (comme l'épithélium des synoviales qui sécrète la mucine de la synovie), sont à l'état pathologique le siége d'exsudats variés; la matière fibrimogène exsude à travers l'épithélium et se coagule à sa surface pour former les pseudo-membranes ou les flocons fibrineux des exsudats séro-fibrineux, etc. C'est ainsi que, dans l'œil, on voit se former des exsudats à la surface de l'iris et des procès ciliaires.

De semblables exsudats se forment aussi parfois à la surface de l'épithélium choroïdien sécréteur de pourpre visuel à l'état normal. Quand l'exsudat est séreux et assez abondant, la *rétine se décolle.* Tel est le mécanisme ordinaire du décollement rétinien.

La cause générale de cet exsudat choroïdien, c'est l'uricémie et le rhumatisme. Comme il suffit d'être seulement un peu uricémique pour fabriquer les quelques gouttes d'exsudat choroïdien qui décollent la rétine, M. Boucheron décèle l'uricémie en cherchant l'acide urique dans la salive par le procédé de la murexide (*De la présence de l'acide urique dans la salive et les autres sécrétions.* Acad. des sciences, 1881); dans les dix derniers cas de décollement observés, il y avait de l'acide urique dans la salive, ce qui prouve qu'il y en avait en excès dans le sang.

En conséquence, c'est à l'excrétion de l'acide urique par la salivation pilocarpinique, c'est au régime et aux médications antiuricémiques et antirhumatismales qu'il faut avoir recours, soit d'une *manière préventive* quand on est atteint de myopie ou d'autres affections prédisposant au décollement, soit quand on a déjà perdu un œil par un décollement et qu'il s'agit de préserver l'autre œil, soit enfin pour la cure du décollement déjà produit. — C'est ce que confirme la clinique. (*Association française pour l'avancement des sciences.*)

Fibrome orbitaire. M. Cauchois (de Rouen) en rapporte un exemple d'origine périostique, datant de plus de six ans, chez une femme âgée de 47 ans. L'ablation comprit en même temps le globe de l'œil qui était complètement atrophié. Au bout de quinze jours l'opérée quittait l'hôpital complètement guérie.

L'examen microscopique démontra la présence de faisceaux de

tissu fibreux adulte composant la majeure partie de la tumeur, mais mélangés d'éléments sarcomateux en assez grand nombre. La capsule d'enveloppe, partout continue, renfermait des fibres élastiques.

Un mois après sa sortie, l'opérée revenait à la consultation pour une métrorrhagie. On constate alors un néoplasme du col utérin déjà propagé au corps et au cul-de-sac vaginaux. Quelques semaines après, les progrès étaient encore plus accusés. Un petit fragment de la masse bourgeonnante s'étant détachée pendant un toucher vaginal, fut aussitôt reconnu sous le microscope comme composé exclusivement par des cellules de sarcome mou. Vraisemblablement la néoplasie utérine était assez récente. Elle était restée muette jusqu'à l'opération du fibrome orbitaire. M. Cauchois se demande si ce dernier, de date beaucoup plus ancienne, *ne serait pas devenu sarcomateux* seulement depuis peu de temps et *concurrement avec l'utérus*.

Il fait de plus remarquer l'impulsion que la néoplasie utérine a reçue d'un trauma opératoire même minime et rapidement suivi de guérison dans une région éloignée. De même, si on fait une ablation incomplète d'un cancer utérin, la portion restante se met à végéter avec vigueur. Tout cela justifie en résumé l'abstention opératoire observée en face de néoplasies multiples reconnues chez le même sujet (*Association française pour l'avancement des sciences*, Rouen, 1883).

Farmakognozyia *ou matière médicale, Podrecznik dla lekarzy powiatowych aptékavzy nauk farmaceutycznych*, par le docteur Dunin Wasowicz. — Lemberg, 1er fascicule, grand in-8° 1882. — Les progrès que la chimie et la pharmacologie ont fait dans ces dernières années, les anciens traités sur cette matière restent complètement insuffisants, c'est pourquoi tous les deux ou trois ans on voit apparaître dans la littérature médicale allemande ou anglaise un ouvrage sur cette matière. La littérature polonaise, qui suit avec la plus grande attention les progrès scientifiques, vient de s'enrichir d'un ouvrage sur ce sujet. Il a été conçu et exécuté d'après le même plan que celui de Trapp, Wiegand, Berg, Flückiger, etc.

Le premier fascicule qui vient de paraître, comprend la description de toutes les substances que la thérapeutique emprunte au règne animal. Tout y est décrit avec le plus grand soin, et pourra être utilement consulté par les médecins.

Dr Galezowski.

De la dilatation pupillaire, sous l'influence du pincement

de la peau, dans les affections méningo-encéphaliques de l'enfance. — Dans l'une de ses dernières conférences cliniques, M. Landouzy, en parlant d'une malade atteinte d'une tuberculose généralisée avec prédominance de phénomènes méningitiques, nous entretenait d'un phénomène pupillaire réflexe constaté dans des conditions analogues dans divers états pathologiques de la première enfance par le regretté professeur Parrot qui en a fait ressortir l'importance séméiologique dans une publication récente. Il nous a paru intéressant de remonter à la source de cette nouvelle étude, l'une des dernières dont nous serons redevables au laborieux et infatigable observateur que nous venons d'avoir le malheur de perdre.

M. Parrot signale, dans ce mémoire, un phénomène qu'il a observé à diverses reprises, dans son service de l'hospice des Enfants-Assistés, chez de jeunes sujets atteints d'états pathologiques d'un certain ordre. Ce phénomène, qu'il désigne sous le nom de phénomène pupillaire, se produit dans des conditions morbides que nous allons exposer, toutes les fois qu'on vient à pincer plus ou moins vivement la peau sur un point quelconque de la surface du corps de ces petites malades.

C'est particulièrement dans des cas de méningite tuberculeuse cérébrale ou cérébro-spinale, d'hémorragies pie-mérienne, ou d'autres causes de compression de la masse encéphalique, en un mot dans des états entraînant les convulsions et le coma, et pendant la période comateuse que M. Parrot a constaté le phénomène en question.

Voici le résumé de ses observations classées en deux séries :

La première est divisée elle-même en quatre groupes.

Le premier groupe renferme six cas de méningite, tuberculeuse, cérébrale ou cérébro-spinale ; dans trois cas l'autopsie a fait constater l'existence de ces lésions ; dans les trois autres cas les symptômes ont permis d'admettre l'existence d'une lésion semblable. Chez presque tous ces malades atteints de convulsions, M. Parrot a constaté de la mydriase, ce premier phénomène du grand trouble épileptique. Le pincement de la peau sur la région épigastrique a produit, dans tous ces cas, d'une manière très nette, la dilatation pupillaire.

Un deuxième groupe est constitué par quatre observations, deux d'hémorragie pie-mérienne, démontrée par l'autopsie, deux autres dans laquelle, à défaut d'autopsie, les symptômes autorisaient le même diagnostic. Chez ces malades il y a eu des convulsions interrompant un état comateux habituel. Dans ces quatre cas la contraction irienne n'était pas, en général, aussi prononcée que dans les faits du premier groupe, et pour rendre très apparente la dila-

tation pupillaire par le pincement de l'épigastre, il a fallu plus d'une fois se servir de la lumière artificielle.

Les sujets du troisième groupe ont été, comme les autres, atteints de convulsions, et sont tombés dans un coma profond. Durant le coma, l'augmentation du diamètre de la pupille par le pincement s'est manifesté d'une manière très évidente. M. Parrot a classé ces trois sujets à part, parce que chez eux la masse encéphalique a subi une compression.

Chez les enfants du quatrième groupe, l'autopsie n'a donné que des résultats négatifs. Toutefois la dilation pupillaire a été déterminée comme chez ceux des trois premiers groupes, pendant le coma.

Les faits de la deuxième série, au nombre de sept, diffèrent très nettement de tous ceux de la première. Dans aucun d'eux les pincements, si énergiques et si réitérés qu'ils aient été, n'ont pu déterminer la moindre modification dans l'état de l'iris. Tous les sujets de cette seconde série étaient, sans exception, dans un coma profond. On a noté, dans tous les cas où l'on a songé à la rechercher, l'analgésie cutanée, à des degrés divers. L'autopsie a montré deux fois de l'œdème de la pie-mère ; et ces circonvolutions cérébrales avaient un relief prononcé. Deux fois on a constaté que les vaisseaux de la pie-mère étaient très congestionnés ; la substance nerveuse ne l'était pas moins.

M. Parrot ne s'est pas borné, dans cette étude, à la constatation d'un signe qui devra désormais prendre place dans la séméiologie. Il a voulu rechercher quel a été, chez les enfants de la première série, le mécanisme de la dilatation pupillaire sous l'influence du pincement de la peau ; et pourquoi, chez ceux de la seconde, l'iris est resté immobile.

D'après les recherches des physiologistes, on sait que deux ordres de mouvement se passent dans l'iris : les uns névro-musculaires ayant pour agent l'orbiculaire ou sphincter de la pupille innervé par le moteur oculaire commun, de beaucoup le plus puissant, et le muscle rayonné, innervé par le grand sympathique, moins puissant que le précédent ; les autres vasculaires, sectionnés à l'état de plénitude ou de vacuité des vaisseaux iriens, la pupille se rétrécissant lorsque le sang y afflue, tandis qu'elle s'élargit lorsqu'ils se désemplissent.

Enfin, d'après M. Vulpian, les phénomènes d'action vasomotrice réflexe, qui se montrent à une distance plus ou moins grande de l'endroit primitivement irrité, sont presque tous des effets vasoconstricteurs ; et l'excitation d'un nerf sensitif rachidien, du sciatique, par exemple, détermine la dilatation pupillaire.

Ces prémisses posées, M. Parrot, revenant à ses malades, fait la

remarque qu'à une exception près, ils étaient dans le coma au moment de l'expérience. Chez ceux de la première série, la sensibilité cutanée était conservée, parfois même exaltée. La dilatation pupillaire sous l'influence du pincement de la peau s'est donc produite en vertu de l'une de ces actions réflexes. Mais comment se sont passées les choses? Le centre médullaire a-t-il réagi par l'intermédiaire du sympathique sur le muscle radié, ou bien par les vaso-constricteurs qui gouvernent la circulation de l'iris? M. Parrot s'est rangé au mécanisme vasculaire.

En résumé, dans les faits de la première série, voici, suivant M. Parrot, quelle aurait été la succession des phénomènes : excitation de la peau par le pincement, transport de cette irritation au centre médullaire par les nerfs sensitifs; sa réflexion sur les vaso-constricteurs de l'iris; déplétion de ces vaisseaux; dilatation pupillaire.

Dans le cas de la seconde série, la sensibilité de la peau était, sinon éteinte, du moins considérablement émoussée; d'où l'effet négatif du pincement de la peau et l'absence de tout changement dans l'orifice irien.

Cette étude, l'une des dernières auxquelles s'est livré le regretté maître, a été résumée par lui-même de la manière suivante :

Dans certaines affections de la première enfance, avec ou sans convulsions, avec ou sans lésions appréciables de l'encéphale, durant la période de coma qui est constante, si l'on vient à pincer la peau du creux épigastrique ou de tout autre région, on détermine un élargissement momentané de la pupille, dont le diamètre peut être doublé et même triplé.

Parmi ces affections, celles qui s'accusent par une lésion manifeste des centres nerveux sont : la méningite tuberculeuse, l'hémorragie pie-mérienne, quelques cas d'hydrocéphalie chronique, enfin certains états mal déterminés dans lesquels le volume de l'encéphale l'emporte sur la capacité crânienne.

Par contre, dans d'autres faits morbides, le plus souvent sans convulsions, mais avec coma, la pupille très contractée, ne subit aucun changement, même lorsqu'on pince la peau d'une manière assez énergique pour provoquer quelques mouvements du côté de la face et des membres.

Chez ces malades, tantôt il n'existe aucune altération appréciable des centres nerveux ; d'autres fois, on constata de l'œdème de la pie-mère ou un état congestif très prononcé ; mais, dans l'un et l'autre cas, il n'y a pas de compression cérébrale; ce qui le prouve pour l'athrepsie, c'est la dépression de la fontanelle, et lorsqu'il existe de l'œdème, le relief des circonvolutions.

Jusqu'ici la seule application pratique qu'on puisse faire de l'ensemble de ces faits est la suivante :

Un enfant atteint ou non de convulsions, qui est dans le coma, et dont les pupilles ne se dilatent pas sous l'influence du pincement de la peau, n'est atteint ni de méningite, ni d'hémorrhagie pie-mérienne ; il est sous le coup d'une asphyxie avancée, et sa mort est imminente.

(*Gazette des hôpitaux*, n° 109, 1883.)

Kyste dermoïde de la queue du sourcil, par M. Barbulée. (Service de M. le Dr Nicaise à l'hôpital Laënnec.) Père et mère en bonne santé. Rien dans les antécédents héréditaires. Rougeole à sept ans. Sujet aux migraines, aux névralgies dentaires, aux adénites cervicales.

Blond, peau blanche, figure fortement colorée, aspect légèrement strumeux.

C'est seulement en novembre 1882 qu'il s'est aperçu de l'existence d'une tumeur au niveau de la queue du sourcil du côté droit.

Cette tumeur a pris un accroissement notable depuis cinq mois seulement, et quoiqu'elle ne soit pas douloureuse, le malade s'en inquiète et vient consulter M. le Dr Nicaise.

La tumeur n'avait jamais été traitée.

Elle présentait le volume d'une grosse noisette, peu saillante, dure, fluctuante.

Sans changement de couleur à la peau, sans adhérences superficielles, mais adhérente profondément.

On décide l'ablation au bistouri.

Le 24 juillet l'ablation est pratiquée avec les précautions de la méthode antiseptique et après chloroformisation du malade. On arrive sur la tumeur après avoir incisé la peau et quelques fibres de l'orbiculaire. Mais la base, largement étalée, adhère intimement au périoste. On fait une incision et nous recueillons dans un tube un liquide huileux avec des grumeaux blancs.

L'analyse chimique a été faite elle a donné les résultats suivants :

Liquide neutre;

La partie superficielle citrine très riche en matières grasses ;

Une partie coagulée formée par de la graisse et des cellules épithéliales;

La paroi enlevée par portions n'était pas moins intéressante.

Dans une partie de sa face cavitaire, sur quelques millimètres carrés, elle était recouverte de peau avec poils ; dans le reste de son étendue, par un tissu cellulaire serré analogue à celui des cavités kystiques ordinaires.

Au microscope on a noté :

L'existence d'un revêtement épithélial sur la portion cutanée; absence complète, sur le reste de la paroi cavitaire, des glandes sébacées nombreuses et des glandes sudoripares, des vaisseaux, du tissu cellulaire, mais pas de filets nerveux.

Dans le liquide des cellules graisseuses abondantes, provenant des glandes sébacées, des débris épithéliaux, mais pas de cristaux.

Ce qui fait l'intérêt de cette observation, c'est que nous avons un kyste évidemment dermoïde avec contenu huileux.

Ce kyste congénital, développé dans un lieu d'élection, n'a pas eu de cavité préformée. Une lamelle simple a été enfermée dans la soudure des deux premiers arcs branchiaux. C'est cette portion ainsi pincée qui a constitué un revêtement cutané dont les sécrétions épanchées dans le tissu cellulaire ont formé un kyste.

(*France médicale*, 20 septembre 1883.)

La pilocarpine, étude physiologique et thérapeutique, par M. le Dr Hubert LAVRAND. Au début, dans les maladies *a frigore*, la pilocarpine peut rendre des services et enrayer quelquefois le mal par une ou plusieurs sudations (angines, laryngites, bronchites, grippe, pleuro-pneumonies). Dans l'asthme et les accès dyspnéiques de l'emphysème, on se trouve bien de son emploi; si elle agit moins rapidement que la morphine comme sédatif, elle active les sécrétions bronchiques et met ainsi fin à la crise d'oppression. Elle serait utile dans la diphtérie, sans être un antidote du poison diphtéritique; elle est employée surtout comme adjuvant du traitement mis en usage contre cette affection; mais on doit craindre qu'elle n'amène du collapsus. La pilocarpine arrête parfois une pleurésie aiguë, franche au début, et le plus souvent l'influence favorablement; mais, pour les épanchements plus anciens, il n'est pas rare de la voir échouer.

Dans la thérapeutique oculaire, elle occupe une place honorable comme myotique à côté de l'ésérine; elle réussit dans quelques affections, soit en injections sous-cutanées, soit en instillations. Dans les néphrites aiguës, sous l'influence de la pilocarpine, les symptômes s'amendent rapidement, et dans beaucoup de cas la maladie guérit promptement. Ce médicament a une action bienfaisante sur les accidents urémiques, qu'ils soient puerpéraux ou scarlatineux. La néphrite parenchymateuse chronique est améliorée par la pilocarpine dans toutes ses périodes, même quand il y a de l'urémie; mais plus la lésion est récente, plus elle est efficace. Dans la néphrite interstitielle chronique, elle est également recommandable; elle rend de précieux services; il existe pourtant là une contre-indication presque absolue : ce sont les lésions cardiaques avancées. On a parlé d'accidents, mais ils sont peu fréquents et

mal connus dans leurs causes; en dehors des lésions manifestes du cœur, on ne signale, pendant la sudation, rien de grave à mettre avec certitude sur le compte de la pilocarpine. Enfin, on l'a employée dans un grand nombre de cas comme le hoquet rebelle, les douleurs névralgiques persistantes, l'atopécie, etc., avec des succès marqués.

(*Gazette des hôpitaux*, 1883.)

Staphylome cornéen, consécutif à la brûlure avec de la chaux vive. Enucléation. Leçon du professeur TRÉLAT. — Le malade qui est rentré à la clinique après y avoir fait, il y a quatre mois, un premier séjour, avait reçu dans l'œil gauche, quelques jours avant son premier passage dans le service, un éclat de chaux caustique : la cornée fut brûlée, ulcérée et perforée ; il y eut kératite et conjonctivite que nous traitâmes par des collyres. Le résultat en fut bon, dans une certaine mesure, c'est-à-dire en ce sens que nous pûmes conserver le globe oculaire.

Cet homme a quitté l'hôpital, il y a deux mois, portant sur la cornée, suites de son accident, trois petites élevures, trois petits staphylomes partiels. Depuis lors il avait repris ses occupations ; mais peu à peu la cornée est devenue de plus en plus convexe, les petits staphylomes se sont rapprochés et réunis en un seul la comprenant presque dans sa totalité. Il était dans cette situation depuis quelque temps déjà, lorsque dimanche dernier, sans cause connue, il a éprouvé tout à coup de vives douleurs dans la région sourcilière du même côté et dans l'œil malade, douleurs qui ont encore augmenté pendant la nuit et qui finalement l'ont amené ici le lundi matin. Il souffrait alors considérablement, mais plus encore dans la région du sourcil gauche que dans l'œil. Nous avons constaté, en même temps, l'existence d'un staphylome opaque de la cornée et de l'iris. Le globe oculaire était extrêmement tendu, dur, douloureux. Que faire en pareille occurrence, et surtout en considérant que l'organe visuel est perdu de ce côté-là? L'opération du staphylome opaque de la cornée et de l'iris, c'est-à-dire transpercer le staphylome au moyen du couteau allongé avec ou sans ligatures de ses bords, mais ce n'est là qu'une opération incomplète ; ou bien recourir au procédé de Critchett, qui consiste à faire passer à travers le globe de l'œil des aiguilles à suture, réséquer tout ce qui est en avant, et serrer les points de suture de telle sorte que l'on ait une ligne de suture centrale. Le procédé est ingénieux, le résultat immédiat est excellent ; mais j'y ai renoncé depuis six ou sept ans, parce que, chez plusieurs malades, j'avais dû, quelque temps après cette opération, énucléer le moignon que nous avions primitivement obtenu.

Aussi maintenant, lorsque je suis en présence de cas semblables à celui que nous avons aujourd'hui, je procède d'emblée à l'énucléation du globe de l'œil. (*Gazette des hôpitaux*, 1883.)

Cinquième rapport sur l'hôpital ophtalmique de Genève (fondation Rothschild). Genève, 1883, par le Dr Barde. — Ce rapport, qui résume l'activité de l'hôpital ophtalmique pour les années 1881 et 1882, accuse un total de 2963 consultants et de 592 malades traités dans l'établissement pendant cette période. 325 opérations ont été pratiquées, dont 84 opérations de cataracte ayant donné 70 succès complets. Le rapport se termine par d'intéressantes considérations sur cette dernière opération ; l'auteur y expose les résultats de son expérience sur l'iridectomie préparatoire, le pansement antiseptique et l'extraction dans la capsule.

L'hygiène oculaire dans les écoles, par le Dr Hermann Cohn, prof. à l'Université de Breslau, *Die Hygiene des Auges in den Schulen*. Vienne et Leipzig, 1883, 190 pages in-8°, avec 53 figures. — Personne n'était mieux qualifié pour écrire sur ce sujet tout actuel, que l'auteur des mémorables recherches statistiques sur les yeux des écoliers de Breslau, publiées il y a une quinzaine d'années [1]. On sait que cette brochure, pleine de révélations et d'aperçus nouveaux d'une haute valeur pratique, a donné l'éveil aux médecins, aux pédagogues, aux hygiénistes, et même aux gouvernements, et a provoqué dans les pays les plus divers des recherches analogues, qui, toutes, sont venues confirmer les conclusions de H. Cohn, surtout celles relatives aux progrès effrayants de la myopie pendant l'âge scolaire. La question de la myopie progressive domine de si haut toute l'hygiène visuelle scolaire, que l'auteur a inscrit en tête de sa monographie, destinée à tout le public lettré, aux corps enseignants et aux administrations, autant et plus encore qu'aux médecins, les paroles de Donhers : « Toute myopie progressive renferme un danger pour l'avenir. » Un travail de ce genre résumant tout l'état actuel de nos connaissances sur la matière ne saurait se prêter à l'analyse. Nous nous contenterons d'esquisser le plan général du livre et la marche des idées.

Dans son introduction, l'auteur part du fait avéré que l'école moderne est responsable de la détérioration et de la ruine d'un grand nombre d'yeux, auparavant sains et bien conformés. Or les instituteurs primaires des deux sexes, les maîtres des écoles secondaires n'ont généralement reçu aucune instruction sur l'hygiène

1. Dr H. Cohn, les yeux de 10 060 écoliers avec indication d'améliorations pratiques pour combattre les causes nuisibles aux yeux dans les écoles. Leipzig, 1867.

visuelle ; nulle part on ne leur fait subir d'examen sur l'hygiène scolaire. C'est pourtant à eux, c'est aux classes placées sous leur direction, que les parents sont obligés, de par la loi, de confier le le développement physique aussi bien que l'instruction de leurs enfants. De là le droit incontestable d'exiger de l'État et du corps enseignant des garanties pour la santé des écoliers. De là aussi l'utilité très grande de publications comme celle que nous analysons.

Les premiers chapitres, consacrés aux préliminaires anatomo-physiologiques, sont d'une rédaction concise, claire et suffisamment accessible à tout lecteur cultivé, malgré un usage peut-être trop exclusif de termes strictement techniques et scientifiques.

Les chapitres relatifs à l'accommodation, à l'acuité visuelle et aux manières de la mesurer, aux diverses forces de réfraction oculaire sont remarquables de clarté. Il coule de source que, dans celui de la myopie, il a dû se glisser une bonne part de pathologie et même d'anatomie pathologique ; les altérations si variées, qui accompagnent la myopie progressive, les causes de cette progression, au premier rang desquelles figurent les excès d'accommodation, sont traitées de main de maître. A ce sujet se rattachent tout naturellement les renseignements recueillis par l'auteur lui-même, par quelques devanciers et par de nombreux imitateurs à l'aide des recherches détaillées sur la vision et l'état des yeux des écoliers de tout âge et de tout sexe ; les tableaux qui en résument les résultats et où nous voyons figurer plusieurs de nos confrères suisses (Erismann, Ott et Ritzmann, Pflüger, Emmert, Dor, Nicati, etc.), comprennent un ensemble de plus de 50,000 écoliers examinés avec toutes les ressources de l'ophtalmologie moderne. C'est sur ce chiffre assez respectable d'observations dues à une quarantaine de médecins, que s'étaie aujourd'hui la doctrine de la myopie scolaire. Le fait le plus saillant, c'est que l'hypermétropie est l'état normal de tous les yeux d'enfant, comme elle est celui des peuplades primitives, et que cet état naturel se transforme graduellement, par un allongement insensible du globe, en emmétropie et en myopie, sous l'influence du travail visuel soutenu sur des objets petits et rapprochés. Comme le maximum de myopes observés dans une classe (à Heidelberg) a été de 100 p. 100, on voit que cette fâcheuse métamorphose est pour ainsi dire sans limites. Plusieurs auteurs l'ont constatée directement chez un grand nombre d'élèves examinés à plusieurs reprises, à un, deux, trois ans d'intervalle. La diminution de l'acuité visuelle et les progrès des lésions anatomiques de l'œil marchent de pair avec l'augmentation du degré de la myopie.

M. Cohn consacre un chapitre spécial à la question tant débattue

de l'influence des nationalités sur le vice myopique. Si les recherches de ce genre dans les pays autres que l'Allemagne sont encore trop peu nombreuses pour permettre des comparaisons numériques, elles ont suffi à démontrer qu'aucune race humaine n'échappe aux influences nocives du travail scolaire sur l'organe visuel ; dans tout le monde civilisé, on voit augmenter le nombre des myopes à mesure qu'on s'élève d'une classe à la suivante. Quant à l'hérédité, l'auteur conclut, d'après les recherches encore trop incomplètes faites sur ce point, que la prédisposition à devenir myope est très probablement héréditaire, mais que la myopie se développe très souvent aussi par d'autres causes et sans que l'hérédité joue aucun rôle.

Un des chapitres les plus développés et les plus instructifs du livre de M. Cohn est celui qui traite du mobilier scolaire. Cette question fut d'abord étudiée uniquement au point de vue des attitudes vicieuses et des déviations de la colonne vertébrale, en particulier par le Dr Fahrner (de Zurich) dans son classique opuscule intitulé *L'enfant et la table d'école* (1863). H. Cohn, le premier, étudia les bancs et pupitres scolaires au point de vue de leur influence sur les conditions du travail visuel. Si ce problème n'en est plus un aujourd'hui, les travaux de cet auteur y ont largement contribué. Les principes de construction pour toutes les parties de ce mobilier et pour les rapports de ces parties soit entre elles, soit avec les dimensions corporelles des élèves, sont désormais établis d'une manière rigoureuse, anatomique et les desiderata de l'hygiène ont été réalisés par un grand nombre de modèles parfaitement pratiques et rationnels et d'un prix fort abordable. Sur 71 modèles exposés à l'Exposition de Paris en 1878, H. Cohn n'en a plus trouvé que 3 qui fussent défectueux. Ce n'est donc pas la faute des hygiénistes ni celle des industriels, si les générations actuelles d'écoliers sont encore en grande partie soumises aux tortures et aux fâcheux effets des anciens mobiliers (même à Breslau !).

Pour remédier à ces inconvénients, et il faut ajouter aussi à la tendance invincible qu'ont certains enfants à prendre des attitudes penchées et obliques, même dans les meilleurs bancs-pupitres, on a imaginé récemment divers appareils destinés à soutenir le menton, le front, les clavicules ou même le thorax. Il va sans dire que ces derniers sont absolument rejetés par l'auteur. Le meilleur système est l'appuie-tête frontal inventé par un opticien de Breslau. Il est formé d'un fort anneau de métal, recouvert de caoutchouc, qui se replie vers les tempes et dont la tige rectiligne se visse au pupitre à la hauteur voulue. L'appui-menton de Sœnnecken peut aussi rendre des services et est plus économique.

Dans l'important chapitre de l'éclairage des salles d'école,

M. Cohn se déclare partisan du jour latéral gauche à l'exclusion du jour supplémentaire de droite, admis par plusieurs auteurs français. Il serait temps que les administrations et les architectes voulussent bien se conformer aux règles pratiques dictées par l'hygiène sur le rapport de la surface de vitrage à la superficie de la classe, la situation, l'orientation et la hauteur des fenêtres, la forme des piliers intermédiaires, l'éloignement des bâtiments voisins, etc. De même pour l'éclairage artificiel, si défectueux encore dans nos salles de cours les plus modernes, les principes indiqués par l'hygiène et sanctionnés par l'expérience seraient très faciles à suivre. Il suffirait de vouloir.

L'influence de l'écriture sur l'attitude a fait récemment l'objet de nombreuses recherches en Allemagne. Elles ont montré que la forme penchée usuelle des caractères d'écriture qui atteint 45° pour l'écriture allemande, amène forcément une position oblique de la tête, parce que l'on place instinctivement la *ligne basale* (= ligne qui réunit les centres de rotation des denx yeux) à 90° sur la direction des jambages principaux des lettres. L'inclinaison oblique de la tête produit une fatigue musculaire, à laquelle l'élève remédie par une attitude oblique du tronc avec torsion de la colonne.

L'écriture est donc un des principaux facteurs de la déviation dorsale des écoliers. De ce fait découlent, pour l'enseignement et la pratique de l'écriture, une série de règles fort intéressantes, mais dont l'utilité ne deviendra manifeste que lorsque les pédagogues et les maîtres d'écriture se les seront appropriées.

La physiologie de la lecture a fourni à Javal (de Paris) le sujet d'un de ses plus beaux travaux. M. Cohn aussi a fait une étude détaillée des questions de typographie au point de vue de l'hygiène visuelle, fort négligée jusqu'ici dans les publications scolaires, dont les trois quarts environ sont positivement nuisibles à la vue des écoliers. Après avoir traité la question des lunettes à l'école, M. Cohn parle rapidement du *surmenage* des yeux dans ses rapports avec la surchage des programmes, la répartition et l'emploi des heures de travail et des récréations, l'abus des copies, des dictées et des pensums écrits, dont l'absurdité est évidente, des devoirs scolaires à domicile, des lectures dites de récréation, etc. Un court chapitre est consacré aux maladies conjonctivales à craindre dans les écoles, les unes graves et contagieuses (conjonctivites granulaires), les autres bénignes et souvent endémiques (comme les follicules).

Toutes les belles recherches des hygiénistes et des médecins sur les conditions du milieu scolaire seraient appelées à rester stériles, si leur application n'était confiée aux seules personnes compéten-

tes pour cela, c'est-à-dire, aux hygiénistes et aux médecins. Aussi M. Cohn réclame-t-il l'institution des médecins scolaires, aux obligations desquels est consacré le dernier chapitre de son livre.

On peut juger pas cette rapide esquisse, de l'abondance et du haut intérêt des matières traitées dans le livre de M. Cohn. Il est à désirer qu'il trouve beaucoup de lecteurs dans le corps enseignant à tous les degrés, et que de bonnes traductions en facilitent la propagation dans les différents pays civilisés, qui souffrent tous plus ou moins du fléau de la myopie scolaire.

(*Revue médicale de la Suisse romande*, août 1883.)

G. HALTENHOFF.

Gommes de la sclérotique, par Ch. HIGGENS. Dans cet article fort intéressant, l'auteur insiste sur la presque impossibilité de poser un diagnostic certain. Le plus souvent, même, on ne pense pas à une affection syphilitique on croit à un sarcome, à une épisclérite, à une cyclite, à un staphylome sclérotical, et comme la lésion s'aggrave rapidement tant qu'on n'institue pas un traitement antisyphilitique, on propose au malade l'énucléation du globe oculaire. C'est ce qui arriva notamment dans un cas que le Dr Higgens ne fait que mentionner; le malade en question ne voulant pas se laisser opérer quitta le service où il se trouvait, il vint consulter l'auteur, qui put le guérir complètement en plusieurs mois par le traitement antisyphilitique. Le mémoire renferme deux autres observations qui prouvent surabondamment la difficulté du diagnostic, la marche rapide des symptômes et leur assez longue résistance au traitement. Ces gommes scléroticales se montrent sous la forme de bosses plus ou moins proéminentes, bien définies; la conjonctive à leur niveau est très congestionnée, et leur donne un aspect rouge et inflammé. Elles sont uniques ou au nombre de deux ou trois. Elles peuvent faire saillie sur la face interne de la sclérotique tout aussi bien que sur la face externe, et s'accompagner alors de décollement de la rétine. C'est surtout par leur marche, par les antécédents du malade, et par les effets du traitement antisyphilitique que l'on sera conduit au diagnostic. (*British Med. Journal*, 10 février 1883, p. 247.)

A. BOGGS.

Rétinite albuminurique de la grossesse. — Le docteur Rayerson rapporte l'observation suivante : Mme E..., âgée de vingt-deux ans, m'était envoyée le 1er juin 1881 par le docteur Temple, qui m'apprenait que l'urine contenait une grande quantité d'albumine. La malade me disait que sa vue était affaiblie depuis un mois environ, qu'elle voyait les contours d'un objet, mais qu'elle n'en voyait

pas le centre, et se plaignait d'éclairs lumineux, qui lui traversaient les yeux dans l'obscurité. Elle avait de la céphalalgie quelquefois très intense. Elle ne souffre aucunement dans les yeux; elle a fréquemment des nausées et des vomissements.

Elle est arrivée au quatrième mois de sa grossesse. De l'œil droit, elle voit les doigts à cinq pieds et lit le n° 16 de l'échelle Jæger; de l'œil gauche, elle voit les doigts à trois pieds et lit le n° 20 de la même échelle. A l'ophtalmoscope, dans l'œil droit, je constatai au niveau de la tache jaune la présence de dépôt ayant la forme bien marquée de rayons; il y en avait de plus un grand nombre dispersés sur la rétine. La papille était comme bouffie et indistincte dans ses contours. L'aspect de l'œil gauche était à peu près semblable, mais il y avait en plus de nombreuses petites hémorragies dans la moitié inférieure du fond de l'œil.

Peu de temps après le docteur Temple m'informa qu'elle avait été prise de convulsions et qu'elle avait fait une fausse couche. Les suites de couches furent bonnes; et lorsque je la revis, le 4 août, la saillie de la papille avait beaucoup diminué, les taches disséminées étaient moins marquées, mais les taches rayonnantes de la macula étaient à peu près de même qu'à mon premier examen.

Deux veines de l'œil droit contiennent un thrombus.

La vision était pour l'œil droit $\frac{20}{50}$ 16 Jæger, et pour l'œil gauche $\frac{20}{50}$ 16 Jæger. Elle était arrivée à écrire une lettre. Le docteur Temple m'a appris qu'elle avait recouvré une bonne vue, mais je n'ai pas revu la malade. Peu de mois après, la malheureuse femme redevenait enceinte, quoique avertie du danger; les convulsions survinrent et elle mourut au cours d'une crise.

Remarques. — Il serait d'un grand intérêt de savoir dans quelle proportion et dans quelle classe de cas d'albuminurie de la grossesse survient la rétinite. Elle ne survient pas nécessairement, que je sache, ayant observé dans ces dernière années, deux cas dans lesquels on ne se plaignait pas de troubles de la vue. Dans l'un, une femme de trente ans, dans sa quatrième grossesse, guérit parfaitement. L'autre eut des convulsions urémiques et mourut. Je ne me servis pas de l'ophtalmoscope, mais je m'en remis au dire des malades, ces cas s'étant présentés les jours où je n'employais pas l'ophtalmoscope (*British Medical Journal*, juin 1883).

Le gérant : GERMER BAILLIÈRE.

MOTTEROZ, Administr.-Direct. des imprimeries réunies, B.

APHASIE COMPLÈTE

HÉMIPLÉGIE ET HÉMIOPIE DROITES; AGRAPHIE PENDANT SIX MOIS. — GUÉRISON DE LA PARALYSIE; RETOUR DE LA PAROLE; PERSISTANCE DE L'HÉMIOPIE, DE L'AGRAPHIE ET DE LA CÉCITÉ DES MOTS.[1]

Par le docteur H. ARMAIGNAC

L'année dernière, j'ai présenté à la réunion des Sociétés savantes de la Sorbonne un cas de *cécité des mots* absolument type et dégagé de tout phénomène ou complication pathologique, soit au début, soit pendant le cours de l'affection. Bien que le début de la maladie remonte déjà à quatre ans, le malade se porte encore parfaitement bien, et son aphasie, limitée comme je viens de le dire, à la cécité des mots, persiste à peu près dans le même état, le sujet ayant, malgré mes instances, négligé d'apprendre à lire de nouveau.

Le cas que je présente aujourd'hui est loin d'être aussi curieux que l'autre, mais il n'en présente pas moins un certain intérêt au point de vue surtout de certaines particularités dont il sera question ultérieurement et que je n'ai guère vues mentionnées par les auteurs dans les quinze ou seize observations que possède aujourd'hui la science.

Voici l'observation :

M. R..., âgé de soixante-six ans, ex-entrepreneur de travaux publics, s'était très bien porté jusqu'il y a quatre ans, époque à laquelle il se réveilla un beau matin avec une paralysie presque complète du bras et de la jambe du côté droit et une impossibilité absolue de prononcer un seul mot. Il semblait comprendre en partie ce qu'on lui disait et répondait par signes; mais, malgré cela, il était plongé dans une sorte d'hébétude continuelle et paraissait vivre uniquement de la vie végétative.

Au bout d'une couple de mois, la paralysie commença à

1. Communication faite à la Société de médecine et de chirurgie de Bordeaux, juillet 1883.

disparaître, et quatre mois après le malade avait récupéré entièrement l'usage de ses membres. Il comprenait mieux ce qu'on lui disait, mais il était encore complètement muet. Il ne pouvait se livrer à aucune sorte de travail manuel, et, lorsque sa main saisissait une plume ou un crayon, elle traçait des hiéroglyphes sans forme déterminée. Lorsqu'il esseyait de se livrer aux travaux du jardinage, il faisait plus de dégâts que d'ouvrage, et enfin lorsqu'il prenait un livre ou un journal, il le laissait aussitôt, en faisant comprendre qu'il ne pouvait pas lire.

Les choses ont persisté dans cet état pendant deux ans et demi. La santé est très bonne et le malade a pris beaucoup d'embonpoint.

Un jour, regardant sa femme planter un clou dans un mur, il prononça tout à coup ces paroles : « Donne-moi le marteau que je l'enfonce », et il le fit en effet. A partir de ce moment il sembla renaître à une nouvelle vie; son intelligence reparut et il put bientôt tenir de longues conversations soit en français, soit en espagnol, car cet homme avait appris cette dernière langue en Espagne, quelques années auparavant; mais il lui était toujours impossible de reconnaître une seule lettre de l'alphabet et d'écrire quoi que ce fût ou de dessiner. Il se plaignait en même temps que son champ visuel avait disparu à droite depuis le commencement de sa maladie et qu'en regardant en face il ne voyait que la moitié des objets dans le sens vertical.

Ayant un grand besoin de donner sa signature, il apprit en quelques semaines à écrire son nom, d'une façon mécanique, et sans se rendre compte des lettres qui le composaient.

Aujourd'hui, quatre années se sont écoulées depuis le début de la maladie; M. R... paraît jouir de l'intégrité de ses facultés intellectuelles pour les usages ordinaires de la vie; il parle aussi couramment le français que l'espagnol, et a conservé le souvenir exact de tout ce qui s'est passé depuis quatre ans. Son caractère, qui était devenu extrêmement irritable pendant les premières années de sa maladie, s'est radouci et n'offre aujourd'hui rien de particulier. Il signe son nom cor-

rectement, mais avec une écriture enfantine, absolument semblable à celle d'une personne qui commence à écrire. Il ne reconnaît aucune lettre de l'alphabet, et, quelle que soit la lettre qu'on lui montre, il dit que c'est un *r*. Si on lui montre son nom écrit dans n'importe quel genre d'écriture, ou bien imprimé en caractères typographiques, il le reconnaît et le lit; il l'épelle même, mais de mémoire, car il ne peut pas nommer les lettres individuellement.

Comme le premier malade dont j'ai publié l'observation, si on prononce des lettres, il les joint assez bien et forme les syllabes et les mots. Chose singulière, il n'a jamais oublié les chiffres et les nombres, et non seulement il lit ces derniers, mais encore il les forme mentalement si on lui nomme l'un après l'autre les chiffres qui les composent. Mon premier malade était dans le même cas. Il faut dire toutefois que ce travail intellectuel lui coûte beaucoup et que souvent il se trompe ou hésite avant de prononcer ou de lire un nombre, ne fût-il que de deux chiffres.

Il reconnaît tous les objets et indique immédiatement leur usage; mais le nom lui échappe souvent et il fait de violents efforts d'imagination pour se le rappeler sans même y parvenir.

D'un autre côté, si on lui nomme un objet, il le désigne immédiatement et sans hésitation. Il reconnaît toutes les couleurs et ne les confond pas les unes avec les autres; mais parfois le nom lui échappe.

A l'examen ophtalmoscopique l'œil ne présente absolument rien de particulier.

L'observation clinique qu'on vient de lire manque d'un détail indispensable pour qu'elle ait une utilité réelle au point de vue des localisations précises des centres moteurs sensoriels et intellectuels; ce détail c'est l'autopsie. Néanmoins, au point de vue de la clinique pure et de la corrélation qui a existé entre les divers symptômes d'une lésion cérébrale probablement localisée, et, en tout cas, absolument compatible avec la vie, elle a une véritable importance, car elle fait fortement supposer que le centre moteur de la jambe et du bras

droits, les centres du langage articulé, de la mémoire des mots et des noms, et enfin de la vision dans la moitié droite du champ visuel, ne sont pas éloignés les uns des autres.

Au point de vue de la physiologie de la vision, cette observation, comme beaucoup d'autres, du reste, qui ont été publiées par les auteurs, s'accorde parfaitement avec la théorie de la semi-décussation des nerfs optiques au niveau du chiasma, théorie d'après laquelle la bandelette optique gauche enverrait ses fibres à la moitié interne de la rétine de l'œil droit et à la moitié externe de la rétine de l'œil gauche, moitié qui comprend la macula et par conséquent le siège de la vision centrale de ce côté. De même la bandelette droite envoie ses fibres à la moitié interne de la rétine de l'œil gauche et à la moitié externe de la rétine de l'œil droit, qui renferme la macula de ce côté. Comme confirmation de cette théorie, j'ai pu m'assurer que mon malade, chez lequel la moitié droite du champ visuel a disparu, présente bien une anesthésie de la moitié externe de sa rétine gauche et de la moitié interne de sa rétine droite. Il ne possède la vision centrale qu'à l'œil droit (*Journal de médecine de Bordeaux*).

Dr ARMAIGNAC.

DESCRIPTION D'UN OPHTALMOSCOPE

A VERRES CYLINDRIQUES (NOUVEAU MODÈLE)

Par le docteur PARENT

Au mois de septembre 1880 j'ai publié dans le *Recueil d'Ophtalmologie* un premier modèle d'ophtalmoscope à verres cylindriques, et quelques mois après les *Annales d'oculistique* en ont reproduit la description sommaire (Voir *Ann. d'oculist.*, n° janv.-février 1881, page 96.)

Ce premier modèle contient trois disques susperposés :

Le premier, blanc, avec les verres concaves 1,2,3,4,5,6,8,10,12, 15,20 et le verre convexe 0,50 dioptrie.

Le deuxième, noir, avec les verres convexes 1,2,3,4,5,6,8, 10 et le verre concave 0,50 dioptrie.

Le troisième disque plus petit en retrait par conséquent sur les deux premiers, contient les cylindres concaves 0,50 — 1 — 1,50, — 2 — 2,50 — 3 — 3,50 — 4 — 5 et 6 dioptries.

Dans le dessin ci-contre le disque à verrres cylindriques est représenté dans deux positions successives par les lettres K et K'. Par un mécanisme aussi simple que commode on peut donner à cette roue toutes les positions possibles et lui faire parcourir les 360° de la circonférence, l'aiguille H indiquant chaque fois l'inclinaison produite et, par conséquent, la direction de l'axe des cylindres. La figure ci-contre indique seulement deux positions de la roue ; dans la première, désignée par les lettres K et H, le disque des verres cylindriques est superposé aux disques des verres sphériques et, en tournant la roue, tous les cylindres concaves passent à axe horizontal ; le méridien le plus réfringent de l'œil astigmate se rapprochant le plus souvent de la verticale (j'ai excepté bien entendu les yeux opérés de cataracte ou d'iridectomie par section de la cornée en bas ou en haut, car dans ce cas c'est le contraire qui est vrai), c'est le plus souvent dans cette position K et H de la roue ou dans une position légèrement oblique à droite ou à gauche qu'il suffira de tourner la roue pour déterminer l'astigmatisme.

Dans la deuxième position de la roue, représentée par les lettres K' et H' les cylindres passent à axe vertical (astigmatisme contraire à la règle). D'ailleurs, quels que soient la forme de l'astigmatisme, son degré, ou l'inclinaison des méridiens principaux, l'ophtalmoscope permet très aisément de corriger et de déterminer cette anomalie de réfraction. Avec un peu d'habitude on arrive à une grande précision.

D'une façon générale, voici comment on procède : on va à la recherche du méridien le moins réfringent ; s'il est hypermétrope, on le détermine avec le verre convexe le plus fort : s'il est myope, avec le verre concave le plus faible. Ceci fait, on corrige le méridien le plus réfringent à l'aide de cylindres concaves en ayant soin de placer leur axe parallèlement au méridien le moins réfringent. Je prends un exemple : soit un astigmatisme hypermétropique composé. Dans le méridien vertical $H = I^d$, dans le méridien horizontal $H = 3^d$, on fait passer successivement des verres convexes et l'on s'arrête au verre le plus fort qui corrige l'amétropie dans le méridien le moins réfringent, qui est ici le méridien horizontal. A ce moment les vaisseaux verticaux paraissent nets, les vaisseaux horizontaux troubles ; les bords interne et externe

de la papille sont bien délimités, les bords supérieur et inférieur diffus et la papille est elliptique à grand axe vertical. Ceci constaté, on fait passer les cylindres concaves à axe horizontal; le cylindre 2 corrigera exactement l'amétropie du méridien vertical et alors les vaisseaux horizontaux seront aussi nets que les vaisseaux verticaux; le contour de la papille aura la même netteté partout et sa forme ovalaire aura en grande partie disparu, mais ce dernier caractère est secondaire et *ce sont surtout les vaisseaux qui doivent servir de point de repère.*

En publiant ce premier modèle d'ophtalmoscope à verres cylindriques, j'avais également recommandé pour l'examen à l'image droite un petit miroir incliné à 35° et de 8 centimètres de distance focale. Un pareil miroir a deux avantages : son inclinaison permet de tenir les verres correcteurs dans un plan perpendiculaire à l'axe optique et d'avoir par conséquent toujours des images nettes même avec les verres forts, et d'un autre côté, son foyer étant court, l'entrecroisement des rayons se fait dans le cristallin ou tout au moins dans la partie antérieure du corps vitré et il se produit sur la rétine un large cercle de diffusion qui facilite beaucoup l'examen à l'image droite, en permettant d'embrasser toute la papille et une partie limitrophe assez importante.

Le miroir incliné de 8 centimètres de foyer sera surtout avantageux pour examiner les hypermétropes, les emmétropes et les myopes faibles. Mais plus la myopie devient forte plus l'axe optique s'allonge, si bien que, dans les myopies fortes, 8^d ,10^d et au delà, l'entrecroisement des rayons se fait trop loin de la rétine, et avec le miroir de 8 centimètres on obtient alors un cercle de diffusion trop large et par conséquent une lumière trop faible. Aussi quand la myopie est forte j'emploie toujours pour la détermination de la réfraction, ou simplement pour examiner le fond de l'œil, s'il existe une altération, un petit miroir incliné à 35° et de 15 centimètres de foyer.

Enfin le miroir plan était lui-même très utile dans beaucoup de cas (par exemple pour l'examen des flocons fins du corps vitré, des opacités légères du cristallin, pour les cas de pulsation de l'artère centrale, très peu accusés, etc.), il est bon d'en avoir un dans sa trousse d'ophtalmoscope.

On ne doit pas oublier que, pour l'examen ophtalmoscopique à l'image droite, la question d'éclairage est aussi capitale que celle des verres correcteurs et je crois cet examen plus difficile en se servant pour tous les yeux indirectement d'un seul et même miroir, en effet, s'il s'agit de déterminer la réfraction, l'œil examiné peut varier beaucoup de longueur depuis l'œil hypermétrope de 10^d jusqu'à l'œil myope de 20^d et suivant la réfraction de l'œil

examiné, la partie éclairée varie considérablement d'étendue; d'un autre côté il me paraît également plus difficile d'étudier toutes les affections du fond de l'œil avec un éclairage toujours de même largeur et de même intensité. Il est avantageux dans bien des cas de faire varier la grandeur du cercle d'illumination sur la rétine et par conséquent l'intensité de l'éclairage.

C'est pour cette raison que je recommande aux personnes qui veulent s'adonner à l'examen de l'œil à l'image droite les trois miroirs suivants :

Un miroir concave de 8 centimètres de foyer;
Un miroir concave de 15 centimètres de foyer;
Un miroir plan.

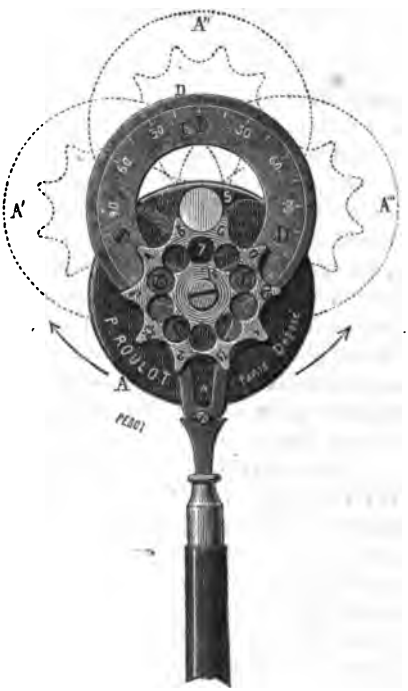

Ces trois miroirs étant inclinés à 35° environ, sont enchâsses dans un cône tronqué de façon à éviter tout reflet latéral. En outre ces miroirs doivent pouvoir tourner sur eux-mêmes dans une rainure et prendre une position un peu oblique soit en haut, soit en bas, point qui a quelque importance, puisque la lampe est tantôt plus basse, tantôt plus haute que la personne observée et on sait qu'au point de vue de la netteté de l'image, il est aussi mauvais de

faire pivoter l'ophtalmoscope transversalement que verticalement.

Ainsi donc l'inclinaison fixe et constante de 35° d'un côté, et la rotation facultative du miroir sur lui-même permettent de tenir, dans tous les cas, le verre correcteur bien perpendiculaire à l'axe optique de l'œil observé, condition indispensable quand il s'agit de la détermination de la réfraction à l'image droite. On m'objectera que ce sont là des minuties ; je puis répondre en connaissance de cause qu'aucun détail n'est à négliger dans un procédé d'examen aussi délicat dans sa pratique, mais en même temps aussi remarquable dans ses résultats. Dans le nouveau modèle d'ophtalmoscope que je viens de faire construire par la maison Roulot, de Paris, j'ai respecté ces principes au point de vue de l'éclairage, mais j'ai fait ajouter quelques verres aux séries qui se trouvent indiquées plus haut.

Un certain nombre de personnes m'ayant manifesté le désir d'avoir la roue des verres cylindriques couverte ainsi que les deux autres, de façon à ce que les verres se salissent moins facilement, j'ai adopté pour ce nouveau modèle la disposition suivante : Les trois roues sont superposées et complètement recouvertes. La roue des verres concaves est en avant du côté du miroir, celle des verres convexes est en arrière, et celle des cylindres est placée entre les deux premières, en retrait sur elle d'un millimètre ; elle est mise en rotation au moyen de la petite roue antérieure B, qui offre une série de creux où se loge l'index qui la met en mouvement ; les chiffres marqués sur elle correspondent aux verres cylindriques. Cette disposition offre deux avantages : les verres des trois disques sont toujours propres et le disque des verres cylindriques étant placé entre les deux autres et un peu en retrait sur eux, il en résulte que même le débutant ne peut jamais faire tourner les deux disques à la fois, ce qui est si souvent une cause d'ennui et de confusion avec tous les ophtalmoscopes à deux disques superposés.

Les trois disques sont fixés sur l'anneau interne C, mobile et tournant autour de l'anneau externe D, qui est fixé, puisqu'il se continue avec le manche de l'instrument.

Pour donner aux cylindres l'inclinaison désirable, il suffit donc de prendre les disques entre le pouce et l'index, de faire tourner l'anneau C dans l'annean D et les trois roues qui étaient en A occuperont successivement les positions A′,A″,A‴. On parcourt ainsi les 360° de circonférence, indifféremment de gauche à droite ou de droite à gauche.

Quant au miroir, quel que soit le degré de rotation imprimé, il reste fixe, on n'a donc pas à s'en occuper.

Enfin l'ophtalmoscope s'appliquant contre la partie supérieure de l'orbite et le nez de l'observateur par le bord de l'anneau D qui

offre une surface unie, on n'est plus exposé au frottement désagréable des roues indentées contre le nez.

On sait que c'est en grande partie pour éviter ce frottement désagréable qu'on a, dans ces dernières années, construit un certain nombre d'ophtalmoscopes dits à engrenage (modèles de Gurves, de Fox, de Nettles Ship et autres) et que tout dernièrement encore M. Guéride (gérant de la maison Roulot, à Paris) a fait construire un ophtalmoscope à réfraction, où la manœuvre des roues a lieu par échappement et détente, au moyen d'un bouton placé en bas de l'instrument. Dr PARENT.

CATARACTE LIQUIDE D'UNE TEINTE JAUNATRE

EXTRACTION. — GUÉRISON

Par le docteur BRETON (de Valenciennes).

Cyrille X..., manœuvrier à Prage (Meurthe-et-Moselle), âgé aujourd'hui de soixante-six-ans, d'une bonne santé habituelle, de constitution robuste, a perdu à l'âge de trente ans la vue de l'œil gauche, par suite de cataracte survenue sans cause connue; car, dit-il, il ne peut guère en faire remonter l'origine à un coup qu'il aurait reçu quinze ans auparavant dans la région sous-orbitaire, attendu que bien des années après il voyait encore très bien.

Cette cataracte se présente sous l'aspect d'un blanc crayeux, et il me semble que la capsule est opacifiée, mais Cyrille ne s'en préoccupe pas et c'est pour l'autre œil qu'il vient me consulter en 1879 et qu'il demande une opération qui lui rende la vue et lui permette de gagner sa vie en travaillant. Il a en effet du côté droit une cataracte lenticulaire en voie de progression, mais qui n'est pas opérable en ce moment. Je le remets donc à une époque ultérieure, et l'année suivante, c'est-à-dire en 1880, je l'examine de nouveau et cédant à ses pressantes instances, je prends jour pour l'opération de l'œil droit: c'était le 25 février.

Les préparatifs faits comme d'ordinaire, la pupille fortement dilatée, je m'assurai encore une fois que la cataracte n'était pas complètement mûre et malgré tout le désir que j'eusse d'être utile à ce brave homme dont la situation m'intéressait vivement, je revins sur ma décision et proposai d'opérer l'autre œil séance tenante. C'était une fiche de consolation que j'offrais et certes je n'avais aucun espoir de succès.

Ma proposition acceptée, je fis immédiatement une incision semi-linéaire supérieure et attirai l'iris pour en sectionner une portion : à peine le coup de ciseaux donné, un jet de liquide jaunâtre s'échappa, et je crus à l'issue d'une portion du corps vitré ; j'achevai rapidement la section de l'iris, mais je la fis aussi légère que possible et respectai le bord pupillaire.

Cela fait, j'enlevai rapidement l'écarteur et fermai les paupières : lorsque je les rouvris, j'introduisis prudemment le kystitome et ramenai sans peine une membrane qui n'était autre que la capsule, et me laissa voir une magnifique pupille. Il s'agissait donc ici d'une cataracte capsulaire avec liquéfaction complète du noyau.

Je fis compter les doigts au patient, il vit la figure des personnes présentes, et je lui posai immédiatement le pansement ordinaire.

L'opéré, impatient de voir, fut aussi peu docile que possible : néanmoins la guérison eut lieu sans accidents, et aujourd'hui, ainsi que j'ai pu m'en assurer il y a un mois, la vision est parfaite à toutes les distances avec les verres correcteurs appropriés. (Il y a juste trois ans que l'opération a été faite.)

L'autre œil a été opéré l'année suivante, en 1881, avec plein succès ; mais Cyrille X... affirme qu'il voit mieux et plus nettement du premier. Le fait est parfaitement exact, et cela tient, peut-être, à ce que dans la deuxième opération l'iridectomie a été complète, tandis que dans l'autre le bord pupillaire a été respecté, et qu'il n'y a qu'une pupille artificielle cachée par la paupière supérieure.

Dr Breton.

DES TROUBLES OCULAIRES

DANS LA GROSSESSE ET L'ACCOUCHEMENT

Par le docteur THÉMISTOCLE METAXAS

(SUITE).

OBSERVATION XI

Madame Alphonsine S..., âgée de vingt-huit ans, couchée au n° 10 de la salle Saint-Augustin, à l'Hôtel-Dieu, fut atteinte, au mois de juin 1865, d'un trouble très marqué de la vue dans les deux yeux. Appelé par le professeur Grisolle pour examiner ses yeux, j'ai pu constater que la vue s'affaiblissait chez elle à certaines heures de la journée très sensiblement, puis elle revenait un peu. L'examen ophtalmoscopique m'a permis de constater une rétinite albuminurique des deux yeux. La papille était rouge et injectée, et la rétine dans les deux yeux parsemée d'exsudations blanchâtres; quant aux apoplexies, il n'y avait que deux petites taches dans l'œil gauche.

Parmi les altérations plus profondes, nous devons signaler celles de la macula lutea et du nerf optique. La rétinite albuminurique a ceci de particulier qu'elle atteint très facilement la région de la macula; ce sont ordinairement des apoplexies et des taches exsudatives blanches qu'on y rencontre; les unes et les autres peuvent se résorber sans laisser de traces, mais il arrive beaucoup plus fréquemment que ces épanchements atteignent les couches profondes de la rétine, désagrègent ses éléments et laissent des troubles permanents que rien ne peut guérir. C'est ainsi que M. Galezowski a vu les apoplexies même très étendues amener des taches cicatricielles donnant lieu à un scotome central; la rétinite albuminurique était guérie; la rétine est redevenue transparente dans toute son étendue après l'accouchement, mais la macula conserva pour toujours sa plaque exsudative.

Une autre variété de l'altération de la macula est constituée par des exsudations blanches, disposées en forme

d'éventail tout autour du point central, elles se produisent dans l'un des deux yeux, et dépendent de l'infiltration d'exsudats le long des fibres optiques qui présentent dans cette région la forme d'éventail. Ces exsudats sont quelquefois de nature séreuse et se résorbent facilement, comme cela avait lieu chez la malade de Grisolle, dont nous avons rapporté précédemment l'observation. Mais disons tout de suite que des terminaisons aussi favorables ne se rencontrent pas souvent; et il est beaucoup plus constant d'observer que ces taches deviennent épaisses, bleues, nacrées et conservent indéfiniment cette même apparence. Naturellement la vue, dans ces cas, reste troublée; les objets paraissent voilés, brisés et cassés, comme cela a habituellement lieu dans les altérations de la macula.

M. Galezowski a bien souvent rencontré des taches analogues chez les femmes enceintes dans un ou deux yeux, et après les renseignements pris, il a pu se convaincre qu'elles étaient occasionnées par une rétinite albuminurique dont elles étaient atteintes pendant la grossesse; la rétinite s'est guérie, tandis que les taches de la macula sont restées comme de vraies plaques cicatricielles.

Le pronostic des hémorrhagies et des excavations de la rétine doit essentiellement se baser sur la recherche de la cause. Si ces lésions sont dues à une dégénérescence des reins simplement aggravée par la grossesse, on peut craindre une éclampsie puerpérale et une issue fatale; mais si l'albuminurie offre un caractère purement fonctionnel et si elle provient d'une compression des uretères, on peut presque avec certitude affirmer à la malade que tous les troubles disparaîtront après la délivrance. En effet, Sitzmann (cité dans l'ouvrage de Braun) raconte un cas dans lequel des symptômes urémiques se produisirent dans neuf grossesses successives sous la forme de convulsions et d'amaurose temporaire, tandis que dans les intervalles la malade guérissait complètement. Il n'y a pas de doute que les femmes enceintes peuvent guérir des troubles accompagnant les symptômes de la rétinite gravidique, alors que la

même affection survenue en dehors de l'état de grossesse serait considérée comme des plus graves. Le cas suivant est particulièrement intéressant en ce sens que Power a pu obtenir des renseignements du médecin habituel de la malade.

Observation XII

Madame C.... fut envoyée vers moi au mois de juillet 1875 par M. Maturin de Winhefield; elle avait quarante-deux ans, et elle avait eu quinze enfants, le dernier était né six semaines avant que je ne l'eusse vue; sa vue avait considérablement diminué une quinzaine de jours avant ses couches, les objets avaient à ses yeux des contours incertains, déformés. Les couches furent accompagnées d'hémorrhagies abondantes et sa vue fut encore plus affaiblie. L'urine fut examinée à cette époque par M. Maturin et il n'y trouva point d'albumine.

Madame C... se plaignait de douleurs dans la partie interne de l'œil; on lui prescrivit du citrate de fer et de l'ammoniaque, et avec ce traitement elle éprouva une grande amélioration, quoique ses yeux fussent toujours troubles. Je la vis le 16 juillet, sa vue était réduite à cette époque au quart de sa force normale, l'œil gauche était plus faible, quoiqu'elle pût lire. Elle raconte que dans la première période de l'affaiblissement de sa vue, elle voyait de petites taches rouges devant les yeux et que son linge lui paraissait taché et sale. En examinant avec l'ophtalmoscope, je constatai que les disques étaient suffisamment prononcés, mais le pôle postérieur des yeux présentait un rayonnement de taches blanches autour de la fovea centralis, particularité que l'on peut observer communément dans les rétinites albuminuriques. Ces symptômes me parurent mauvais, mais je recommandai le traitement adopté par son médecin habituel.

M. Maturin affirme que son urine ne contenait point d'albumine à l'époque où il a fait l'examen, mais il ne saurait dire s'il n'en a point contenu avant ou après la période des couches.

Voici d'autres cas semblables dus au même auteur.

Observation XIII

Madame P..., âgée de quarante et un ans. Je la vis en dé-

cembre 1875; elle était soignée par M. Beadles de Forest-Hill. Elle avait joui d'une excellente santé, elle avait eu successivement huit enfants, dont l'aîné âgé de onze ans. Elle avait acco uché dans son huitième mois et elle était encore au lit. Lespieds étaient gonflés et il y avait de l'albumine dans son nrine. Elle avait de grandes taches de sang sur la rétine que je ne pus voir que confusément avec une bougie. Tonus de l'œil, normal. On lui prescrivit du fer et j'appris plus tard qu'elle avait guéri.

D'autre part Power a vu plusieurs cas dans lesquels la présence de la rétinite albuminurique s'est trouvée être l'indication d'un état extrêmement grave et qui s'est terminé au bout d'un temps plus ou moins long par la mort. Voici un de ces cas :

Observation XIV

Madame Y..., âgée de vingt-huit ans, vint me consulter il y a trois ans (3 avril 1877). C'était une belle femme, blonde, aux yeux bleus, qui était mariée depuis deux ans et qui donnait le jour à deux enfants dans l'espace d'un an. Après la naissance du premier né (en février 1876), sa vue s'était affaiblie pendant une quinzaine de jours; les objets lui paraissaient rapetissés, elle ne pouvait pas lire, quoique pouvant distinguer le châssis des fenêtres. Elle avait allaité son enfant pendant plusieurs mois, et pendant ce temps elle devint de nouveau enceinte. La vue se rétablit considérablement après ses couches, mais, en décembre, elle s'obscurcit de nouveau. Je fus consulté à ce sujet par lettre, par le Dr Rudg, qui m'écrivit ceci : Madame Y... est soignée par moi depuis un certain temps. A Noël, elle était à peu près à son septième mois de grossesse. Les pupilles étaient largement dilatées, avec perte de la vue complète. La lumière la plus intense ne parvenait pas à produire de contraction. Un examen de l'urine me fit comprendre que les reins étaient congestionnés.

Le Dr Rudge vit Mme Y... de nouveau vers la fin du mois d'avril et trouva dans l'état des yeux une amélioration. Les pupilles étaient moins dilatées et elles étaient devenues plus sensibles. L'urine était encore surchargée d'albumine et contenait un certain nombre de tubes. Mme Y... était hydropique et elle avait des épanchements dans les tissus interlobulaires

des poumons. J'obtins quelque amélioration en administrant de la digitale, de l'acétate et de l'iodure de potassium avec addition de quelques gouttes de noix vomique. En examinant l'œil, je constatai que la vue de l'œil droit était détruite; elle pouvait lire avec l'œil gauche, au moyen de lunettes, le n° 8 de l'échelle de Jæger; l'acuité visuelle, de la vision à distance, était de 10/50. Elle voyait tout en rouge et il lui semblait avoir une sorte de kaléidoscope devant les yeux. La tension des yeux était normale; la pupille de l'œil droit était immobile et dilatée, celle de l'œil gauche se mouvait avec difficulté. Le disque gauche était blanchâtre, mais pas tout à fait opaque. Il avait une atrophie partielle de la choroïde sur le bord interne. Ça et là, sur le fond de l'œil, il y avait une petite tache hémorrhagique, les veines étaient sombres, de dimensions moyennes, les artères petites. La macula paraissait en bon état. Le disque droit était blanc, particulièrement sur les bords. Les vaisseaux sanguins étaient petits, spécialement les artères, qui étaient presque imperceptibles; les veines, fortement infléchies sur le bord du disque, témoignaient une excavation de ce côté. La choroïde autour du disque était amincie, atrophique, quoique cependant les nerfs optiques fussent intacts. L'urine pâle et très albumineuse.

Je conseillai à Mme Y... de prendre un peu de fer et de strychnine, et en même temps un ou deux bains turcs.

Le 7 avril, je la revis, elle se sentait mieux. L'urine était acide, albumineuse, son poids spécifique de 1005; depuis elle continua le même traitement. Le 13 avril, je pris note de la vue de l'œil gauche qui était de 10/40, ce qui est une légère amélioration.

Le 12 mai, le Dr Rudge m'écrivit pour me dire que sa malade allait mieux et que la densité de l'urine était montée à 1015 et qu'elle contenait peu d'albumine. L'hydropisie était moindre, le flux menstruel avait reparu et la vue de l'œil s'était un peu éclaircie. Le 8 octobre 1877, Mme Y... fut prise d'une attaque d'hémiplégie du côté gauche qui n'était pas le côté de l'œil amaurotique. Elle n'aurait pas perdu connaissance, mais il y avait paralysie complète du bras gauche et du pied et paralysie partielle du côté gauche du visage, la bouche étant déviée à droite. Il y avait aussi diminution du côté gauche. Les mouvements de l'œil droit étaient affaiblis et la pupille était plus contractée que celle du côté gauche. Les facultés mentales étaient conservées. Elle mourut le 27 octobre 1877. On ne permit pas l'autopsie. Elle était dans le troisième ou quatrième mois de sa grossesse.

Le cas que nous venons de décrire est un cas d'albuminurie augmentée par chaque grossésse, et démontrant d'une façon très marquée l'influence que la grossesse exerce sur les progrès de cette maladie.

La formation des plaques blanches dans la rétinite albuminurique peut avoir lieu avec une grande rapidité.

Relativement au pronostic nous pensons que les hémorrhagies d'une grande étendue peuvent se résorber. Quant aux taches blanches on est moins affirmatif; cependant elles disparaissent au bout d'un certain temps, quoique beaucoup plus lentement que les hémorrhagies.

Le traitement est le même que celui qui est applicable à la maladie rénale.

VIII. — ANÉVRYSMES MILIAIRES

M. Galezowski a eu l'occasion d'observer des *anévrysmes miliaires* de la rétine survenus comme le glaucome hémorrhagique, pendant la grossesse et, comme lui, à la suite d'un coup.

Mais il n'y a pas le moindre doute, dit M. Galezowski, que, dans les conditions ordinaires (c'est-à-dire en dehors de l'état de grossesse), le coup n'aurait pas produit de pareils désordres; tout au plus aurait-on vu des hémorrhagies sur la rétine ou la choroïde, des flocons du corps vitré, des accidents du côté de l'iris et du cristallin. Ici on trouve, il est vrai, les traces de la déchirure de la rétine, mais au bout de deux mois la physionomie de la maladie change, et c'est à ce moment seulement que M. Galezowski peut apercevoir des *anévrysmes miliaires* très nombreux. Il les a fait voir à MM. Daguenet, Kohn, Rémy et plusieurs autres médecins qui assistaient à sa clinique.

Voici cette intéressante observation :

Observation XV

Mme Lassègne, âgée de vingt ans, demeurant à Paris,

vient me consulter le 26 mars pour son œil droit dont elle a perdu la vue quelques jours auparavant, aprés un coup qu'elle avait reçu avec une clef sur le globe de l'œil, et immédiatement elle avait aperçu devant cet œil des points noirs, des éclairs et des demi-cercles lumineux. Quinze jours après cet accident, elle avait presque complètemint cessé de voir de cet œil. Cette malade est enceinte de trois mois; elle est fortement myope et porte pour voir au loin les lunettes concaves n° 2. A l'examen ophtalmoscopique, je constate une infiltration séreuse dans toute la partie interne. A l'image renversée, à la périphérie de la rétine, je trouve une déchirure qui occupe au moins le quart du volume de la papille. Les vaisseaux rétiniens, dans toute la partie infiltrée, sont tortueux et en zigzag. Le champ visuel interne est complètement aboli.

Nous prescrivons des vésicatoires volants et l'instillation de l'atropine, mais ce traitement n'amène aucune amélioration. De sorte qu'au bout de huit jours nous constatons le soulèvement de la rétine, dans toute l'étendue occupée préalablement par l'infiltration. Le 1er mai nous constatons de nouvelles altérations dans le trajet des vaisseaux rétiniens périphériques. Ce sont des taches rondes de la grosseur d'une tête d'épingle, disséminées le long des quatre branches principales artérielles. Ces taches sont, selon toute probabilité, des anévrysmes miliaires. Cette affection a pu être constatée par les Drs Kohn et Daguenet et par le chef de clinique, M. Rémy.

C'est la première fois, dit-il, que nous avons pu rencontrer les anévrysmés miliaires de la rétine, et la première question que nous devions nous adresser, c'est de savoir si réellement il s'agissait d'anévrysmes miliaires. Au premier abord, on aurait pu supposer l'existence d'apoplexies disséminées et fines que l'on trouve quelquefois sur la rétine. Le diagnostic entre ces deux affections n'était pas difficile à établir. Les apoplexies sont ordinairement moins régulières et plus étendues, leur couleur est plus rouge. Les anévrysmes étaient tous d'un égal volume, ils étaient adossés aux vaisseaux et d'une teinte foncée et qui ressemblait plutôt aux taches pigmentaires qu'aux hémorrhagies.

Mais le doute n'était plus possible, lorsqu'en comprimant le globe, M. Galezowski a pu voir diminuer ces taches de

volume, et quelques-unes même disparaître complètement.

Quel est le mécanisme de ces anévrysmes, et sous l'influence de quelle cause se sont-ils produits? c'est ce qu'il est difficile de préjuger; mais si nous comparons ce fait avec tous les autres cas de traumatisme, nous verrons qu'il n'y a là rien de commun, et sur le grand nombre des blessures qu'on a pu observer, on n'a jamais trouvé ni d'infiltration séreuse avec soulèvement de la rétine ni des anévrysmes miliaires.

Il y a là, évidemment, une prédisposition particulière de l'organisme d'une femme enceinte. Aucun traitement ne pourra modifier cette altération, et il n'y a que l'accouchement qui pourra peut-être amener des modifications dans l'état de la rétine, c'est ce que l'avenir démontrera.

IX. — Névrite optique

La névrite optique avec atrophie consécutive de la pupille est la seconde variété d'affections albuminuriques oculaires. Nous savons que la rétinite albuminurique est souvent accompagnée d'une infiltration séreuse très prononcée de la pupille. Mais il existe des cas rares, il est vrai, dans lesquels la rétine reste saine pendant toute la grossesse, mais où, sous l'influence de l'albuminerie puerpérale, il se développe une névrite optique double plus ou moins accentuée.

Les caractères de la névrite optique albuminurique diffèrent légèrement de ceux qui s'observent dans la névrite cérébrale. D'abord l'infiltration est généralement peu prononcée; les vaisseaux, en conséquence, moins variqueux, et ensuite le trouble de la vue atteint rarement des proportions aussi graves que dans les cas de tumeurs cérébrales, par exemple; tandis que, dans ces dernières, l'amaurose est la règle, dans la névrite puerpérale, le trouble visuel reste pendant très longtemps peu accentué et ne devient grave que lorsqu'il aura pris une marche progressive et que les accidents se seront multipliés du côté de la rétine. Après les couches sclérotiques, l'albuminurie diminue ordinairement d'intensité, souvent même elle guérit, et avec elle guérit aussi la névrite

optique. M. Galezowski soignait une dame espagnole, il y a quelques années, âgée de vingt-huit ans, qui, pendant sa dernière et huitième grossesse, était atteinte d'albuminurie sans trouble de la vue. Quelques jours avant ses couches elle s'était aperçue d'un trouble de la vue, ce à quoi elle n'avait pas fait attention. Ce n'est que plus tard et après la délivrance qu'elle vint le consulter. Il avait constaté la névrite optique dans les deux yeux, sans la moindre lésion dans le reste de la rétine. Les urines contenaient encore une légère quantité d'albumine. La malade ne pouvait lire que le numéro 5 de l'œil droit et le numéro 3 de l'œil gauche. Peu à peu sa santé est revenue, la névrite optique s'est dissipée, il existe encore un léger voile devant les yeux, mais elle peut lire les caractères numéro 2 de chaque œil.

X. — Amblyopies et amauroses sans lésion appréciable

Simpson et Imbert-Gourbeyre[1] ont compris l'amaurose au nombre des symptômes propres à l'albuminerie. On a invoqué diverses causes pour en expliquer l'apparition ; on l'a attribuée à la paralysie de la rétine, au spasme ou à l'oblitération des vaisseaux rétiniens, à l'athérome des artères rétiniennes. Privés du secours de l'ophtalmoscope, ces auteurs avaient considéré l'amblyopie des albuminuriques comme liée à l'intoxication du sang par l'urée accumulée dans ce liquide.

Mais cette maladie est le plus souvent étrangère à la maladie de Bright, comme cela avait été démontré par M. Blot.

Desmarres père a eu le mérite d'appeler, le premier, l'attention des médecins sur cette altération oculaire[2]. D'après Desmarres, l'amaurose des femmes enceintes peut être classée sous deux chefs principaux : elle est cérébrale ou oculaire. La première se divise en amaurose symptomatique de congestion simple de l'encéphale et en amaurose occasionnée

1. Imbert-Gourbeyre, *De l'albuminurie puerpérale et de ses rapports avec l'éclampsie*, in *Mém. de l'Acad. de méd.*, t. XX, 1856.

2. *Traité des maladies des yeux*, Desmarres, t. III, p. 501.

par un épanchement. La seconde a pour signe dans la rétine tous les caractères de l'amaurose liée à l'albuminerie, si fréquente chez les femmes enceintes, ou bien ceux d'une apoplexie rétinienne, cas fréquents dans lesquels l'ophtalmoscope ne laissera pas de doute.

La plupart des auteurs qui ont écrit sur l'éclampsie des femmes en couches rangent l'amaurose au nombre des désordres du système nerveux qui peuvent être la suite de cette affection. Néanmoins, la littérature médicale ne possède que fort peu d'observations cliniques relatives à ce genre de cécité. Trois faits semblables ont été consignés dans les *Miscellanea Academiæ naturæ curiosorum*, par Seger (Decad. I, 1672), et par Albrecht (Ibid., 1690); le troisième est rapporté par Michel Albert dans sa « Dissertatio de visus observatione a partu. »

L'amaurose éclate en général subitement ou est aperçue au sortir d'un état comateux, elle s'accompagne de photopsies très vives et pénibles, de mydriase, de céphalalgie, quelquefois de douleur dans les yeux. Le rétablissement complet de la vue a lieu de six jours à quelques semaines après les accidents. F. Weber[1], chirurgien à l'hôpital Obehow, donne la relation de quatre cas d'amaurose puerpérale qu'il considère avec la plupart des observateurs modernes comme de nature urémique. Dans deux de ces cas, l'amaurose fut précédée d'accès éclamptiques, dans un autre cas elle précéda l'éclampsie; dans le quatrième, enfin, il y eut des contractions utérines d'un caractère spastique, accompagnées de fortes congestions céphaliques, mais sans convulsions générales. Les trois femmes éclamptiques avaient de l'albuminurie et d'autres symptômes de névrite qui se produisirent peu de temps après l'accouchement. Une seule des malades de Weber était primipare. Les trois autres avaient déjà eu plusieurs enfants. Pour l'éclampsie, au contraire, la statistique donne 70 p. 100 de primipares.

Dans les trois cas où existait de l'urémie, il ne parut pas y

1. *Berl. klin. Wochenschrift*, 1873, nos 23 et 24.

avoir de liaison proportionnelle entre le degré et la durée des symptômes urémiques de l'amaurose. L'auteur est porté à admettre, avec Arlt, que l'amaurose puerpérale dépend d'une congestion aiguë des vaisseaux oculaires. Il paraît y avoir, dans les cas exceptionnels dont il s'agit, une cause intime, encore inconnue, s'exerçant sur l'innervation en général et sur les organes visuels en particulier, et produisant d'abord un excès d'irritation, puis la paralysie transitoire des nerfs optiques. Dans les quatre observations de l'auteur, des causes morales (soucis, émotions, craintes vives) ont semblé prédisposer les femmes à l'amaurose puerpérale.

Les femmes enceintes éprouvent bien souvent des phénomènes nerveux et passagers et qui peuvent se rapporter soit à des accidents hystériques, soit à des troubles d'innervation et de contraction anormale des vaisseaux cérébraux.

Ces amblyopies se présentent sous des formes très variées. La plus fréquente est celle qui est caractérisée par un scotome central. La malade voit apparaître tout d'un coup une tache plus ou moins large, tout à fait opaque sur le point de fixation, et tous les objets lui paraissent voilés, foncés ou même invisibles. Généralement, pourtant, ce scotome est à moitié transparent, au point que les malades peuvent lire et distinguer les objets même assez fins, mais avec une certaine difficulté et sous un éclairage tout particulier, ni trop brillant, ni trop assombri.

Ces scotomes durent ordinairement assez longtemps, souvent pendant deux ou trois semaines. M. Galezowski les a vus même persister pendant une certaine partie de la grossesse. « Un de mes confrères, dit-il, m'avait amené sa femme, atteinte d'un scotome partiel dans un œil, depuis plusieurs semaines, et que rien ne pouvait faire disparaître. C'était un scotome nerveux, sans aucune lésion, ni dans le nerf optique, ni dans la macula. » Une seconde variété de troubles nerveux visuels des femmes enceintes est l'amaurose complète d'un ou des deux yeux, et qui peut durer plus ou moins longtemps selon les individus. Le plus souvent, ce n'est qu'un trouble, un voile ou un nuage qui apparaît devant les yeux

et masque les objets; les malades voient suffisamment pour se conduire, mais tout travail devient impossible. Il n'y a point, dans ces cas, d'altérations dans les membranes internes de l'œil, et on ne peut expliquer ces phénomènes morbides, d'après le docteur Galezowski, que par une sorte de spasme des vaisseaux rétiniens ou des centres optiques, suivi d'anesthésie rétinienne.

Desmarres père rapporte des cas qu'il a observés dans sa clientèle et qui sont dignes d'être cités. Cet éminent ophtalmologue dit : « J'ai été quelquefois consulté par des femmes enceintes de plusieurs mois qui se plaignaient de perdre momentanément la vue d'un œil ou des deux yeux, ou qui, pendant une demi-heure, une heure et même davantage, ne voyaient que la moitié des objets qu'elles regardaient. N'ayant trouvé aucune lésion, Desmarres rapporte ce trouble à une lésion d'innervation.

Le mémoire de Lever[1] renferme une collection de faits, suivis de remarques, sur des désordres particuliers du système nerveux, observés pendant la grossesse et la parturition. Il donne quatre cas de paralysie compliquant la grossesse en un cas dans lequel il se manifesta une amaurose partielle.

Nous donnons l'observation de ce dernier cas tel qu'il a été signalé par l'auteur.

Observation XVI

Madame T..., âgée de trente-et-un ans, mariée depuis sept ans, mère de quatre enfants qu'elle a tous nourris; ses couches ont été bonnes, son lait abondant. La menstruation avait continué régulièrement pendant qu'elle nourrissait; durant ses grossesses, elle continua d'allaiter. C'était une femme d'une apparence délicate, se plaignant d'être fatiguée et épaissie; elle était sujette à des fleurs blanches abondantes

1. Lever, *Sur quelques désordres du système nerveux qui accompagnent la grossesse et la parturition.* Guy's Hospital Reports, vol. V, 3847; voy. *Annales d'oculistique*, vol. XIX, mars 1848, p. 125.

et enceinte de son cinquième enfant. Aussitôt après la dernière conception, pendant qu'elle était occupée à des travaux de couture très délicats, elle avait ressenti une sensation particulière dans les deux yeux, et elle trouva, en ouvrant fortement les paupières, qu'elle distinguait bien les contours des objets, mais que le centre en était tout à fait obscur. Ces phénomènes continuèrent à se montrer avec des rémissions légères pendant sa grossesse; ces rémissions paraissaient dépendre de l'état de l'atmosphère. Pendant les jours sombres et pluvieux, elle voyait mieux que pendant l'éclat du soleil. Les yeux étaient ternes, les pupilles larges et contractiles (mais avec lenteur) sous le stimulus de la lumière; les deux globes oculaires paraissaient avoir plus ou moins perdu de leur mobilité et étaient extraordinairement fixes, le mouvement des paupières était presque nul; ces voiles recouvraient les yeux; lorsque ceux-ci n'étaient pas recouverts, la malade y accusait des éblouissements et des élancements. Elle était pâle et très inquiète de son affection. Le pouls était petit, vif et régulier, la langue large, molle, et portant l'empreinte des dents sur les bords; ses selles assez régulières, les urines abondantes et pâles.

Le quinquina avec l'ammoniaque, la bière, le vin, etc., furent prescrits, mais avec peu de succès. La malade arriva ainsi au terme de la gestation et accoucha d'un enfant vivant après un travail facile. De grandes précautions furent prises pour prévenir l'hémorrhagie et l'allaitement fut défendu. Une semaine après l'accouchement, il y avait une amélioration notable, on rendit le quinquina avec l'ammoniaque; à la fin de la cinquième semaine la malade partit pour la campagne où elle séjourna pendant trois mois. A son retour, elle jouissait d'une vue parfaite, et se portait mieux qu'elle ne l'avait fait depuis sa première grossesse.

Le docteur Lever ajoute qu'il pourrait multiplier ces faits d'amaurose, si cela était nécessaire. Il n'a rencontré qu'un seul cas dans lequel la cécité ait persisté. Chez une même femme, ce phénomène morbide s'est présenté pendant deux grossesses successives.

Le docteur Lever termine son écrit remarquable par ces conclusions pratiques qui résultent des observations précitées.

I. — La grossesse peut être occasionnellement accompa-

gnée de chorée, de mouvements convulsifs et de paralysies diverses de différentes parties de l'économie, des extrémités et des nerfs des organes des sens. La manie accompagne parfois aussi la grossesse.

II. — Les différents symptômes de ces complications peuvent apparaître à toutes les périodes de la grossesse, et il est rare qu'un traitement rationnel laisse disparaître ces accidents avant l'accouchement.

III. — Les malades qui présentent ces complications sont, en général, des personnes d'une très grande irritabilité, chez lesquelles prédomine le tempérament nerveux et dont les forces constitutionnelles ont été affaiblies antérieurement par des causes de longue durée.

IV. — Dans le traitement de ces accidents, les moyens héroïques ne doivent pas être employés, la médication doit tendre à favoriser les sécrétions, à tenir le ventre libre; il convient d'administrer des médicaments agissant toniquement sur le système nerveux. Enfin, dans la plupart des cas, les symptômes persistent, malgré tout, aussi longtemps que la grossesse existe, et, en général, on n'est pas autorisé à provoquer un accouchement prématuré pour remédier à cet état.

Les symptômes du côté de la vision, tantôt légers, tantôt allant jusqu'à une cécité complète, sont ordinairement accompagnés d'autres accidents, tels que convulsions, œdème de la face et des membres, céphalalgie, vomissements, stupeur, etc. Les urines sont alors albumineuses et les reins sont le siège d'un travail morbide, consistant dans l'obstacle qu'y rencontre la circulation veineuse à l'état aigu et survenant brusquement pendant l'éclampsie; l'amaurose puerpérale a moins de gravité que lorsque la diminution de la vision est lente et progressive; dans ce dernier cas, elle met quelquefois plusieurs mois à se dissiper; dans le premier, la cécité peut disparaître tout à coup après la délivrance. M. Litzman rapporte un cas dans lequel, pendant neuf grossesses consécutives, l'urémie se révéla sous la forme grave de convulsions

et d'amaurose. On cite aussi une observation dans laquelle Lee[1] dut provoquer l'accouchement après lequel l'albumine des urines diminua graduellement et la vision s'améliora. L'oculiste Beer rapporte une observation d'une jeune juive qui, dans ses trois premières grossesses, et tout à leur début, perdait la vue, au point qu'au troisième ou quatrième mois elle devenait complètement aveugle. Les deux premières fois, elle récupéra la vue après l'accouchement. La troisième, elle resta tout à fait amaurotique[2].

Le docteur Fl. Churchill[3], dans son traité des maladies des femmes, sur les paralysies survenant pendant la grossesse ou après l'accouchement, donne des observations suivantes.

Observation XVII (Amaurose).

Madame T..., âgée de trente-et-un ans, peu de temps après avoir senti remuer son cinquième enfant, étant occupée à un simple travail de couture, sentit subitement une sensation singulière dans le globe de l'œil et s'aperçut en ouvrant les paupières qu'elle ne pouvait voir que les contours des objets, le centre restant dans l'ombre; ses yeux étaient obscurs, les pupilles étaient dilatées et ne se contractaient que faiblement sous l'influence de la lumière. Le globe de l'œil semblait avoir perdu sa mobilité et paraissait fixe; les paupières recouvraient presque entièrement les globes des yeux. S'ils n'étaient ainsi protégés, la malade se plaignait d'élancements et d'une sensation de brûlure. Cet état persista jusqu'à l'accouchement. Huit jours après, il y eut une amélioration qui progressa jusqu'à son retour de la campagne; au bout de trois ou quatre mois, elle voyait aussi bien qu'avant la maladie.

1. Hutchinson. Lancet, 1863, déc. 12, p. 615.

2. Leintpaden, B. II, S. 444. — Eastlake, *Obs. dans laquelle l'amaurose se produisit dans huit grossesses successives.* — Lancet, 1863, may 30, p. 605. — Lawson, *Ophth. Hosp. Rep.*, 1863-1865, vol. II, p. 65. *Observation d'un cas où l'amaurose se montra pendant les huitième, neuvième et dixième grossesses.* Lancet, 1863, june 27, p. 718.

3. *Traité pratique des maladies des femmes*, par F.-L. Churchill, 3e édit., 1881, p. 1116, 1118, 1123.

Observation XVIII (Amaurose).

Dans le courant de l'année 1853, je fus appelé à voir une dame âgée d'environ trente ans; elle était excessivement nerveuse, enceinte de huit mois et souffrait d'une amaurose complète d'un œil. La perte de la vue n'était pas complète dans l'autre œil. Elle avait eu deux attaques; mais n'ayant pas pu rencontrer son médecin ordinaire, je n'ai pu savoir de quelle nature était l'affection. Cependant, d'après l'aspect de la maladie, et d'après ce qu'elle me disait, je soupçonnai la présence de l'albumine dans les urines.

Après avoir employé les moyens ordinaires d'exploration, le médecin reconnut qu'il en était ainsi. Comme la vue s'altérait de plus en plus, on se décida à provoquer un accouchement prématuré. Les douleurs de l'enfantement commencèrent vingt-quatre heures après la rupture des eaux, et douze heures après, l'enfant naissait mort. La femme se rétablit.

Observation XIX (Amaurose).

Madame X..., âgée de vingt-six ans, éprouva les douleurs de son premier accouchement le 9 septembre 1811, et peu après elle fut prise de convulsions. Les accès étaient fréquents et violents, ils continuèrent après de longs intervalles après l'accouchement, qui fut terminé par le forceps; on lui fit une saignée abondante, on lui appliqua des vésicatoires, de la glace sur la tête, etc. Elle resta complètement insensible pendant quarante-huit heures après son accouchement; puis, peu à peu, elle se rétablit. Elle resta aveugle pendant quinze jours et commença, après ce temps, à y voir un peu, mais il s'écoula six semaines avant qu'elle pût nettement discerner les objets[1].

Dans un autre cas de convulsions rapporté par le même auteur, la vue, surtout d'un côté, resta imparfaite pendant un long temps.

1. Devees, *Compendious system of midwifery*, p. 505.

Observation XX (Amaurose).

Madame C... accouche pour la première fois sous l'influence d'impressions morales, tristes et dépressibles. Elle n'avait pas trente ans. Le travail débuta avec une convulsion, la vue et la sensibilité étaient abolies ; les pupilles étaient largement dilatées. Je fus mandé en consultation : l'orifice était largement dilaté et l'accouchement fut terminé par une application de forceps. On fit de larges émissions sanguines, on appliqua de larges vésicatoires, la convulsion cessa. La vue fut perdue pendant plusieurs jours, puis elle revint, et la malade se rétablit [1].

L'amaurose due à la grossesse peut survenir pendant tout le temps de la durée de celle-ci, mais le plus souvent pendant le travail ou après la délivrance. Elle est due parfois à l'albuminurie et présente alors tous les signes de la rétinite néphrétique, ou bien de l'urémie, et dans ce dernier cas, le sang est empoisonné par l'urée ou par le carbonate d'ammoniaque qui se produit dans les vaisseaux [2].

Observation XXI

(Amaurose survenue pendant huit grossesses successives, par M. Santesson.) — Une femme faible et délicate (épouse d'un pharmacien de Wadstena, village de la Suède) a été atteinte d'amaurose complète des deux yeux, pendant les cinq derniers mois, de huit grossesses successives et dans un laps de dix années. Après chaque délivrance elle récuperait complètement la vue; mais chaque grossesse la rendait de plus en plus faible, et elle tardait davantage à se remettre. Pour ce qui est de l'amaurose, elle mit chaque fois plus de temps à disparaître. Dans les premières grossesses, la vue se rétablissait une semaine après l'accouchement; mais lors des

1. Gröbse, *Cases in midwifery*, p. 155.
2. Braun, *On puerperal convulsion*, trad. par Duncan.

dernières délivrances il se passa un mois avant que le retour de la vision fut complet [1].

XI. — Scotomes et hémiopie

Les femmes enceintes sont souvent atteintes de symptômes nerveux, de scotomes et d'hémiopie, sans qu'on trouve la moindre lésion dans les membranes internes de l'œil. Tantôt la malade voit apparaître une mouche devant l'œil, tantôt elle se plaint de ne voir que la moitié des objets, et ces phénomènes sont accompagnés de maux de tête. Ces symptômes ne durent parfois que quelques minutes, mais parfois ils se prolongent pendant plusieurs heures et même pendant quelques jours et au delà. Généralement, ces scotomes sont de nature purement nerveuse, ils se dissipent sans laisser de trace et sans qu'on ait besoin de prescrire à la malade d'autre traitement qu'un régime tonique combiné avec un exercice modéré.

XII. — Atrophie blanche des papilles

La perte soudaine d'une grande quantité de sang, pendant l'accouchement, est reconnue comme occasionnant une perte totale ou partielle de la vue. Voici un exemple à ce sujet, et que nous devons au Dr J.-P. Atkinson, de Bampton. « En juillet 1874, j'assistai aux huitièmes couches de la femme d'un clergyman. Tout marcha bien jusqu'à l'expulsion du placenta, quand survint une terrible hémorrhagie que je parvins cependant à contenir. Je m'aperçus alors qu'elle avait perdu la vue de son œil droit. Mais la vue revint au bout de quelques heures, et la malade se rétablit. L'année dernière, en visitant quelques amis dans le Norfolk, elle eut une attaque

1. *Amaurose survenue pendant la parturition*, par le Dr Ringland. Dublin *medical Press*, february 9, 1847. *Annales d'oculistique*, loc. cit., p. 123. *Observation d'amaurose survenue pendant la parturition*. Cunier, *Annales d'oculistique*, t. XIX, p. 133.

de paralysie faciale du côté gauche. En examinant l'œil à l'ophtalmoscope, je remarquai que la rétine droite était particulièrement anémique, et elle m'assura que sa vue n'avait jamais été meilleure, de ce côté, depuis ses dernières couches. Elle est mieux maintenant, quoique souffrant toujours. »

Dans un pareil cas, nous supposons que la perte soudaine du sang contracte si vivement les vaisseaux sanguins des régions du cerveau que la circulation ne se rétablit plus dans ces vaisseaux, et qu'alors la nutrition fait défaut à cause d'une alimentation défectueuse, ou bien que la diminution soudaine de pression occasionne une lésion du tissu délicat du système nerveux central.

Par opposition aux maladies intracraniennes de l'œil qui surviennent durant la grossesse, Power pense qu'il faudrait appeler les autres « affections normales. » Ce sont des cas de perte de la vue plus ou moins complète dans lesquels nous sommes incapables de localiser la maladie et pour lesquels nous sommes obligés de chercher une explication dans les régions vagues de la théorie. Cette difficulté se produit toutes les fois que la malade se plaint de faiblesse dans la vue sans que l'ophtalmoscope parvienne à nous faire découvrir la moindre lésion. La partie affectée étant en dehors de notre portée, nous supposons qu'une partie quelconque de l'appareil optique nerveux est atteint, et nous employons ici ce terme dans son sens le plus large, et comprenant, par conséquent, le nerf optique, les lobes optiques ou corps quadrijumeaux, la partie postérieure de la couche optique, le cervelet, et, enfin, si la localisation des fonctions cérébrales est un fait et non pas une théorie, les centres de vision cérébraux, qui sont probablement situés dans les lobes occipaux des hémisphères. La découverte de l'ophtalmoscope, depuis vingt-sept ans, a permis de réduire naturellement le nombre des cas qui était compris, dans le temps, sous ce chapitre, et l'impossibilité où se trouvaient les auteurs anciens de voir au delà du cristallin rend toute conclusion impossible par rapport aux cas qu'ils citent.

Dans les cas suivants, que Power a eu à soigner, on peut

dire que quelque léger que soit le changement visible qui s'opère dans la rétine de l'œil ou des yeux, ils finiront tous par une *atrophie blanche*. L'on peut trouver des yeux absolument aveugles ou des yeux dont une partie du champ visuel est entièrement aveugle; mais Power pense qu'on ne peut que très rarement, ou presque jamais, trouver des yeux qui aient été complètement aveugles pour un temps, soit pour quelques mois, sans atrophie et sans blancheur de la papille.

Observation XXII

(27 février 1880). — Fanny O..., femme d'apparence délicate, âgée de quarante ans, affirme qu'elle voyait très bien jusqu'au 1er septembre 1879, date qui précéda de vingt-deux jours ses couches. Plusieurs semaines avant cette époque elle avait dormi mal, et durant les premiers mois de sa grossesse elle avait ressenti des douleurs continuelles pendant le jour et la nuit des semaines entières. La douleur avait cependant beaucoup diminué avant le 1er septembre, jour de l'attaque. Dans la nuit qui avait précédé ce jour, se sentant très faible, elle avait regagné son lit de bonne heure; elle se réveilla vers l'aube avec une sensation étrange dans l'œil gauche, un tremblement se produisait devant son œil et il lui semblait voir des bulles de toutes couleurs s'agitant en tous sens. Puis survint l'obscurité, et au bout de deux jours elle augmenta au point qu'elle ne pouvait plus voir; c'est seulement avec la partie supérieure de la rétine qu'en élevant les yeux elle parvenait à apercevoir des objets qui se trouvaient à ses pieds. Mais peu à peu elle perdit même ce restant de lumière et, pour quelque temps, elle resta complètement aveugle de l'œil gauche. Le 23 septembre elle accoucha d'un gros enfant. Quatorze jours après ses couches la vue revint graduellement dans l'œil gauche, mais jamais d'une façon complète. Elle pouvait tout voir à travers une sorte de vacillement, et quand elle fermait l'œil droit il lui semblait être dans une sorte de crépuscule. Cet état continua pendant dix jours, puis elle perdit complètement la vue de son œil gauche. La vue de l'œil droit était au-dessus de la moyenne de 25/20.

La tension des yeux est également normale. Un examen opthalmoscopique démontra une *atrophie blanche* complète du disque optique gauche, sans aucune autre apparence anormale. Elle me dit avoir eu quatorze enfants, dont les six

premiers étaient mort-nés. Quatre de ses enfants sont seuls vivants. Elle avait eu l'imprudence pendant sa dernière grossesse de soulever un poids.

Je m'attendais dans ce cas, dit Power, à trouver les signes d'un *décollement* passé ou présent de la rétine, ou d'une hémorrhagie, mais l'examen ophtalmoscopique révéla seulement une *simple atrophie blanche* dont la cause est difficile à fixer. Les nombreuses morts de ses enfants semblent indiquer une maladie sympathique, mais Power n'a pu obtenir aucun indice d'une attaque de ce genre. Les artères et les veines étaient trop nombreuses et trop pleines pour permettre de supposer l'existence d'une embolie. Etait-ce un cas d'embolie d'un des vaisseaux des corpuscules quadrijumeaux, ou y avait-il quelque lésion du centre visuel cérébral? Le retour de la vue pour un court espace de temps, quoique affaiblie, est un des caractères remarquables de ce cas.

Voici un cas semblable que nous devons à M. Cooper :

Observation XXIII

J. A..., une femme d'apparence robuste, blanche de peau, aux cheveux châtains, le visage marqué de la petite vérole, fut admise à Saint-Barthélemy, se plaignant d'une perte de vue de l'œil droit survenue assez rapidement dans l'espace de deux mois. Elle avait mis au monde, un an auparavant, un enfant mort-né et est grosse de six mois. Deux mois auparavant elle avait eu de violents maux de tête qui se portaient surtout du côté de la tempe droite. Peu à peu ses deux yeux s'obscurcirent, et finalement devinrent aveugles; peu après, la vue revint dans l'œil gauche. Sa vie avait été régulière, mais elle avait été pauvrement nourrie et avait été habituée à prendre de grandes quantités de thé. En examinant les yeux, je pus constater que la vue de l'œil droit était perdue; la cornée était claire, l'iris fonctionnait difficilement. Le disque bien défini, plus pâle que celui de l'œil gauche subissant probablement l'*atrophie blanche;* la moitié externe plus blanche que la moitié interne. La blancheur n'est pas assez avancée pour être remarquée, mais est perceptible quand on examine les deux disques à la suite l'un de l'autre.

Les artères sont peu nombreuses et petites. Il y a peu de segment sur la partie interne. Tension normale; œil gauche : cornée claire, iris fonctionnant bien; le disque plus rose que celui de l'œil droit. Tension normale. V. 20/70, ne pouvant s'améliorer au moyen des lunettes. Dans une bonne lumière la malade peut lire 1 1/2 Snellen.

La nature de cette atrophie n'a pu être encore déterminée; mais, si on en juge par les symptômes de l'affection, elle doit être consécutive à une apoplexie des tubercules quadrijumaux ou de toute autre partie des centres optiques.

Pendant la période éclamptique de la fièvre puerpérale, on voit quelquefois apparaître des accidents cérébraux plus ou moins graves : les accidents n'ont-pas toujours la même gravité; les uns sont passagers et guérissent sans laisser des traces de leur existence; d'autres, au contraire, affectent, dès leur origine, une intensité telle qu'ils entraînent à leur suite la perte d'un organe, d'une fonction ou d'un sens, et, en particulier, de la vue.

M. Galezowski dit que lorsqu'on examine ces malades au début de l'affection, au moment où l'accident a lieu, on ne trouve aucune lésion, la papille présente une teinte rosée comme dans l'état physiologique. Mais la vision se perd d'une manière très brusque, et, souvent, au bout de huit ou dix jours, cette amblyopie devient définitive, et c'est alors qu'on reconnaît que, de jour en jour, la papille s'atrophie et prend l'aspect d'une atrophie progressive de la papille.

M. Galezowski soignait, il y a quelques années, une Américaine, âgée de trente ans, qui présentait cette atrophie survenue pendant ses couches; l'affection resta stationnaire, la malade pouvait lire les caractères numéro 10 de l'échelle typographique, elle ne distinguait pas les couleurs, son champ visuel et périphérique était intact. Mais l'examen des urines lui a permis de constater la présence du sucre en assez grande quantité. Il est donc très probable que c'est la glycosurie qui était une cause prédisposante de l'apoplexie cérébrale; l'accouchement n'était, au contraire, qu'une cause occasionnelle. Pendant plus d'un an, M. Galezowski observait la malade, et

il a pu se convaincre que la maladie était complètement arrêtée.

XIII. — AFFECTIONS DES VOIES LACRYMALES

La grossesse peut exercer une certaine influence pour oblitérer les canalicules lacrymaux, le sac lacrymal ou le canal nasal; mais lorsqu'une de ces conditions existe, l'inflammation peut se développer dans le sac et produire nne dacryocystite suppurée. Henry Power attribue ces faits à la débilité générale des malades, au manque d'exercice, à la constipation dont se plaignent un certain nombre de femmes et peut-être aussi à ce qu'elles restent renfermées pendant plusieurs jours dans les salles d'hôpital, dans des chambres mal ventilées où les malades sont exposés au froid. Il faut avouer cependant qu'aucun auteur n'a encore signalé comme cause de la dacryocystite, l'affaiblissement général du malade, sauf dans les cas où une cachexie quelconque porte directement son action sur l'enveloppe osseuse ou les parties molles des voies lacrymales. Il serait difficile de trouver la raison de la fréquence très grande des affections des voies lacrymales se développant, soit pendant, soit après l'accouchement. Le larmoiement simple est la forme la plus fréquente que l'on rencontre chez les femmes après la délivrance. Nous en avons rencontré un très grand nombre dans les différentes cliniques.

Le larmoiement se déclare ordinairement chez ces malades d'une manière instantanée et sans être précédé d'aucun signe précurseur.

M. Galezowski explique son apparition par des contractions très violentes et prolongées des muscles lacrymaux, pendant les efforts que font les femmes au moment de la délivrance. C'est ordinairement, dit cet auteur, trois ou quatre jours après l'accouchement que la femme se plaint de larmoiement, mais nous avons eu l'occasion, examinant surtout les femmes enceintes dans les cliniques d'accouchement, de le constater même pendant la grossesse; peu à peu il devient plus intense

et se transforme en une dacryocystite si l'on n'intervient pas à temps pour rétablir les fonctions physiologiques de ces organes. On l'observe plus fréquemment sur l'œil gauche seul.

Le traitement ne diffère en rien du traitement ordinaire, au début des cataplasmes et des sangsues comme traitement local et des purgatifs à l'intérieur; à un degré plus avancé, on ouvre l'abcés; on fait le cathétérisme après avoir débridé les canalicules lacrymaux d'après le procédé de Bowman.

Le fait suivant est un exemple choisi parmi un assez grand nombre de cas que nous avons observés et que nous devons à Power.

Observation XXIV

Mme F...,âgée de trente ans,est mariée depuis dix ans, elle a eu cinq enfants âgés actuellement de huit ans,six ans,quatre ans, deux ans et huit semaines; elle a toujours eu du larmoiement de l'œil gauche et elle est soignée depuis plusieurs années pour de l'hypermétropie; c'est une femme pâle, petite; son pouls est fréquent et faible, elle a des tubercules dans les poumons, elle a été très fatiguée après sa dernière grossesse; elle nourrit son enfant.

Son œil gauche a commencé à rendre du pus quinze jours après son accouchement; le lendemain d'un jour où elle était sortie pour faire une petite course, l'inflammation augmenta et un gros abcès se forma dans l'angle interne de l'œil gauche; la nuit elle ne put dormir à cause de la douleur, tout le côté correspondant de la face devint emflammé et comme érysipélateux, l'abcès s'ouvrit au bout de trois semaines. Cette femme est actuellement très pâle et faible, elle passe ses nuits sans sommeil et elle n'a eu que trop peu de lait pour son enfant; on lui a donné de la quinine et un peu de vin, mais on n'a rien fait pour son œil. Après la cessation de l'état aigu, on se contente de lui dire qu'il faudrait plus tard lui débrider son canalicule lacrymal.

Nota. — M. le Dr Charpentier signale dans son *Traité d'accouchement*, qui vient de paraître (p. 772), la myopie et l'exophtalmie chez la femme enceinte; nous regrettons de n'avoir pu trouver des cas semblables.

Voici maintenant quelques observations portant sur divers points :

OBSERVATION XXV (observation recueillie dans le service de M. le professeur Panas, par M. le Dr Bellouard, chef de clinique).

Apoplexies gravidiques de la rétine droite.

Madame P.., trente ans, bonne santé et bonne vue. La malade est actuellement au septième mois de sa septième grossesse. La première grossesse s'est terminée à la sixième semaine par une fausse couche; tous les autres accouchements se sont faits naturellement et à terme, sauf le dernier enfant; tous les autres ont eu des méningites; deux petites filles ont succombé à l'âge de sept et huit mois. Le plus jeune enfant, qui n'a pas eu de méningite, est affecté d'une otite purulente des deux côtés, plus prononcée à droite et consécutive à une rougeole. La malade a nourri au sein tous ses enfants. Le premier mois de la grossesse actuelle eût été bon, sauf des migraines auxquelles elle est sujette de tout temps.

7 décembre 1881. — Il y a six semaines aujourd'hui, la malade s'est aperçue d'un trouble de la vue ; sans avoir souffert, sans avoir eu aucun accident, elle s'est réveillée constatant l'existence d'un grand scotome dans le champ visuel droit, elle le compare à une grosse boule qui occuperait un espace étendu. Immédiatement, elle a été consulter M. de Wecker, qui lui a conseillé des injections hypodermiques de pilocarpine. On lui en a fait sept (pendant sept jours consécutifs). Le septième jour, la malade a eu des faiblesses et des indispositions qu'elle n'avait jamais éprouvées dans les précédentes grossesses. Alors elle a cessé les injections de pilocarpine, et elle est venue à la consultation externe.

J'ai constaté (le mercredi 16 novembre 1881) une grande tache apoplectique occupant le fond de l'œil droit. L'examen a été fait la première fois le 19 novembre.

Œil gauche normal.

Œil droit vision 6/36 = 1/6.

L'œil droit présente un scotome dans la région nasale du champ visuel, immédiatement en dedans de la tache jaune, compris dans le cadran interne inférieur et les deux tiers du cadran supéro-interne, jusqu'au 35e degré. Le champ visuel est rétréci, surtout dans les régions frontales et temporales.

L'examen des urines n'a rien démontré qu'un petit nuage, par la chaleur, et immédiatement dissipé par une goutte d'acide nitrique.

6 décembre. — La malade est revenue plus d'une fois depuis la dernière date; ses urines ont été examinées avec le même soin, et on n'y a rien trouvé. Elle a été bien portante, sauf une syncope qui a eu lieu le 20 novembre. Cette perte de connaissance a été d'une très courte durée (cinq minutes). L'examen ophtalmoscopique, qui précédemment avait fait voir que la tache apoplectique s'était encore étendue et avait gagné presque le bord de la papille, démontre aujourd'hui un éclaircissement de la teinte de la tache apoplectique, surtout aux bords; mais, en revanche, il y a eu en plus, aujourd'hui, une hémorrhagie dans le corps vitré, au pôle postérieur, au-dessus et en dehors de la pupille. L'amas du sang, semblable dans les mouvements de l'œil, a été fourni par la grosse veine supéro-externe de la rétine.

La lésion de l'œil droit a fait des progrès, l'acuité visuelle est tombée à 1/18 et seulement dans le côté temporal du champ visuel; la partie nasale complètement aveugle. — L'œil gauche ne présente plus aujourd'hui qu'une acuité de 1/4; cependant, à l'examen ophtalmoscopique, on ne retrouve aucune lésion, si ce n'est une augmentation des calibres des veines et un rétrécissement assez marqué des calibres des artères.

O. D. La tache apoplectique primitive occupe largement les deux quinzièmes du fond de l'œil, et autour de cette grande tache, 4 ou 5 petites taches, surtout à la partie inféro-interne.

Relativement au calibre des veines, qui est très gros, celui des artères est très mince. De plus, les veines ont perdu leur double contour, et la circulation s'y fait par un mouvement ondulatoire comme s'il y avait une gêne considérable au cours du sang. Il est probable qu'il y a là une thrombose.

Les milieux de l'œil droit offrent une diminution appréciable de transparence qui n'existe pas ces jours-ci.

La vue naturellement se trouble plus encore depuis ce matin (6 décembre), car c'est aujourd'hui que la malade a constaté le nouveau scrotome, qui est la conséquence de l'hémorragie dans le corps vitré.

L'œil gauche offre aussi un léger trouble, mais rien de réellement caractérisé, les veines seulement paraissent un peu grosses.

Ces apoplexies de la rétine sont produites sans lésions des

parois vasculaires. Pas d'albumine dans les urines. Rien à signaler du côté du cœur. Nous pensons donc que ce trouble circulatoire est occasionné sous l'influence de la grossesse.

Observation XXVI (Galezowski).

Décollement de la rétine.

Mme D..., âgée de vingt-trois ans, demeurant à Paris, avait accouché pour la deuxième fois au mois de novembre 1874, très régulièrement et sans grande souffrance. Elle a eu une grande perte de sang pendant deux heures, ce qui l'avait beaucoup affaiblie. Elle s'est levée au bout de dix jours. Abcès du sein rouge qu'on a dû ouvrir. En même temps, elle a été prise de douleurs de tête du côté gauche, sifflement dans l'oreille gauche et des mouches et voile devant le même œil, qui était rouge. La vue baissait de jour en jour, et au bout d'un mois elle ne voyait plus.

Aujourd'hui, 1er mai, elle aperçoit à peine la lumière du côté gauche. La rétine est soulevée dans toute son étendue, mais elle n'est flottante que peu à la périphérie, où elle forme des plis blancs; la rétine légèrement infiltrée. Du côté externe, il y a une large déchirure de la choroïde, la sclérotique est dénudée. Partout à la périphérie on voit des taches pigmentaires et des exsudations de la choroïde.

M. Galezowski a eu l'occasion d'observer plusieurs fois cette affection sous l'influence de la grossesse, mais chez des malades fortement myopes.

Observation XXVII (recueillie à la clinique de M. le Dr A. Chevallereau).

Atrophie de la choroïde.

Mme C..., quarante-huit ans, réglée à quinze ans, mariée à dix-huit ans, premier enfant à dix-neuf ans, dix enfants. Après une fausse couche à vingt-quatre ans, lorsque la malade a voulu se relever, elle éprouva des brouillards devant les yeux, qui ont duré un an le soir seulement.

Au huitième enfant, vue très bonne pendant la grossesse,

engourdissement des membres droits et paralysie passagère de la moitié de la face. Six semaines après cet accouchement dans le corps vitré, une suffusion péripapillaire peu prononcée, un engorgement des veines; la papille est blanchâtre et un peu excavée, tous les symptômes, enfin, caractériques d'une atrophie du nerf optique.

Soumise à l'électricité, la malade continue ce traitement pendant quarante jours. Une amélioration notable s'ensuivit, et depuis le mois de février 1876 nous la perdîmes complètement de vue.

« Quoique nous n'ayons pas eu sous nos yeux cette femme depuis le commencement de la maladie, et que nous n'ayons pu, par conséquent, en suivre les diverses phases, cependant, en présence des faits rapportés par elle et en présence aussi de ceux que nous avons pu constater, nous n'hésitons pas à penser que nous avons eu affaire à un cas d'albuminurie développée dans le cours de la grossesse. »

Observation XXIX (Oxley).

Albuminurie avec rétine pendant la première grossesse. — Apoplexie pendant la deuxième.

Primipare au septième mois, cécité soudaine, albuminurie, douleur vive au rein gauche. Le cosma survient sans convulsions, disparaît par l'huile de croton. Accouche d'un enfant mort-né à huit mois; guérit. Hémorrhagie au dixième jour. Douze mois après, vue rétablie. Névro-rétinite de Bright, taches blanches, taches hémorrhagiques. Un an et demi après, deuxième grossesse, vertiges, bouche déviée, hémiplégie droite, yeux à gauche, coma incomplet, pouls dur. Accouchement au forceps d'un enfant vivant. Quatre jours après, la connaissance revient un peu, mais l'intelligence est lente. La paralysie dura plusieurs mois.

Observation XXX (Chronis).

Joséphine O..., employée de commerce, âgée de trente-neuf ans, multipare; au sixième mois, vomissements bilieux tous les matins, étourdissements passagers, paresse de la mémoire. Au septième mois, céphalalgie frontale intense, bourdonnements d'oreilles.

A huit mois, éblouissement subit, perte de connaissance et chute, éclampsie. Vomissements, albumine, aucun œdème. Enfant vivant, 4 grammes d'albumine pour 150 grammes (elle nourrissait), violents maux de tête; la malade a commencé à voir des brouillards très épais dès qu'elle quittait le lit le matin; vers une heure de l'après-midi, la vue revenait, puis la vue revenait de plus en plus tard, vers deux heures, puis vers trois heures, etc., enfin au bout de trois ans la malade est devenue complètement aveugle.

Nombreuses taies périphériques; sclérose du cristallin.

Nystagmus très prononcé, myopie forte, nombreuses taches de choroïdite aréolaire disséminées, atrophie des deux papilles.

OBSERVATION XXVIII (recueillie à la clinique de M. Galezowski, par M. le Dr Chronis).

Rétinite albuminurique.

Mme D..., âgée de trente-deux ans, se présente à la consultation de la rue Dauphine au mois de décembre 1873. Pas d'antécédents. La malade raconte qu'elle devint enceinte pour la première fois au mois de janvier 1878. Vers le sixième mois de sa grossesse, elle a remarqué que ses jambes avaient subitement enflé; pas d'œdème de la face ni d'autres parties du corps. Quinze jours après, trouble de la vue qui augmente à un tel point qu'au bout de deux semaines il était impossible à la malade de se conduire sans le secours d'un aide; au mois de juillet 1875, elle entra alors à l'hôpital Lariboisière, dans le service de M. Panas.

Trois jours après son entrée à l'hôpital, elle fit une chute et accoucha prématurément (vers le septième mois). La vue revint progressivement, la malade fut forcée de garder le lit pendant trois semaines, par suite d'une hémorrhagie utérine abondante; après ce laps de temps, elle passa dans le service des maladies des yeux, où on constata la présence de l'albumine dans les urines. Le traitement suivant fut institué : instillation d'atropine, iodure de potassium, régime lacté. Malgré le traitement, son état pertista. L'électricité employée durant deux mois sous les régions temporales ne produisit aucune amélioration. Envoyée au Vésinet, elle y resta un mois dans les mêmes conditions de santé. Nous constatons une faiblesse

générale, pas d'œdème, pas d'albumine dans les urines, des troubles de la vue.

Œil droit, S = 1/10; Œil gauche, S = 1/5.

L'examen ophtalmoscopique dévoile de légers flocons d'urine. Céphalalgie. Des sangsues font diminuer l'albumine de 2 grammes. La céphalalgie disparaît, mais le trouble de la vue est très intense. A ce moment on constate la mort du fœtus. Augmentation du trouble de la vue, diminution de l'albumine (léger nuage) qui augmente trois jours après.

La céphalalgie revient, puis disparaît.

Montée du lait, céphalalgie; treize jours après, accouchement d'un enfant mort et macéré. Vue presque nulle, douleur d'yeux avec élancement, moins d'albumine. Perception imparfaite des couleurs, anémie légère de la rétine et de la papille, pas d'infiltration; taches hémorrhagiques disséminées et taches blanchâtres sur la rétine, celles-ci grandes, rondes ou ovales, ou petites en éventail. Pas d'influence favorable produite par l'accouchement. « C'est donc une forme grave de la rétinite albuminurique symptomatique de la grossesse. » Ces lésions la rapprochent de la maladie de Bright.

Observation XXXI (recueillie à la clinique de M. le Dr Chevalereau).

Atrophie de la choroïde.

Mme B..., âgée de vingt-quatre ans, jouit d'une santé générale assez bonne et ne présente les attributs d'aucune diathèse. Avant son mariage, sa vue, dit-elle, était assez courte, mais très bonne.

Réglée à onze ans et demi, elle s'est mariée à dix-huit ans et demi.

Première fausse couche de six mois, à dix-neuf ans; deuxième fausse couche de sept mois, à vingt ans; troisième fausse couche de huit mois, à vingt et un ans. A vingt-deux ans accouchement à terme d'une fille, morte il y a trois mois, de méningite.

Le trouble de l'œil droit a commencé, dit-elle, lors de sa première grossesse, la marche devint plus rapide pendant la seconde grossesse. Enfin, durant la dernière, l'œil a achevé de se perdre. Vive émotion, il y a quinze mois (incendie), après laquelle l'œil est devenu enflé et douloureux, rouge et complètement aveugle.

Actuellement ses yeux présentent l'état suivant :

Œil droit : cataracte capsulaire, synéchie postéro-supérieure, œil inéclairable.

Œil gauche : myopie, scléro-choroïdite postérieure, taches noires de choroïde limitées à la partie supérieure et à la partie inférieure de la membrane; il en existe très peu en dehors et en dedans.

Conclusion.

La grossesse peut manifester son influence sur la plupart des membranes constituantes de l'œil, influence quelquefois légère et peu durable, mais qui d'autre part peut amener la perte complète des organes atteints.

La conjonctive peut être le siège d'une inflammation simple ou d'ecchymoses; d'autre part elle participe à l'inflammation des parties externes de l'œil sans que jamais toutefois ses lésions puissent prendre une place prépondérante.

La cornée est parfois le siège d'ulcération avec hypopyon simulant celles que l'on rencontre souvent dans les états cachectiques, et, comme celle-ci, pouvant se terminer par la perforation de la cornée et la perte de l'œil.

L'iris s'enflamme parfois, mais sans provoquer en général des troubles graves dans son voisinage, sauf dans le cas où l'inflammation se propage du côté de la choroïde.

L'asténopie accommodative, commune chez les femmes hypermétropes, paraît due à l'affaiblissement musculaire qui porte en particulier sur le muscle ciliaire.

La cataracte peut être due à l'état cachectique de certaines femmes; dans d'autres cas, on peut l'attribuer aux pertes abondantes qui surviennent après l'accouchement.

L'irido-choroïdite puerpérale est généralement suppurée; dans ce cas, elle amène la panophtalmie, et à la suite, la perte totale de l'œil lésé.

Le glaucome hémorrhagique, dont nous rapportons deux observations, est dû à la haute tension qui existe dans le système artériel.

La rétinite albuminurique offre un mécanisme bien connu et nous n'avons pas cru devoir rapporter en détail les théories qui cherchent à expliquer la production de l'albuminurie chez les femmes enceintes.

La rétine peut également être le siège de suffusions hémorrhagiques sans que l'examen souvent répété des urines permette de rapporter ces lésions à l'albuminurie.

Les embolies rétiniennes et les anévrysmes miliaires de la rétine paraissent dus à l'augmentation de la tension artérielle.

Le décollement de la rétine est souvent le terme final des lésions déjà existantes dans cette membrane ou dans les parties voisines; la rétinite albuminurique peut en être la cause.

L'hémiopie et les scotomes, lorsqu'il n'y a pas de lésions opthalmoscopiques qui puissent expliquer la présence de ces derniers, doivent être rattachés à des lésions encéphaliques ou au simple trouble du système nerveux cérébral.

La névrite optique et l'atrophie papillaire qui en est souvent la conséquence trouvent leur explication dans les congestions si communes chez les femmes enceintes.

Dans certains cas enfin, les malades ont présenté une amaurose plus ou moins complète, alors que l'examen ophtalmoscopique ne décélait aucune lésion.

Il est plus difficile de donner une théorie plausible de la fréquence des affections des voies lacrymales pendant la grossesse et l'accouchement, et nous nous bornons à signaler l'opinion de divers auteurs, opinion qui ne peut s'appliquer qu'à un petit nombre de cas tout particulier.

Le pronostic de ces diverses lésions est variable, quelques-unes se terminent avec la grossesse ou l'état puerpéral, d'autres, au contraire, entraînent la perte irrémédiable de la vue.

Le traitement ne comporte aucune indication particulière, et si ces affections persistent après la cessation de l'état puerpéral, elles sont justiciables du même traitement que celles dues à toute autre cause.

Pour terminer ce travail, nous trouvons utile d'y joindre un index bibliographique des travaux publiés dans ces derniers temps sur le sujet qui nous occupe.

MACKENZIE. — T. II, p. 94.

HENRI POWER. — *The Diseases of the eye occurring in connexion with pregnancy*. London, *The Lancet*, may 8, 1880.

WINCKEL. — *Berichte und Studien aus dem könig. sächs. Entbindungs-Institut in Dresden*, 1876, B. II, p. 15.

HIRCHSBERG. — *Archives d'ophtalmologie*. Paris, t. I, 1880.

LEVER. — *Guy's Hospital Reports*, vol. V, 1847. *Sur quelques désordres du système nerveux qui accompagnent la grossesse et la parturition. Annales d'oculistique*, t. XIX, p. 125.

DESMARRES. — *Traité des maladies des yeux*, t. III, p. 501-503. *Maladies de la rétine observées pendant la grossesse et la parturition.*

MACNAMARA. — *Rétine albuminurique de la grossesse*, etc. *The Lancet*, vol. XI, 1858.

CHRONIS. — *Des affections oculaires consécutives à l'albuminurie pendant la grossesse. Recueil d'ophtalmologie*, 2e série, 1876.

GALEZOWSKI. — *Sur les altérations oculaires des femmes enceintes*, 2e série, juillet et octobre 1874. — *Traité iconographique d'ophtalmoscopie*, 1876, p. 183. *Des troubles visuels pendant la grossesse et la parturition.*

CAZEUX. — *Traité de l'art des accouchements*, 5e édition, p. 313. — *Archives de tocologie*, janvier et février 1876.

BICHLER. — *Amaurose intermittente, suite d'hémorrhagie occasionnée par l'avortement*. Obs., *Annales d'oculistique*, t. I, p. 61.

CUNIER. — *Amaurose pendant la parturition*, t. XIX, p. 133.

SAUTISSON. — *Amaurose pendant huit grossesses successives. Annales d'oculistique*, t. XX, p. 122.

F. WEBER. — *Berlin. klin. Wochenschrift*, 1873, nos 23 et 24.

LEE. — *Medico-chirurgical Transactions*, vol. XXVIII, p. 347. London, 1845. *Ibid.*, p. 349. *Ibid.*, vol. XV, p. 370, par M'Whinnie. *Ibid.*, vol. III, p. 360. London 1833.

GREEVES. — *Medical and surgical Journal*, vol. III, p. 360. London, 1833, par Moser.

LEE. — Hutchinson. *Lancet*, 1863, déc. 12, p. 615.

BEER. — Leintfuden, B. II, S. 444. *Eastiake, observation dans laquelle l'amaurose se produit dans huit grossesses successives*. Lancet, 1863, may 30, p. 605.

LAWSON. — *Opht. Hosp. Rep.*, 1863-1865, vol. II, p. 65, *observation d'un cas où l'amaurose se montra pendant les huitième, neuvième et dixième grossesses.* Lancet, 1863, june 27, p. 718.
CHURCHILK. — *Traité pratique des maladies des femmes*, 3e édition, 1881, p. 1116, 1118, 1123.
DEWEES. — *Compendious system of midwifery*, p. 505.
GRASSE. — *Cases in midwifery*, p. 155.
BRAUN. — *On puerperal conval.*, trad. par Duncan.
KLEIN. — *Lehrbuch der Augenheilkunde für prakt. Aerzte.*
RINGLAD. — *Dublin medical Press*, february 9, 1847. *Annales d'oculistique*, loc. cit., p. 123.
BEER. — *Lehre von den Augenkrankheiten*, Bd II, S. 572, 575.
DEMOURS. — *Traité des maladies des yeux*, vol. I, p. 380.
PAUTON'S. — *Inaugural Essay on uterine phlebitis.* Glasgow, 1840.
AMMON'S. — *Monatsschrift*, vol. III, p. 216. Leipzig, par Weir. Monthly *Journal of medical science*, sept. 1847, p. 209.
MOHAMED. — *Actes de la Société royale de médecine et de chirurgie de Londres*, séance du 14 avril 1874.
POUSSON (Alf.). — *Du rôle des organismes inférieurs dans la pathogénie de la choroïdite purulente des femmes en couches. Archives d'ophtalmologie*, t. I, n° 2, 1881.
PETER. — *Leçons de clinique médicale*, 3e édition, t. II, p. 670, 674.
CHARPENTIER. — *Traité pratique des accouchements*, t. I, p. 771.
PRINCE. — *De la rétinite albuminurique* (*thèse de Paris*, 1867).
MASSALOUP. — *De l'amaurose comme symptôme de l'albuminurie.*
VON GRÆFE. — *Leçons sur la rétinite albuminurique* (*Annales d'oculistique*, 1864, t. LI, p. 120.
HAMON. — *Note sur les altérations de la vision, liées à l'albuminurie* (*Union médicale*, 1860, p. 422).
CHARCOT. — *De l'amblyopie et de l'amaurose albuminurique : anatomie et physiologie pathologique* (*Gazette hebdomadaire*, 1858, p. 150).
BOUCHARDAT. — *De l'affaissement de la vue accompagnant les maladies qui ont pour symptôme une modification anomale de la composition de l'urine* (*Annuaire de thérapeutique, matière médicale*, p. 298).
DUMAS (Léon). — *De l'albuminarie chez la femme enceinte* (*thèse d'agrégation*, Paris, 1880).
METAXAS. — *Des troubles oculaires dans la grossesse et l'accouchement, Thèse de Paris*, 1883.

Dr THÉMISTOCLE METAXAS.

DES DIFFÉRENTES VARIÉTÉS

DES DÉCOLLEMENTS DE LA RÉTINE ET DE LEUR TRAITEMENT

Par le docteur Galezowski.

Les études anatomo-pathologiques du décollement rétinien se sont multipliées dans ces derniers temps, et on cherche non sans raison, à découvrir la cause réelle de cette terrible maladie, contre laquelle on n'a pas su jusqu'à présent découvrir aucun moyen efficace de guérison.

Iwanoff a démontré que le décollement du corps vitré précède régulièrement celui de la rétine et une augmentation de la masse de l'exsudat sous-rétinien liquide devait repousser le corps vitré en avant et décoller la rétine.

Leber au contraire cherche à démontrer, dans un travail qu'il vient de lire au congrès d'Heidelberg, que les perforations spontanées de la rétine décollée sont en rapport nécessaire avec la genèse même du décollement rétinien. Il les a observées quatorze fois sur vingt-sept cas et il croit que dans les autres cas cette déchirure devait exister, mais il y avait des grandes difficultés pour la constater avec l'opthalmoscope. L'apparition d'un décollement rétinien s'explique, selon l'auteur, par une perforation qui facilite la sortie du transudat du corps vitré sous la rétine, de sorte qu'il s'agit d'un simple changement de lieu. Le décollement et la déchirure s'opèrent sous l'influence d'une traction en dedans, car d'après ses observations anatomiques, il existe dans la partie antérieure du corps vitré une constitution finement fibrillaire; de plus, il y a adhérence du corps vitré épaissi à la face interne de la rétine, formation des plis attirés par des faisceaux de fibrilles du corps vitré; soudure de ces plis par un tissu de néoformation, hypertrophie et prolifération du tissu conjonctif de la rétine avec pigmentation hématogène.

Absence d'exsudations plastiques ni d'épaississement à la face interne du corps ciliaire et de la choroïde, qui sont simplement infiltrés des cellules lymhpoïdes.

Le professeur Rava explique d'une manière toute différente le mécanisme du décollement rétinien. Il fait une hypothèse, que dans un allongement partiel de la choroïde, il se produit une distention plus ou moins grande de la couche élastique de la choroïde ainsi que de son épithélium héxagonal. La sclérotique subit aussi une distension et un amincissement dans la partie correspondante du globe. Cet amincissement des membranes favoriserait, selon lui, la filtration de la lymphe contenue dans les espaces lymphatiques périchoroïdien et susvaginal (espaces de Schwalbe) pour faciliter leur accumulation entre la choroïde et la rétine.

Mais cette hypothèse, si elle pouvait expliquer jusqu'à un certain point le décollement spontané des myopes, serait tout à fait insuffisante pour faire comprendre la production de décollements accidentels, traumatiques par exemple, si on n'admettait pas cet autre facteur : ramollissement préalable du corps vitré et altération concomitante des vaisseaux sécréteurs de l'œil.

Boucheron, dans sa récente communication faite au Congrès de Rouen, introduit dans la pathogénie de la rétine les idées récemment émises par les physiologistes sur le rôle et le mode de sécrétion des liquides intra-oculaires. L'épithélium choroïdien est pour lui le tissu secrétant, qui, en augmentant en quantité, donne lieu à un décollement rétinien. La cause générale de cet exsudat est l'uricémie et le rhumatisme. D'où il conclut, qu'il faut chercher à provoquer l'excrétion de l'acide urique par la salivation pilocarpinique.

Dans un travail que j'ai publié, en 1873, sur le décollement rétinien, j'ai cherché à démontrer que le décollement de la rétine n'est point une affection idiopathique, propre à la rétine, mais qu'elle est le résultat d'une choroïdite séreuse.

Dans mes travaux précédents, j'ai insisté sur ce fait, que le décollement ne peut avoir lieu que lorsque les deux conditions suivantes se trouvent réunies dans un œil :

1° Il faut que le corps vitré soit liquéfié et ramolli.

2° Il doit se développer dans le segment antérieur de la choroïde, et notamment dans le cercle ciliaire, une choroïdite séreuse, partielle, circonscrite.

Ces deux conditions se trouvent réunies dans les yeux myopes, beaucoup plus fréquemment que dans les yeux hypométropes ou emmétropes, ce qui explique une très grande fréquence de décollements rétiniens chez les myopes, tandis que ces accidents sont excessivement rares dans d'autres yeux.

Le tableau statistique que nous rapportons à la fin de ce travail montre, en effet, d'une manière très concluante la grande fréquence de décollement chez les myopes.

I. — La liquéfaction du corps vitré est indispensable pour qu'un décollement de la rétine ait lieu

Depuis longtemps j'avais déjà remarqué que le corps vitré est très liquide et présente souvent une consistance aqueuse et cette liquéfaction ne s'étend pas généralement à tout le corps hyaloïdien, mais elle s'observe surtout limitée, tantôt au secteur inféro-externe, ou supéro-externe, tantôt à toute la moitié externe de la choroïde et, dans quelques cas, elle occupe les points isolés du corps vitré.

Le segment postérieur, voisin de la pupille et de la macula, subit très souvent un ramollissement marqué dans les yeux myopes, et ce ramollissement ou liquéfaction du corps hyaloïdien, favorise d'une manière très sensible la production des flocons par la rupture des vaisseaux rétiniens ou choroïdiens. Rien n'est plus facile, en effet, que de comprendre le mécanisme de ces flocons, dans ces conditions spéciales. Lorsque le corps vitré est liquéfié, aqueux, et qu'il se produit une rupture d'un vaisseau à la surface de la rétine, le sang extravasé se porte dans le corps vitré et se précipite là, sous forme de flocons. Si le corps vitré était au contraire dur, consistant à l'endroit de l'épanchement sanguin, ce dernier n'aurait pas

pu pénétrer dans le corps hyaloïdien, mais il aurait dû s'étaler sur place et s'y résorber ensuite. Telle est incontestablement la raison qui explique la formation si fréquente des flocons du corps vitré, que l'on observe dans les yeux myopes et qui ne se produisent que très rarement et dans des conditions toutes exceptionnelles chez les hypermétropes ou emmétropes.

Un large épanchement sanguin venant de la choroïde, peut en déchirant la rétine se reporter dans le corps vitré et donner lieu à des flocons fibrineux, qui, plus tard, deviennent des néo-membranes.

Un épanchement séreux, venant de la choroïde, pourrait s'infiltrer dans la rétine, soulever cette dernière, et faire apparaître une sorte de suffusion rétinienne, avec un soulèvement, sans qu'il y ait un décollement, car, le corps vitré n'a pas été liquéfié préalablement. Ce n'est que plus tard, lorsque le corps vitré aura subi des modifications capables de désagréger ses éléments et de diminuer sa consistance, en le rendant liquide et aqueux, que sa partie suffusionnée et infiltrée de la rétine, n'étant plus soutenue par un corps solide, se décollera et deviendra flottante.

J'ai rapporté des observations de ce genre dans mon atlas d'ophtalmoscopie, ainsi que mon travail sur le décollement de la rétine [1]. J'en ai rencontré, depuis, des faits tout à fait identiques, et il reste pour moi aujourd'hui un fait bien établi, c'est qu'un décollement de la rétine ne peut avoir lieu, tant que le corps vitré n'est pas liquéfié dans la partie correspondante à l'épanchement sous-rétinien.

C'est ainsi qu'on peut aussi se rendre compte pourquoi le décollement de la rétine n'accompagne pas toujours le mélanosarcomé choroïdien. Généralement au début de la maladie, la nutrition du corps vitré n'est nullement altérée, et la rétine reste à sa place malgré la sécrétion du liquide sous-rétinien; mais plus tard, quand sous l'influence de l'altération progres-

1. Galezowski, *Traité iconographique d'ophtalmoscopie* et *Journal d'ophtalmologie*, Paris, 1872, p. 596.

sive du cercle ciliaire le corps vitré se liquéfie et perd sa densité, le décollement de la rétine aura lieu dans la région correspondante à la partie liquéfiée. Telle est la loi générale, et elle ne se dément jamais, du moins si je juge par tout ce que j'ai vu jusqu'à présent dans mes observations personnelles.

Un traumatisme, un coup porté sur l'œil, une blessure avec déchirure de la sclérotique ou des membranes internes de l'œil, sans ou avec perte du corps vitré ; toutes ces différentes conditions traumatiques peuvent amener un décollement immédiat et instantané de la rétine, si l'œil est myope et si son corps vitré est liquifié. Tout au contraire, nous voyons rarement les mêmes blessures et les mêmes causes traumatiques provoquer un décollement de la rétine lorsque l'œil est hypermétrope ou emmétrope, et que le corps vitré dans cet œil n'est point ramolli ni liquéfié.

Ces sortes de traumatismes laissent ordinairement la rétine à sa place pendant un certain temps, et quelquefois même pour toujours. Le décollement ne survient, dans les yeux hypermétropes ou emmétropes après des forts traumatismes, que plus tard, plusieurs mois après. Il se passe quelquefois deux, trois, cinq mois et plus avant que le décollement se soit formé, et c'est juste le temps qu'il faut pour que le ramollissement et la désagrégation du corps vitré puisse se faire, ce qui n'a souvent lieu qu'après une série de poussées inflammatoires du côté de l'iris et du cercle ciliaire.

L'observation suivante pourra nous servir d'un exemple frappant : combien sont tardifs les décollements rétiniens dans les yeux non myopes.

OBSERVATION

Blessure de l'œil. Conservation de la vue pendant trois mois. Décollement de la rétine tardif.

Monsieur M..., âgé de trente-cinq ans, demeurant à Malesherbes, vint me consulter le 22 novembre dernier pour

son œil dont la vue est complètement perdue depuis plusieurs années. Il me raconta qu'étant au régiment il avait reçu dans cet œil, il y a dix ans, un coup de fleuret. Il en est résulté une inflammation assez vive, pour laquelle il était soigné dans un hôpital militaire. Malgré l'inflammation, la vue resta très peu atteinte, de sorte qu'il voyait de cet œil, de façon à distinguer facilement tous les objets. Ce n'est que trois mois après l'accident que la vue de l'œil blessé s'est perdue subitement, et ne revint plus malgré la guérison de tous les accidents inflammatoires. En 1874, il consulta M. Desmarres père, qui diagnostiqua un décollement général de la rétine.

Deux ans plus tard, il s'est formé dans cet œil une cataracte, qui, au bout de quelque temps, est devenue mobile et flottante. En examinant, en effet, cet œil, j'ai constaté une cataracte crétacée branlante derrière l'iris. Cette dernière membrane conserve son apparence normale, sans synéchies postérieures. Le fond de l'œil paraît complètement trouble, et on y distingue une membrane grisâtre flottant dans le corps vitré; c'est la rétine décollée qui nage dans le corps vitré liquéfié. Le globe de l'œil présente une consistance au-dessous de la normale, sa tension est visiblement diminuée, mais il n'est pas sensible au toucher, et il ne présente pas la moindre trace d'irritation ni de congestion. Les renseignements que nous avons pris sur la réfraction de l'œil blessé nous permettent d'affirmer qu'il n'était nullement myope; et en effet, son œil gauche est complètement emmétrope; quant à l'œil droit, il a dû être aussi emmétrope, car, au dire du malade, il jouissait toujours d'une longue vue et très perçante. Dans son régiment, il était considéré comme un des meilleurs tireurs, et il visait toujours de son œil droit.

Cette observation démontre d'une manière positive, que, malgré les désordres graves survenus à la suite de la blessure, le décollement ne s'était pas développé immédiatement, vu que le corps vitré n'était pas liquéfié; il n'a pas fallu moins de trois mois d'inflammation de la choroïde pour que le corps vitré se soit ramolli et prédisposât au décollement rétinien.

II. — Une choroïdo-cyclite circonscrite est la cause première d'un décollement de la rétine

Quelle est la cause directe de l'épanchement séreux sous-rétinien, qui amène le décollement de la rétine? Telle est la question qu'on doit se poser lorsqu'on veut résoudre le problème de la pathogénie du décollement rétinien. Mais cette question est la plus difficile à résoudre et jusqu'à présent nous restons dans des hypothèses.

Boucheron a cherché dans ces derniers temps à expliquer la formation du liquide séreux sous-rétinien par la sécrétion de l'épithélium de la choroïde et du cercle ciliaire. La plupart des épithéliums sécréteurs, dit M. Boucheron, quand ils sont étalés en surface comme l'épithélium des synoviales, qui sécrète la mucine de la synovie, sont, à l'état pathologique, le siège d'exsudats variés. La matière fibrinogène exsude à travers l'épithélium et se coagule à sa surface pour former les pseudo-membranes et les flocons fibrineux des exsudats séro-fibrineux et de semblables exsudats se forment aussi parfois à la surface de l'épithélium choroïdien, sécréteur du pourpre visuel à l'état normal. Quand l'exsudat est séreux, abondant, la rétine se décolle.

C'est donc à l'altération de l'épithélium choroïdien que M. Boucheron rapporte la cause première de la sécrétion séreuse.

Nous ne partageons pas sa manière de voir, et nous croyons, au contraire, que la cause de cette sécrétion exagérée doit résider non point dans une simple altération de l'épithélium, mais dans une simple affection du vaisseau du cercle ciliaire, dans une sorte de cyclite ou choroïdo-cyclite circonscrite, limitée à un segment, un quart ou une moitié de son étendue.

Cette opinion, nous l'avons déjà émise pour la première fois, en 1872[1], dans notre premier travail sur ce sujet, et au-

1. *Journal d'ophtalmologie*, 1872, p. 597.

jourd'hui, après onze ans d'études et d'observations journalières, je ne puis que confirmer mon opinion. Il serait difficile, disais-je à cette époque, d'expliquer l'apparition du décollement rétinien autrement qu'en l'assimilant à une sorte de cyclite séreuse partielle, circonscrite et qui se déclare d'une manière subite dans la moitié externe de l'hémisphère oculaire, justement là où les vaisseaux choroïdiens subissent la plus grande distension dans un œil myope.

Mon opinion n'a pas changé depuis sur cette matière, et je pense, comme avant, que la production d'un épanchement séreux en très grande quantité, capable de provoquer uu soulèvement et un décollement de la rétine, ne peut se produire autrement que sous l'influence d'une altération des vaisseaux sécréteux de l'œil et notamment d'une cyclite partielle circonscrite, et consécutivement à une cyclite séreuse.

Lorsqu'il existe une prédisposition morbide par un décollement de la rétine, comme cela a justement lieu dans les yeux myopes, la moindre violence, une contusion du globe, des efforts prolongés d'application, des efforts de vomissements ou d'une toux violente peuvent entraîner le décollement de la rétine, et le plus souvent d'une manière subite, instantanée.

On peut à la rigueur comprendre la divergence d'opinions qui existe dans les différents auteurs relativement à la cause de la maladie. C'est ainsi que Demarres avait remarqué qu'un refroidissement brusque avait produit très souvent un décollement de la rétine. Le froid n'était, évidemment là, qu'une cause accidentelle, déterminante du mal qui couvait dans l'œil

Mackenzie[1] a rapporté un cas de décollement de la rét in survenu à un homme qui est tombé sur la tête du haut d'un chariot. De Græfe a rapporté quatre observations de décollement de la rétine survenus à la suite d'une contusion du globe. Worlomont a vu un décollement déterminé sur une jeune femme par un violent soufflet qu'elle avait reçu dans une rixe.

1. Mackenzie, *Traité des maladies des yeux*, XIII, p. 415.

Évidemmeut, ces accidents ne seraient pas arrivés, si l'œil blessé, contusionné, n'avait pas une prédisposition à cela, liquéfaction du corps vitré, distension et altération des vaisseaux.

D'autres auteurs ont observé, comme l'atteste aussi Becker, le développement brusque du décollement rétinien chez les vieillards au moment où ils sortaient d'un bain chaud.

Arlt a observé un décollement dans un œil modérement myope, et ayant conservé une bonne vue, jusqu'au moment où le décollement a eu lieu, et il attribue cet accident à l'action plongée d'un vent froid.

Le décollement de la rétine peut se produire dans des conditions, en apparence bien différentes, et notamment quand ils surviennent chez des personnes atteintes d'un mélano-sarcome choroïdien, ou chez les opérés de la cataracte après une perte plus ou moins grande du corps vitré.

Au commencement du développement de la tumeur, ai-je dit plus haut, la rétine ne se trouve point décollée; mais plus tard, après que le processus morbide aura atteint profondément la nutrition du corps vitré, ce dernier s'altère, se liquéfie, se désagrège; les vaisseaux choroïdiens se désorganisent et finalement il se forme un décollement après un temps relativement assez long, de plusieurs mois.

(*A suivre.*)

Dr GALEZOWSKI.

DES TROUBLES VISUELS

CONSÉCUTIFS A L'ABUS DU TABAC

par le Dr GALEZOWSKI.

(Mémoire lu à la Société de médecine publique.)

En faisant sa communication sur quelques accidents causés par l'abus du tabac, M. Vallin a, il me semble, posé la question

sur son véritable terrain. Au lieu de rapporter au tabac tous les accidents graves, cérébraux et spinaux, tels que le ramollissement, l'ataxie locomotrice, etc., voire même à lui attribuer, comme le font certains auteurs, la décadence du genre humain, il a fait mieux : il a exposé tout simplement l'histoire clinique de certains accidents nerveux ou cardiaques qu'il a observés dans son service d'hôpital. Il est imprudent, en effet, de mettre tant de maladies sur le compte du tabac, car, en le faisant, on obtiendra juste l'effet contraire à celui qu'on s'était proposé; les fumeurs, d'abord effrayés, finiront par crier à l'exagération, et reprendront leurs anciennes habitudes, sans plus se préoccuper des travaux et des dissertations par lesquels des hommes de science se fatigueront à chercher leur salut.

A une des précédentes séances, nous avons entendu notre sympathique confrère, M. le Dr Rochard, défendre avec sa parole éloquente le tabac et les fumeurs. Et vous savez, messieurs, de quel côté se tournera la victoire dans cette cause si M. Rochard s'en fait l'avocat.

Sans donc exagérer l'importance des accidents provoqués par l'excès du tabac, il faut cependant les signaler, car il est incontestable qu'il en est de sérieux, et que l'on ne peut jouer impunément avec un poison aussi violent que la *nicotine*. MM. Vallin et Brouardel ont fait un exposé clinique très complet des accidents qui s'observent du côté des appareils respiratoires et du cœur : vertiges, lipothymie, asthme, battements de cœur, etc.

Je vais essayer aujourd'hui, messieurs, de vous entretenir des phénomènes morbides que l'on rencontre dans les organes de la vue; mais, pour rendre ces phénomènes morbides plus compréhensibles, je me permettrai de vous rappeler brièvement quelle est l'action physiologique du tabac et de la nicotine sur l'organisme vivant.

Le produit âcre que contiennent les feuilles du tabac, la nicotine, a une action toute différente de toutes les autres *solanées vireuses*. Sa quantité varie suivant la qualité du produit. Les tabacs français et américains en contiennent de 8

à 9 p. 100; ceux de la Havane et de la Turquie n'en ont, d'après Schœlsinger, que 2 à 3 p. 100. La fumée de tabac contient, selon Rabuteau et Ferrier, jusqu'à 1 décigramme par 16 grammes de tabac. L'habitude qu'ont surtout les fumeurs de cigarettes d'avaler la fumée de tabac est très nuisible. La fumée des pipes et la chique exposent également à un empoisonnement rapide.

D'après Claude Bernard et Vulpian, la nicotine a une action directe sur la protubérance. Pour G. Sée, la nicotine agit sur la moelle allongée et sur les fibres lisses, en les contractant. De là le *myosis*.

Instillée dans l'œil à la dose de un demi 50, la nicotine amènera un très fort myosis. Ainsi, le premier phénomène appréciable de l'empoisonnement nicotinique sur les yeux, est le *myosis*, comme cela avait été démontré par un de mes élèves, M. Martin (Charles), médecin-major, dans sa thèse inaugurale.

Cet empoisonnement amène aussi des troubles oculaires, par suite d'une action directe sur la rétine et les centres visuels. Sichel, Desmarres, Hutchinson, Apostoli et Martin en ont publié plusieurs observations.

Pour ma part, j'ai rencontré des cas très nombreux d'amblyopie, provoqués soit par l'intoxication nicotinique simple, soit par l'action simultanée du tabac et de l'alcool. Ces deux poisons agissent très souvent ensemble, surtout dans la classe pauvre; mais les troubles oculaires qui en résultent ne sont pas toujours les mêmes, de sorte que, si l'on veut étudier à fond cette question, il faudra analyser séparément et attentivement les indications propres à chacun de ces poisons.

Il existe deux sortes de troubles visuels observés chez les fumeurs : le scotome central, souvent monoculaire, et l'amblyopie double avec scotome chromatique. Mais les uns et les autres de ces cas sont fort rares, et, d'après la statistique que je viens d'établir et que je vais avoir l'honneur de vous soumettre, il n'y a vraiment pas matière à s'effrayer outre mesure.

Voici ces chiffres qui correspondent à la période comprise entre le mois d'août 1881 jusqu'à la fin de février 1883.

Dans cet espace de temps, le nombre des malades qui sont venus me consulter, tant à ma clinique que dans mon cabinet particulier, a été de dix-huit mille vingt et un, et sur ce nombre, je n'ai constaté que cent-cinquante et un cas d'amblyopie nicotinique et alcoolique. Sur ce chiffre, le plus grand nombre de cas se rapporte à l'effet simultané de l'alcool et du tabac. Il est à remarquer que c'est habituellement l'empoisonnement alcoolique qui amène l'amblyopie. Quant aux emblyopies nicotiniques pures, je n'en ai enregistré que vingt et un cas, ce qui donne un cas sur huit cent cinquante-huit malades. Mes observations ne portent que sur les individus fumant de 20 à 40, 60 et jusqu'à 80 grammes par jour, ou 8 à 16 et 26 cigares, et qui, de plus, passent tout leur temps dans les clubs ou dans les chambres remplies de fumée de tabac. Je suis, sous ce rapport, tout à fait de l'avis de MM. Brouardel et Vallin, que le séjour prolongé dans une chambre où l'on fume peut devenir, pour certains individus et dans certaines conditions de constitution et de santé, presque aussi nuisible que si l'individu fumait lui-même.

Il n'est pas toujours aisé de reconnaître la cause toxique d'une amblyopie, et, si l'on n'y prend pas garde, on confondra facilement de simples troubles visuels avec les altérations organiques de l'œil.

L'intoxication nicotinique n'amène généralement aucune altération organique de l'œil, et le seul signe ophtalmoscopique perceptible est une simple pâleur de la papille, consécutive à un spasme des vaisseaux. Néanmoins, si la maladie se prolongeait indéfiniment, il se produirait très certainement des altérations dégénératives dans les fibres optiques, et, finalement, une atrophie de la papille, ainsi que cela a été signalé par Hutchinson. Ces faits doivent être cependant excessivement rares, et, pour mon compte, je n'ai pas encore rencontré d'atrophie papillaire pouvant se rattacher exclusivement à l'intoxication nicotinique. Les signes les plus caractérisques de l'amblyopie nicotinique sont : le myosis, la

diminution de l'acuité visuelle, le scotome central s'étendant parfois du centre vers la périphérie et pouvant aboutir à une cécité complète plus ou moins prolongée, comme cela avait été rapporté par le Dr Apostoli; le scotome chromatique, les phénomènes chromatiques, les chromopsies.

C'est par l'existence d'un myosis avec amblyopie que nous reconnaissons souvent l'intoxication nicotinique. La contraction de la pupille peut être quelquefois tellement prononcée, qu'il sera impossible d'éclairer le fond de l'œil. C'est ce qui a probablement donné lieu à une erreur commise par un médecin de la Guadeloupe, qui se préparait à opérer de la cataracte un homme qui n'avait pas la moindre trace d'opacité cristallinienne, mais dont la vue s'était troublée à un tel point qu'il pouvait à peine se conduire. Le médecin, n'ayant pas su éclairer le fond de l'œil, avait cru à la présence d'une cataracte noire.

Ce même malade vint me consulter en septembre 1880, et je pus alors constater l'intégrité parfaite de toutes les membranes de l'œil, et une amblyopie nicotinique avec scotome central s'étendant aux deux yeux. Cet individu faisait, dans son pays, le commerce du tabac, et, de même que les marchands de vin boivent continuellement pour encourager leurs clients, il se croyait obligé de fumer quinze, vingt, et jusqu'à vingt-cinq cigares par jour. Je soumis immédiatement le malade à un régime très sévère, lui défendant d'une manière absolue de fumer, et, au bout de trois mois, il put repartir pour son pays, complètement guéri.

Je ne vous signale ce fait, messieurs, qu'à titre de simple curiosité, car, avec les moyens de diagnostic que nous possédons actuellement, et en instillant au besoin quelques gouttes d'atropine dans l'œil, il serait très facile d'éviter une erreur aussi grossière.

Mais les difficultés de diagnostic peuvent se présenter dans d'autres circonstances, et notamment lorsqu'on a affaire à des individus syphilitiques, et qui accusent des troubles semblables à ceux de l'intoxication nicotinique. Le fait suivant sera très instructif, tant au point de vue du diagnostic

qu'au point de vue des conditions hygiéniques qui devraient être observées dans les salles publiques, les salons des clubs, etc., etc. Un homme, âgé de quarante-neuf ans, commissionnaire, fort et bien constitué, demeurant au Havre, avait contracté à l'âge de quarante et un ans une syphilis pour laquelle le professeur Fournier l'avait soigné pendant deux années consécutives, et dont il se croyait guéri. En 1879, sept ans après le chancre, il fut pris dans l'œil gauche d'abord, puis, cinq semaines après dans l'œil droit d'un trouble de la vue accompagné d'un scotome central qui l'empêchait presque complètement de lire et d'écrire. Il vint à Paris consulter un ophtalmologiste, qui le soumit à un traitement antisyphilitique, traitement qui fut scrupuleusement suivi pendant neuf mois sans amener aucun résultat favorable; la vue, il est vrai, ne baissait point, mais elle ne s'améliorait pas non plus.

Le malade vint me consulter au mois de septembre 1880, et, ce qui me frappa tout d'abord, ce fut l'extrême petitesse des pupilles, surtout celle de l'œil gauche. Cet homme lisait difficilement les caractères n° 5 de l'échelle; S = 4/20; il confondait les couleurs et accusait un scotome central chromatique près du point de fixation.

La papille était saine. Aucune trace d'altération de la choroïde ni du corps vitré. La rétine seule paraissait un peu louche, mais cet aspect louche commun aux deux yeux était normal à certains yeux bruns. Ce fut précisément cet aspect louche qui fut pris pour une rétine syphilitique par mon confrère. Les renseignements que je recueillis auprès du malade, me prouvèrent au contraire qu'il s'agissait d'un empoisonnement par le tabac, car cet homme fumait huit à dix cigares et quinze à vingt cigarettes par jour. Et plus il voyait trouble, plus il fumait pour s'étourdir!

Je supprimai immédiatement et d'une manière absolue l'usage du tabac, ainsi que le traitement antisyphilitique, que je remplaçai par un régime tonique, fortifiant. Deux mois et demi de ce traitement suffirent pour ramener la vue; mais à mon grand étonnement, l'amélioration obtenue ne fut pas de longue durée, car, vers la fin du troisième mois, le même

trouble se manifesta. Le malade me jura qu'il ne fumait plus, mais disait-il, son frère, avec lequel il demeurait, fume énormément. Lui-même passait toutes ses soirées dans un club où l'on fume beaucoup, et il lui avait semblé éprouver des vertiges et des nausées en sortant de cette atmosphère malsaine. C'était là en effet la cause de sa rechute, et dès qu'il eût abandonné le club, et que son frère eût cessé de fumer dans la chambre, le trouble de la vue disparut complètement, la guérison fut cette fois définitive.

Des quelques faits que je relate ici et de plusieurs autres observations que j'ai recueillies jusqu'à présent, je puis tirer les conclusions suivantes :

1° Que l'empoisonnement par le tabac peut amener, chez certains individus, des troubles visuels sérieux, mais guérissables ;

2° Que ces troubles ne surviennent qu'après un usage prolongé et immodéré du tabac ;

3° Que, chez les individus qui s'adonnent aux boissons alcooliques et dans certaines idiosyncrasies, le tabac, même absorbé en faible quantité, peut provoquer des troubles visuels ;

4° Que, pour faire disparaître ces accidents oculaires, il faut non seulement cesser d'une manière absolue l'usage du tabac, mais encore éviter la fréquentation des endroits où l'on fume ;

5° Que le séjour prolongé dans une atmosphère saturée de tabac peut être dangereux pour la santé générale ainsi que pour la vue, et il serait à désirer que l'on établît une bonne ventilation dans les locaux où l'on fume presque constamment, tels que les cafés, les clubs, etc.

J'ai cru devoir soumettre ces conclusions à l'appréciation de mes honorables collègues, persuadé que, grâce à leur grande expérience en ce qui touche l'hygiène, ils sauront, par des précautions hygiéniques, porter remède au mal que je viens de signaler.

Dr Galezowski.

BIBLIOGRAPHIE

Traité complet d'ophtalmologie, par de WECKER et LANDOLT, tome troisième, premier fascicule, **réfraction et accommodation**, par LANDOLT. — L'auteur nous explique dès la première page la façon dont il a conçu cet ouvrage : « Mon désir, dit-il, a été avant tout de composer un manuel élémentaire, simple, clair et pratique de réfraction et d'accommodation. J'ai visé néanmoins à rendre ce traité complet : ce n'est pas, certes, qu'il contienne tout ce que la science nous a révélé jusqu'aujourd'hui sur la matière, mais j'espère qu'il présentera tout ce qui est indispensable à l'ophtalmologiste. »

Sachant par expérience que la plupart des médecins répugnent à la lecture des mathématiques, à l'emploi des formules, même dans les sujets qui les comportent le plus, l'auteur a eu l'heureuse idée d'adopter le plan suivant pour son ouvrage.

La première partie du volume est consacrée à l'exposé théorique des questions de réfraction, surtout de celles qui peuvent être utiles pour l'étude de la réfraction oculaire, si bien que l'application suit de près l'exposé théorique.

La seconde partie, dépouillée d'analyses et de formules, devient de cette façon un manuel élémentaire de réfraction et d'accommodation; il est composé de telle sorte que le lecteur le comprendra facilement, même sans avoir lu le premier chapitre, réservé à la partie mathématique et purement physique.

Par ses études antérieures, M. Landolt était un des rares ophtalmologistes français à même d'écrire un traité complet sur ce sujet et je puis dire que son ouvrage était attendu avec impatience par un grand nombre d'entre nous. Qu'il nous permette de lui adresser nos sincères félicitations pour avoir mené à bien un ouvrage qui est le fruit d'une expérience déjà longue et d'un labeur assidu.

On sent à la lecture que l'auteur est ici sur un terrain sûr et qui lui est familier; l'exposition est toujours claire malgré sa concision; les différentes parties de l'ouvrage s'enchaînent bien; c'est ainsi que l'auteur a fait remarquer les nombreux rapports qui existent entre l'optométrie et l'ophtalmoscopie, si bien que les procédés de la première conduisent aux procédés de la seconde et réciproquement. On comprend mieux les questions quand on voit leurs analogies et leur point de contact.

Un chapitre qui paraîtra nouveau à beaucoup de lecteurs est celui qui est relatif à la convergence et à sa mesure par l'angle métrique, aux rapports entre l'amplitude de convergence et l'amplitude d'accommodation.

Les cent dernières pages de l'ouvrage sont consacrées aux méthodes de détermination de la réfraction et de l'accommodation de l'œil. On trouvera là exposés tous les principaux principes d'optométrie. L'auteur, à mon sens, a bien fait de n'exposer que les principes et de renoncer à la description aussi inutile que fastidieuse des différents instruments. Une courte notice pour chaque type principal était suffisante.

Je me permettrai une réflexion en terminant cette courte analyse.

Dans la première partie de son traité, M. Landolt, se conformant d'ailleurs en cela à la plupart des auteurs allemands, donne les indices de réfraction des milieux de l'œil, les rayons de courbure des surfaces, l'emplacement des six points cardinaux de l'œil avec la quatrième décimale. Comme l'unité y est toujours le millimètre, on a donc ces dimensions ou ces valeurs avec une approximation d'un dix-millième de millimètre.

Non seulement cela me paraît inutile, mais je crois que c'est donner au lecteur une idée erronée de l'état de la question. M. Landolt sait aussi bien que moi que si l'on en excepte le rayon de courbure de la cornée (pour lequel, grâce à l'ophtalmomètre, on peut tomber à peu près d'accord), presque toutes les valeurs qu'il donne sont sujettes à contestation; et la contestation ne porte pas sur la troisième, ni sur la quatrième décimale, mais bien sur l'unité elle-même, sur le millimètre. C'est ainsi que des auteurs très compétents dans les questions de réfraction, comme Mauthner, Hirschberg, ont reproché à Listing et par conséquent à Helmholtz, aussi, d'avoir adopté pour l'œil schématique, ou œil moyen, un œil trop court de plus d'un millimètre.

De même pour la distance focale du cristallin, on l'a fait successivement varier depuis 40 jusqu'à 60 millimètres; Helmholtz lui-même lui donne aujourd'hui une distance focale de 50 millimètres après lui en avoir donné une de 41. La vérité est que, malgré les nombreux travaux déjà publiés sur ce sujet, malgré les instruments perfectionnés dont nous disposons, les indices de réfraction et les rayons de courbure des milieux dioptriques de l'œil et par conséquent leurs distances focales ne sont pas encore parfaitement connues. C'est donc faire croire à une exactitude, à une précision qui n'a pas encore pu être obtenue, que de donner toutes ces prétendues valeurs à la quatrième décimale, au dix-millième de millimètre.

Dr Parent.

UofM

Saggio di blèfaroplastie. — C'est le titre d'un fort élégant volume que le Dr Charles De Vincentiis, professeur à la clinique ophtalmologique de Palerme, vient de faire paraître. Il contient dix-neuf spécimens de blépharoplasties exécutées par le très habile professeur et dont toutes ont donné un bon résultat, quelques-uns vraiment étonnants.

Nous avons sous les yeux les photographies III, VII, XIII, XVIII, XXII, XXXVII, XXXIX, qui démontrent à quel point on peut arriver de restitution des formes sur une partie aussi délicate que les paupières. Les méthodes de Zricke, Dieffenbach-Szimanonski et de Buron, celle de Celrus ou française, l'indienne ont été employées avec succès, selon les circonstances, par notre excellent confrère.

Nous croyons qu'il a bien raison d'affirmer dans sa préface que ce premier spécimen sera déjà suffisant pour démontrer que l'assertion d'un oculiste très distingué n'est pas juste lorsqu'il affirme que les blépharoplasties sont « plus aisément exécutées sur le dessin qu'en nature et d'une valeur pratique assez contestable. »

Nous félicitons le professeur De Vincentiis et voulons bien espérer qu'un grand nombre d'oculistes suivra l'exemple si bien donné.

Dr Parisotti.

De l'hémorrhagie consécutive à l'extraction de la cataracte, par le Dr Sedan. — L'auteur rapporte l'observation d'une demoiselle âgée de soixante-trois ans qui a perdu un œil à la suite d'une opération de la cataracte. L'opération a été faite par l'extraction à lambeau supérieur avec iridectomie. Une heure après l'application du bandage, on a pu apercevoir du sang imbiber le bandage. En enlevant ce dernier, on a pu constater que la chambre antérieure était complètement remplie de sang. La plaie était soulevée par un coagulum sanguin. Cette hémorrhagie venait du fond de l'œil, elle a pu être arrêtée au moyen d'un bandage compressif et de l'eau fraîche, mais la vue était définitivement perdue (*Revue clinique d'oculistique*, septembre 1883).

Dr Galezowski.

De l'hémorrhagie consécutive à l'extraction de la cataracte, par le Dr Warlomont. — Partant des difficultés que peuvent rencontrer les chirurgiens, l'éminent auteur rapporte l'histoire d'une femme âgée de soixante-trois ans, d'une bonne constitution, qui entra à l'Institut ophtalmique du Brabant pour être opérée de la cataracte sénile dont elle était atteinte aux deux yeux. M. Warlomont pratiqua l'extraction le 9 avril à l'œil gauche par le procédé de petit lambeau inférieur avec iridectomie sans aucun accident; il n'y a pas eu de corps vitré. Dans le trajet que la malade a fait

de la chambre d'opération à sa chambre, elle a été prise de vomissements, et le bandage s'était taché de sang. Appelé auprès de la malade, notre éminent confrère a pu se convaincre qu'il s'agissait d'une hémorrhagie intra-oculaire. En enlevant la bande, il a pu constater que l'hémorrhagie était arrêtée par la présence d'un volumineux caillot, qui occupait toute la plaie. C'est alors qu'il a pris la décision de suivre l'exemple de Bowmann dans un cas semblable, et il fit une énucléation du globe.

Le globe de l'œil extirpé a été examiné par le Dr Van Duysen. Selon toute probabilité, dit ce dernier, c'est la choroïde qui était le point de départ de l'hémorrhagie. Celle-ci était d'abord interstitielle pour devenir ensuite rapidement rétro-choroïdienne. De là, le décollement de la choroïde, phénomène primordial amené par l'accumulation du sang dans sa trame et dans l'espace sous-choroïdien. La choroïde ne tient plus à la moitié supérieure du globe que sur un espace représentant environ les 5/6 ou les 6/7 de son étendue.

Sur l'autre œil, l'extraction de la cataracte fut faite le 16 juillet par le Dr Lebrun en présence de MM. Warlomont et Pooley attaché à la clinique de Krapp à New-York. Il a pratiqué cette opération suivant son procédé à petit lambeau médian sans iridectomie. L'opération faite très régulièrement, la lentille sortit facilement; on comprima l'œil. Mais en soulevant les paupières quelques instants après pour examiner la plaie, on a pu reconnaître que les bords de la plaie étaient entrebâillées par le corps vitré, poussé en masse en avant. La compression fut faite et la glace appliquée. Mais peu de temps après, avant que les chirurgiens aient eu le temps de quitter l'hôpital, on les a prévenus que les mêmes accidents arrivaient à l'autre œil. Et, en effet, le second œil s'est perdu comme le premier par une hémorrhagie intra-oculaire.

Les conclusions que fait M. Warlomont de ce cas malheureux, me paraissent très justes: De là, dit-il, la double injonction de ne jamais opérer les deux yeux à la fois et de considérer le second œil quand le premier s'est perdu par hémorrhagie, comme n'étant justiciable que des opérations à l'aiguille. (*Annales d'oculistique*, 1883.)

Dr Galezowski.

NOUVELLES

Nous lisons dans le KURJER WARSZAWSKI, la nouvelle suivante :

A l'ouverture du cours scolaire de l'année courante, on va inaugurer la clinique ophtalmologique du professeur Wolfring à la Faculté de médecine de Varsovie. Cette clinique sera installée à l'hôpital de Saint-Roch dans une des principales rues, Krakowskie Predoniésiée. M. le docteur J. Piaszkynski a été nommé chef de clinique et assistant.

Nous ne saurions trop féliciter le conseil universitaire d'avoir su faire un choix aussi heureux pour le poste aussi important qu'est celui de chef de clinique ophtalmologie, car M. Piaszckynki a su approfondir toutes les branches d'ophtalmologie pendant son voyage à l'étranger.

(*La Rédaction.*)

Le gérant : FÉLIX ALCAN.

BOURLOTON. Imprimeries réunies, B.

ÉPITHÉLIOME CALCIFIÉ DE LA RACINE DU NEZ

Par les docteurs PARISOTTI de Rome et LATTEUX

(Fig. 1, 2 et 3, pl. III)

(Travail du laboratoire de clinique chirurgicale de l'hôpital Necker.)

Observation du malade. — Le sieur Mention, agé de trente ans. Boucher.

Cet homme présente toutes les apparences de la santé et d'une constitution robuste. Ni dans l'examen général du squelette, ni dans celui du système ganglionnaire lymphatique, on ne trouve aucune trace d'hérédité syphilitique.

Interrogé à ce sujet, il n'a jamais éprouvé d'accidents suspects et n'a même jamais souffert d'aucune maladie.

Dans sa famille, on ne trouve aucune trace d'hérédité cancéreuse.

Cet homme s'est présenté à la clinique de M. le Dr Galezowski, le 18 avril dernier pour être débarrassé d'une petite tumeur qu'il portait à la racine du nez, à droite.

L'opération fut faite séance tenante et la tumeur examinée soigneusement par nous au laboratoire de Necker.

Le diagnostic porté avait été :

Fibrome de la racine du nez, côté droit.

Voici les renseignements que nous avons pu recueillir auprès de notre malade.

Il y a six mois, en novembre 1882, il s'aperçut d'une petite bosselure au-dessous de la peau de la région précitée, à la face droite du nez, au niveau de l'angle interne de l'œil.

La maladie a-t-elle débuté à cette époque ou s'est-il aperçu seulement alors de l'existence de la tumeur, c'est ce qu'il est assez difficile de bien établir. La dernière hypothèse est sans doute la plus admissible.

Le malade avait très bien pu n'y porter aucune attention, car il n'en ressentait aucune douleur.

Il n'a jamais fait aucun traitement, si ce n'est des frictions

avec des pommades insignifiantes conseillées de divers côtés.

La tumeur a continué d'augmenter lentement jusqu'à février dernier. Depuis cette époque elle est restée stationnaire. Le volume augmentait, selon le malade, sous l'influence de quelque émotion. Nous pensons qu'en ce cas, le volume ne variait aucunement, mais pouvait mécaniquement gêner la circulation locale et par cela même causer un peu de gonflement.

L'état des choses au moment de l'opération était le suivant :

A la face droite du nez, au niveau de l'angle interne des paupières, on observait une bosselure peu saillante et qui pouvait faire croire jusqu'à un certain point à une enflure du sac lacrymal. La peau au-dessous était de la couleur normale, sans œdème dans les régions environnantes.

Lorsqu'on touchait cette bosselure, on était frappé de sa dureté exceptionnelle, qui faisait éprouver une sensation pierreuse.

Peau parfaitement mobile d'ailleurs au-dessus de la tumeur, qui, elle-même, était susceptible de mouvements de haut en bas et de latéralité assez étendus.

La forme de la tumeur était nettement arrondie et son volume à peu près celui d'un gros noyau de cerise.

La mobilité en était cependant limitée sur les parties profondes.

La douleur qui n'a jamais existé, ne se déclare qu'à moins d'une pression assez considérable.

Opération. — Très simple. Elle consista à disséquer la peau au-dessus de la tumeur, qu'on détacha de ses adhérences avec les parties profondes, adhérences qui n'étaient pas très serrées.

Elle était entourée d'une couche fibreuse tout autour. Elle craquait sous le bistouri, lorsqu'on la coupa en deux et la surface de section était rude au toucher.

Ajoutons, pour compléter notre observation, qu'aucun ganglion lymphatique ambiant ne présentait d'engorgement.

Analyse histologique. — La pièce ayant été durcie par les procédés habituels (alcool, gomme picrique, alcool absolu)

nous essayâmes de pratiquer des coupes comprenant toute l'étendue de la tumeur; mais la chose fut impossible par suite de corps durs qui ébréchaient les rasoirs. Nous dûmes donc la faire décalcifier par un séjour d'une huitaine dans l'acide picrique concentré et après second durcissement, nous pûmes enfin examiner des coupes après coloration au picro-carminate et conservation dans la glycérine.

1° Examen à l'aide d'un faible grossissement (vue d'ensemble) fig. 1.

Nous remarquons que le tissu de la tumeur est déchiqueté et très irrégulier. Il est formé de deux substances de consistance bien différente et se colorant différemment. L'une, rosée, est évidemment de nature fibreuse et constitue le stroma ou néoplasme; l'autre, grise ou grisâtre et granuleuse, est dispersée en îlots irréguliers et ramuleux dans toute l'étendue de la pièce.

On remarque en outre, la présence de quelques centres jaunâtres, que nous verrons être des globes épidermiques, et d'autres endroits, où existent des accumulations d'énormes cellules munies de noyaux plus ou moins abondants.

Peu ou pas de vaisseaux.

Quelques fentes lymphatiques.

A la périphérie, traces évidentes de régression granuleuse. Le tissu ne se colore en cette région que difficilement par le picro-carminate.

2° Examen des détails à l'aide d'un grossissement plus considérable.

Le stroma présente du tissu conjonctif à divers degrés de développement. En quelques points il est essentiellement embryonnaire et infiltré d'innombrables cellules placées en files entre les faisceaux conjonctifs. Dans d'autres points, il est plus dense et comme parsemé d'une fine poussière qui ne permet plus que difficilement d'en apercevoir les contours.

Au milieu de ce tissu et dans les parties les plus jeunes se montrent des îlots épithéliaux caractérisés par des cellules fortement soudées entre elles et munies d'un noyau généralement volumineux.

Ces îlots de volume très variable, généralement irréguliers, présentent cependant encore en quelques points un aspect lobulaire provenant des lobules originaires sébacés dont ils dérivent.

Quelle que soit leur forme, ils revêtent un facies tout particulier. Leur périphérie, composée de petites cellules arrondies ou ovalaires fortement pressées les unes contre les autres se colorent vivement par le picro-carminate, les autres, au contraire, centrales, restent absolument grisâtres et réfractaires à toute coloration. En quelques points seulement les noyaux qu'elles renferment absorbent un peu de carmin et laissent ainsi deviner leur existence.

Nous avons isolé quelques-unes de ces cellules et nous avons alors reconnu qu'elles étaient calcifiées par imprégnation de molécules calcaires que l'on peut faire disparaître par l'action d'un acide.

Nous ferons remarquer que la calcification s'arrête brusquement à une rangée de cellules et ne s'avance pas graduellement dans l'épaisseur des tissus. La figure 3 donnera parfaitement l'aspect de cette transformation.

Quand on examine une de ces préparations au microscope, on est immédiatement frappé par cette différence brusque de coloration.

Les globes épidermiques ne sont pas moins intéressants à étudier. Tandis que leur partie centrale est plus ou moins teintée en jaune, leur périphérie présente une coloration grisâtre due à l'infiltration calcaire moléculaire qui les envahit.

Enfin, mentionnons l'existence de volumineuses cellules épithéliales, tranchant par leur masse sur les voisines et formant dans l'ensemble de la préparation comme de petits départements étrangers. Nous avons constaté dans quelques-unes d'entre elles jusqu'à dix ou douze noyaux.

Réflexions. — Les tumeurs calcifiées ne sont pas communes. Peut-être en existe-t-il des cas passant inaperçus à l'analyse histologique, par suite du traitement à l'acide picrique qui peut décalcifier complètement les cellules.

Ces tumeurs ne sont pas malignes. Elles se développent aux dépens des glandes sébacées et ne récidivent jamais.

M. le Dr Malherbe, professeur à l'École de médecine de Nantes, a fait à ce sujet un remarquable mémoire dans lequel on trouvera tous les développements désirables, et si nous publions l'observation qui fait l'objet de ce travail, c'est que nous avons été à même de constater l'absolue exactitude de ces descriptions.

Il nous semblait, en examinant nos préparations que c'était sur elles-mêmes qu'il avait fait son travail.

Cependant, notre pièce est moins compliquée que celles observées par M. Malherbe, en ce sens qu'elles ne contiennent pas, comme il l'a trouvé très souvent, des parties ossifiées.

Nous ajouterons que dans ces derniers temps, nous avons été à même de recueillir dans le service de notre savant maître, le professeur Trélat, une pièce analogue, moins avancée et sur laquelle nous avons pu examiner le processus initial. Nous avons nettement remarqué que l'épithélium périphérique des glandes sébacées commençait à proliférer et que c'était lui également qui s'infiltrait de granulations calcaires. Les cellules centrales deviennent cornées et se contentent seulement de se masser en groupes plus ou moins compactes qui finissent par faire des masses homogènes et colloïdes.

PARISOTTI ET LATTEUX.

EXPLICATION DE LA PLANCHE III

Fig. 1. Coupe intéressant toute l'épaisseur de la tumeur (vue d'ensemble. — 80 diam.).

1. Stroma fibreux à éléments flexueux; 2. Stroma infiltré d'éléments embryonnaires; 3-5. Dito à faisceaux généralement rectilignes séparés par des rangées de cellules.

6. Vaisseaux.

7. Lacunes lymphatiques.

8. Amas de cellules épithéliales calcifiées.

9. Cellules de la périphérie non calcifiées et se colorant en rose par le picro-carminate.

10. Région à cellules munies d'un noyau vésiculeux.

11. Globe épidermique.

12. Cellules épithéliales.

13. Ilot de grosses cellules à noyaux multiples.

Fig. 2. Cellules calcifiées dissociées (1000 diam.)
Fig. 3. Ilot épithélial à moitié calcifié (500 diam.)

STROMA FIBREUX. 2 VAISSEAUX.

DES DIFFÉRENTES VARIÉTÉS

DES DÉCOLLEMENTS DE LA RÉTINE ET DE LEUR TRAITEMENT

Par le docteur GALEZOWSKI

(SUITE.)

Dans notre précédent article, nous avons démontré qu'il est très difficile d'expliquer le mode de développement de tous les décollements rétiniens sans le concours de deux facteurs qui nous ont paru indispensables : liquéfaction préalable du corps vitré, et chorio-cyclite séreuse circonscrite. Cette proposition trouve sa complète confirmation dans une analyse détaillée de toutes les variétés des décollements, de ceux qui se produisent notamment dans les yeux hypermétropes ou emmétropes, de ceux qui sont occasionnés par des néoplasmes ou un traumatisme.

Si le nombre des décollements occasionnés par les tumeurs mélano-sarcomateuses du cercle ciliaire n'est pas considérable, car nous ne l'avons observé que neuf fois sur six cent quarante neuf cas de décollements, il n'en n'est pas moins vrai que la rétine se détache invariablemeut à un moment donné et à une certaine période de l'évolution du néoplasme.

Les tumeurs mélano-sarcomateuses développées dans le segment postérieur de l'œil et notamment dans la région de la macula, ne donnent pas lieu au décollement de la rétine.

Nous avons rencontré cette variété de néoplasme trois fois occupant la région de la macula, et malgré une période plus on moins longue pendant laquelle il nous a été donné de les observer, le décollement de la rétine ne s'est point produit dans aucun cas. Chez une de ces malades, il s'est développé un

glaucome aigu, pour lequel nous avons fait l'énucléation, et la nécropsie avait démontré que la rétine, malgré la tumeur, avait conservé partout sa position normale; le corps vitré n'était pas liquéfié et la maladie était circonscrite dans le segment postérieur de l'œil; le cercle ciliaire n'était point altéré, ce qui fait que la rétine n'a pas subi dans ces cas-ci aucun déplacement. Je sais bien qu'on a invoqué une autre théorie de décollement par soulèvement, et on a cherché à expliquer dans le mélano-sarcome le détachement de la rétine par une force qui refoulerait cette membrane en arrière et amènerait son décollement. Mais cette théorie n'est point soutenable, et elle ne supporte pas une critique sérieuse, car comment peut-on comprendre qu'une tumeur puisse décoller une membrane aussi ténue et aussi peu résistante qu'est la rétine, et par ce seul fait qu'elle se trouve située au-dessous d'elle. Si cela devait avoir lieu toujours, il faudrait que cette tumeur entraîne le décollement rétinien partout où elle se développe, tandis que ces mêmes tumeurs, situées dans le segment postérieur de l'œil, n'amènent point de décollement rétinien, comme nous avons vu plus haut. Et puis, j'ai vu des tumeurs déjà très développées et très saillantes dans la région du cercle ciliaire sans décollement rétinien; ce dernier ne s'était produit que beaucoup plus tard, et après que le travail de ramollissement et de liquéfaction du corps vitré a eu le temps de se faire. On ne comprendrait pas, du reste, pourquoi il devait exister deux forces et deux modes de production d'un décollement rétinien : dans un certain nombre d'affections, la rétine devrait se décoller par *attraction* et dans d'autres cas par un *soulèvement?*

Que se passe-t-il, d'autre part dans les yeux opérés de cataracte, chez lesquels il se produit une perte considérable du corps vitré pendant l'opération. S'il s'agit d'un œil hypermétrope ou emmétrope, le plus souvent le corps vitré se reproduit et quoique sa consistance reste moindre que dans l'état normal, la choroïde n'ayant pas de prédisposition à une sécrétion exagérée n'amène pas d'épanchements séreux, et la rétine ne subit pas de décollement. Cet accident opératoire

est suivi presque invariablement au bout d'un temps très court d'un décollement de la rétine chez les myopes. Tout est donc dans la disposition de l'œil opéré, et dans la facilité avec laquelle les vaisseaux choroïdiens sécrètent ce liquide séreux. Chez les rhumatisants et les goutteux ces accidents surviennent plus facilement que chez d'autres individus, car leur organisme est prédisposé plus facilement que les autres à former des exsudats séreux ou séro-sanguinolents. C'est dans ces cas surtout que la théorie de Leber ne peut pas être soutenue, car le corps vitré, en effet, étant diminué lui-même en quantité, ne pourrait pas s'introduire derrière la rétine qui n'a pas pu être préalablement attirée dans l'intérieur du corps vitré par des tractus fibrineux, ni déchirée conséquemment.

La théorie de M. Leber n'est pas non plus admissible pour expliquer le décollement dans une tumeur intra-oculaire, car le soulèvement et le refoulement de la rétine par la tumeur se faisant lentement et progressivement, sa déchirure n'est pas admissible autrement que d'une manière secondaire et à la suite d'une distension exagérée de cette membrane par un liquide séreux, comme cela doit avoir lieu habituellement, j'en suis convaincu. Du reste, la déchirure qui se voit, il est vrai, assez souvent dans le décollement de la rétine, n'est pas constante, et je l'ai observée assez souvent à une période avancée de la maladie, tandis qu'au début je n'ai pas pu la découvrir malgré le plus grand soin que j'ai mis dans l'examen de mes malades. Jamais je n'ai vu le décollement accompagné de déchirure dans les tumeurs mélano-sarcomateuses. Le fait suivant est très intéressant au point de vue du mode de développement de la maladie.

Observation

Mélano-sarcome du cercle ciliaire. Décollement de la rétine tardif. Absence de déchirure de la rétine et des flocons.

M. S... âgé de soixante ans, est venu me consulter le 26 juillet 1871 pour un affaiblissement considérable de la vue de l'œil gauche, qui s'est déclaré peu à peu depuis plus de

trois mois. D'abord, le malade n'éprouvait qu'un léger nuage accompagné de photopsies intenses, passagères; mais depuis quinze à vingt jours, il a ressenti de très forts élancements dans l'œil, ce qui l'a décidé à venir me consulter.

En l'examinant, j'ai constaté une tumeur mélano-sarcomateuse, globuleuse, bien circonscrite, occupant la région ciliaire supéro-interne. Cette tumeur masque en partie le champ pupillaire, néanmoins on peut examiner très facilement tout le fond de l'œil, et nous ne trouvons point de décollement rétinien. Dans différentes parties plus ou moins rapprochées de la tumeur, j'ai pu apercevoir très distinctement des taches très foncées, brunâtres sur la choroïde, presque noires par places. Le malade déclare que son œil rougit souvent, et on distingue à la surface du globe de l'œil, dans la partie correspondante à la tumeur, des vaisseaux sclérotic aux très volumineux et variqueux. Nous soumettons le malade au traitement par l'iodure de potassium, malgré l'absence de tout antécédent syphilitique. Le malade revint me voir le 29 août, se plaignant d'un trouble de la vue beaucoup plus grand, qui lui est survenu après des douleurs péri-orbitaires intenses et une injection marquée de l'œil pendant deux jours. A l'examen ophtalmoscopique, je constate un léger décollement de la rétine, s'étendant jusqu'au voisinage de la tumeur. La rétine n'est que très légèrement soulevée. 29 *septembre*. — Le malade a souffert pendant trois jours; la sclérotique paraît injectée et comme boursouflée; à la surface de l'iris, et dans la partie rapprochée de la tumeur intra-o culaire, nous constatons une tache brunâtre; le décollement a augmenté un peu d'étendue, la rétine est beaucoup plus soulevée, la partie décollée paraît un peu plus infiltrée, presque blanche par places. Les taches choroïdiennes noires sont moins apparentes à cause du décollement rétinien. Il n'existe aucune trace de déchirure de la rétine. Le corps vitré reste transparent.

Que devons-nous conclure de ce fait, si ce n'est que le décollement de la rétine ne se développe dans une tumeur choroïdienne que tardivement et sans déchirure de la rétine. Le travail congestif qui survient à des intervalles plus ou moins longs, tant du côté de l'iris que dans la choroïde, peut expliquer suffisamment l'épanchement séreux sous-rétinien et le décollement de cette dernière membrane.

En établissant la statistique de tous les cas de décollements

de la rétine que j'ai eu à soigner, je suis arrivé aux chiffres suivants :

Le nombre des décollements observés par moi s'élève à 649. Sur ce chiffre je ne trouve dans mes livres d'observations que très peu de cas de la déchirure de la rétine. J'ai eu l'occasion de les observer pour la première fois, depuis le commencement de mes recherches ophtalmoscopiques, alors que de Græfe avait proposé de déchirer la rétine pour guérir le décollement; cette lésion, dis-je, je l'ai observée 131 fois. Dans ce nombre, j'ai vu beaucoup de cas où la déchirure n'était apparue que quelque temps après le début de la maladie, et elle était mmédiatement suivie d'un épanchement dans le corps vitré avec des flocons plus ou moins nombreux.

Le fait suivant peut servir d'exemple le plus concluant :

Observation

Décollement de la rétine très peu étendu sans déchirure. Aggravation subite avec déchirure.

M. M...., âgé de quarante ans, demeurant à Paris, vint me consulter le 15 novembre 1873. Il est myope, et porte depuis plusieurs années les lunettes concaves n° 8 dioptries. Depuis le mois de septembre, par conséquent deux mois avant de venir me consulter, il s'était aperçu de certains troubles visuels périodiques. Le malade apercevait tous les matins des nombreuses mouches noires devant les yeux; dans d'autres moments c'étaient des ombres, des nuages qui semblaient tomber devant l'œil, et voilaient la vue pour quelques minutes et disparaissaient ensuite. En l'examinant à la première visite, nous constatons un décollement de la rétine très peu marqué. La rétine est plutôt soulevée que flottante, les vaisseaux sur la partie décollée sont très tortueux, la rétine est infiltrée, opalescente. Rien dans le reste du fond de l'œil, aucune trace de déchirure; le corps vitré est transparent et sans flocons. Nous prescrivons l'application des sangsues à la tempe, l'instillation d'atropine et un repos absolu au lit, avec la position horizontale. Ce traitement est continué pendant un mois, et il est suivi d'une amélioration très sensible. Le malade, qui ne pouvait lire à ma première visite que le n° 5

difficilement, après un mois de traitement lisait facilement les caractères du n° 2. Le champ visuel s'était légèrement agrandi.

Malheureusement cette amélioration ne fut pas de longue durée, car vers le 9 au 10 janvier 1874, il commença à éprouver des nouveaux troubles visuels passagers, lorsqu'un matin, en se réveillant, il s'était aperçu avec frayeur qu'il ne distinguait presque rien de son œil malade. Il vint me voir le 13 janvier et j'ai pu, en effet, constater une aggravation des plus sensibles : le champ visuel était aboli dans toute l'étendue supérieure et interne, et le malade pouvait à peine distinguer les caractères n° 10 de l'échelle. A l'examen ophtalmoscopique, j'ai constaté les désordres suivants : de nombreux flocons parcourent le corps vitré, le décollement est beaucoup plus étendu que cela ne se voyait dans notre premier examen. La rétine est flottante, forme de très nombreux plis blanchâtres, et on y découvre très facilement une large déchirure verticale, dont les bords sont très fortement écartés. A travers la partie déchirée on reconnaît très nettement la choroïde, qui se trouve ainsi mise complètement à nu.

Ce fait nous démontre d'une manière incontestable qu'entre le début du décollement et la déchirure de la rétine il y a eu un intervalle de quelques semaines, et que la déchirure a été suivie immédiatement d'une apparition des flocons dans le corps vitré.

Quelle signification doit-on attribuer aux *flocons du corps vitré* qui accompagnent le décollement rétinien? Telle est la question qui me paraît mériter la plus grande attention, et à laquelle je me propose de répondre.

Selon moi, les flocons ne sont que le résultat de la pénétration du liquide sous-rétinien dans le corps vitré, car les recherches microscopiques nous démontrent que ces flocons sont constitués par les mêmes éléments que le liquide sous-rétinien : des globules du sang, des cellules épithéliales, de la fibrine coagulée, etc.

En consultant ma statistique, je trouve que les flocons ne se rencontrent que dans les cas où il y a la déchirure de la rétine, ou à peu près. Sur 649 décollements, les flocons ne se trouvent consignés que dans 120 cas, ce qui se rapproche de la proportion de 131 cas de décollements rétiniens. L'un et

l'autre de ces chiffres sont relativement minimes et ne prouvent nullement que le liquide hyaloïdien soit destiné à pénétrer entre la rétine et la choroïde. Et puis, quel est le mécanisme, qui puisse expliquer la déchirure spontanée de la rétine, autrement que par la distension de cette membrane par un liquide préalablement épanché.

Même dans le cas de traumatisme, la déchirure s'observe le plus souvent dans son segment postérieur de la choroïde; la rétine, dans ces cas, résiste à la déchirure, ou, si elle se produit dans le point de la déchirure choroïdienne, elle ne donne presque jamais lieu à l'infiltration du corps vitré sous la rétine et au décollement de cette dernière membrane.

Les déchirures rétiniennes sont toujours postérieures au décollement, et leur étendue n'est pas toujours proportionnelle à l'étendue du décollement.

Un fait que je viens d'observer sur une malade de ma clinique peut servir de meilleur exemple : la rétine se trouve décollée dans les trois quarts de son étendue, depuis quelques jours, tandis que nous n'avons trouvé avec mon chef de clinique, M. le docteur Parent, qu'une toute petite déchirure, dans la partie externe de la rétine, ayant la forme ronde, pas plus grande qu'un quart du volume de la papille; elle se trouvait placée au milieu de la partie soulevée et flottante de la rétine, et juste en face de ce petit trou, on apercevait un petit flocon foncé, opaque, qui paraissait sortir de ce trou.

L'étiologie du décollement de la rétine n'est pas bien connue, et on se perdrait dans des hypothèses, si on voulait rapporter la production du décollement rétinien plus spécialement à telle ou telle autre cause. Néanmoins il ne sera pas superflu de connaître différentes conditions étiologiques qui de près ou de loin peuvent exercer une certaine influence sur l'évolution, la marche et l'issue définitive de la maladie.

Les renseignements, que j'ai pu recueillir dans mes livres d'observations, m'ont permis d'établir le tableau synoptique suivant, qui sera consulté sans nul doute avec fruit par tous ceux qui voudront approfondir la pathogénie du décollement rétinien (Voyez le tableau synoptique ci-contre).

TABLEAU SYNOPTIQUE DU DÉCOLLEMENT DE LA RÉTINE

		HOMMES.	FEMMES.	ŒIL droit.	ŒIL gauche.	DEUX yeux.	EMMÉT. hyperm.						
Nombre de décollem.	649	410	235	270	231	50	51						
	1 à 10	10 à 20	20 à 30	30 à 40	40 à 50	50 à 60	60 à 70	70 à 80					
Fréquence des décol. d'après l'âge.....	2	26	78	109	121	169	115	24					
	Traumatisme.	Opérat. de la catar.	Grossesse.	Syphilis.	Rhumatisme.	Albuminurie.	Diabète.	Erysip. de la face.	Colère, frayeur.	Extract. d'une dent.	Sympathique.	Névralg. faciales.	Sarcome choroïd.
Causes accidentelles ou occasionnelles.	61	13	7	13	7	5	2	2	5	2	3	9	9
	Iritis.	Irido-choroïd.	Glaucome.	Choroïd. atroph.	Choroïd. exsudat.	Hémorrhagies de la rétine ou du corps vitré.		Flocons, corps vitré.	Déchir. de la rétine.	Cataracte.			
Complications dans le décollement...	57	16	2	64	27	27		120	131	112			

En analysant en détail ce tableau synoptique, nous y trouvons certains chiffres qui ne manquent pas d'intérêt. Et d'abord, nous sommes frappés de la bien plus grande fréquence de cette maladie chez les hommes que chez les femmes. En effet la proportion des décollements est chez les hommes presque deux fois plus grande que chez les femmes, car sur 649 cas de décollements rétiniens, il y en a 410 cas chez les hommes et 235 seulement chez les femmes. Il est très probable que le travail plus fatiguant et plus appliqué auquel se livrent habituellement les hommes les prédispose relativement plus facilement à cette sorte d'altération.

Il n'est pas douteux aujourd'hui pour personne, que la myopie est une des causes prédisposantes la plus puissante pour le développement de la maladie. Dans notre statistique nous ne voyons figurer l'emmétropie et l'hypermétropie réunies ensemble que pour un chiffre relativement minime de 51 cas, tandis que la myopie existait dans 598 cas. Et encore, faut-il, dans ce nombre de 51 cas, comprendre des décollements qui sont survenus par suite d'un traumatisme. Nous avons de plus remarqué ce fait tout particulier, que tandis que les décollements myopiques surviennent presque toujours instantanément, ceux des yeux hypermétropes ou emmétropes ne se développent que lentement et peu à peu, précédés de troubles visuels et de diminution progressive et lente de la vue.

Mais si la perte de la vue, chez les myopes, est instantanée, et se déclare habituellement d'une manière subite; il n'en est pas moins vrai, que même chez les myopes, l'apparition de la maladie est precédée, dans un très grand nombre de cas, des symptômes prodromiques, ce qui a été du reste déjà signalé avec raison par de Græfe. Les faits suivants donneront l'idée de la nature des phénomènes prodromiques qu'éprouvent les malades avant que la rétine se soit complètement ou partiellement détachée.

Nous avons trouvé un décollement de la rétine, occupant le quart supéro-externe de la rétine, formant des plis qui descendaient jusqu'au bord même de la papille et les prodro-

mes n'apparurent que quelques jours avant l'apparition du mal.

Observation

Décollement de la rétine avec déchirure; symptômes prodromiques ayant apparu quelques jours avant la maladie.

M. R..., agé de quarante ans, est venu me consulter le 20 février 1874 et fut inscrit au n 4194. Il est fort et bien constitué; il la vue basse, mais n'a jamais souffert des yeux. Il y a deux mois, la vue de l'œil droit s'est perdue tout d'un coup; mais huit ou dix jours auparavant, M. R... avait éprouvé des troubles visuels, caractérisés par de nombreuses mouches et des points noirs qui se promenaient devant l'œil. En outre, il avait remarqué un voile grisâtre, qui apparaissait en haut du champ visuel, augmentait peu à peu d'intensité, descendait en bas du champ visuel et disparaissait. Ce phénomène s'est prolongé quatre ou cinq jours consécutifs, jusqu'à ce que la vue se soit perdue. En examinant à l'ophtalmoscope nous avons trouvé un large décollement de la rétine situé dans la partie supérieure et externe de la rétine avec une déchirure verticale très étendue. L'acuité visuelle est très sensiblement diminuée : $S = \frac{1}{20}$. Le champ visuel est perdu dans toute la moitié interne et inférieure.

L'existence des prodromes dans un grand nombre de décollements est incontestable; elle démontre qu'il se fait habituellement dans ces yeux, un travail congestif qui se prépare de longue date, et qui se termine ensuite par un épanchement séreux, dont la conséquence immédiate est le décollement de la rétine.

Ces prodromes sont encore plus marqués et plus acentués dans les yeux hypermétropes et presbytes, lorsque à la suite, d'un coup, d'une contusion, d'une chute, etc., le décollement se développe quelque temps après.

Observation

Décollement de la rétine consécutif à une chute. Emmétropie. Prodromes prolongés.

M. M... âgé de soixante et un ans, demeurant dans le département du Cher, vint me consulter en novembre 1876 pour perte complète de la vue de l'œil droit, qui lui est survenue à la suite d'une chute dans un accident de voiture, il y a deux ans. Cet œil était presbyte et ne présentait aucune lésion, ni aucun trouble avant l'accident. Mais, depuis, sa vue s'est affaiblie, le malade s'est aperçu des boules immenses, des nuages, et de nombreux points se promener devant les yeux et plus particulièrement devant l'œil droit. Par moment cet œil devenait rouge et fortement injecté. Six mois après l'accident, l'œil droit se troubla brusquement, et c'est alors qu'il alla consulter notre éminent confrère le docteur Cusco, qui diagnostiqua le décollement de la rétine. Nous avons revu le malade neuf mois après, et nous avons constaté un décollement dans la partie inféro-externe. De plus il y avait une large plaque atrophique dans le segment supéro-externe de la choroïde, avec quelques taches atrophiques disséminées. La pupille présentait une adhérence dans la partie interne de sa circonférence. Il est très vraisemblable que les atrophies choroïdiennes étaient le résutat de traumatisme d'où il s'en est suivi le décollement rétinien, précédé pendant six mois des phénomènes prodromiques, car l'œil était presbyte il fallait beaucoup de temps pour que le corps vitré ait subi un ramollissement et une liquéfaction préalable. Le traumatisme, au contraire, dans les yeux myopes, amène, comme nous verrons plus loin, un décollement de la rétine presque immédiat.

(*A suivre.*) Dr Galezowski.

UN CAS DE DALTONISME TRAUMATIQUE

Par le docteur FONTAN

Le 7 avril 1883 une torpille d'expérience, chargée de 14 kilogrammes de fulmicoton, fit explosion dans un canot à vapeur qui allait s'éloigner du vaisseau l'*Océan*. Onze hommes furent atteints par l'explosion, soit dans le canot qui sombra, soit sur l'échelle du cuirassé. Il y eut sur ce nombre trois morts et huit blessés, lesquels éprouvèrent *tous* des lésions ou des troubles fonctionnels de la vue et de l'ouïe.

Voici l'histoire d'un de ces blessés :

Observation. — L'hostis, sergent d'armes; trente-huit ans. Daltonisme traumatique sans blessure apparente de l'œil.

7 *avril*. — Au moment de l'explosion de la torpille, survenue ce matin dans le canot à vapeur de l'*Océan*, cet homme se trouvait sur la plate-forme de l'échelle du vaisseau, à 8 mètres au-dessus de l'embarcation; il a reçu plusieurs éclats de torpille qui ont occasionné les blessures suivantes :

1° Plaie de 5 millimètres à la tempe droite; hémorrhagie assez abondante par une des branches de la temporale, mais facilement arrêtée par compression;

2° Plaie à la région frontale au-dessus du sourcil droit;

3° Deux plaies contuses à la région occipitale;

4° Plusieurs petites plaies de peu d'importance au menton, à l'avant-bras droit et à l'index; perte immédiate de connaissance, — abaissement de la température; pâleur de la face. — A l'entrée à l'hôpital, cinq heures après l'accident, il y a encore de l'hébétude et la réaction est incomplète. — Abolition de la vision à droite.

8 *avril*. — Même état de dépression, céphalalgie, pas de sommeil.

Gonflement des paupières à droite; pas d'ecchymose sous-conjonctivale, plaie frontale très douloureuse, à bords décol-

lés; il s'en écoule une quantité notable de pus; l'os frontal est dénudé sur l'étendue d'une pièce de 1 franc, au point où émerge le nerf sus-orbitaire. La pression sur le rebord orbitaire supérieur est très douloureuse. — Irradiations douloureuses sur le trajet des nerfs frontaux, maxillaires supérieur et inférieur. Vision très diminuée à droite et sensation de lueur bleue. Les objets éclairés, ou de couleur claire, sont tous vus bleus de quelque couleur qu'ils soient. L'acuité est inférieure à $\frac{1}{24}$. Le champ visuel périphérique est à peu près nul. L'examen ophtalmoscopique fait au lit du malade et sommairement, ne révèle aucune lésion du fond de l'œil.

9 *avril.* — La couleur jaune saturée est accusée rouge; un jaune plus clair est accusé bleu.

10 *avril.* — Toutes les couleurs sont accusées bleues, l'acuité ne peut se chiffrer.

11 *avril.* — L'état des plaies est satisfaisant; le gonflement des paupières disparaît. Les irradiations douloureuses persistent dans les terminaisons du trijumeau droit.

12 *avril.* — Reconnaît le rouge, le vert, le bleu, le jaune, le violet, mais ne distingue pas les nuances atténuées. Reconnaît la différence d'une montre en or d'avec une montre en argent.

Du 13 au 20 *avril.* — Amélioration graduelle; la vision revient avec le sens des couleurs; les douleurs disparaissent; les plaies se ferment.

20 *avril.* — Le sens des couleurs est presque normal, le champ visuel périphérique est encore réduit, surtout du côté externe. Le malade accuse une sorte d'hémiopie externe, mais avec peu de précision.

L'examen de la vision périphérique montre que le champ visuel est normal en dedans, mais qu'il est borné en dehors à un angle de 40°, tandis que du côté sain, l'angle externe égale 70°. En haut et en bas, la réduction est moins prononcée.

L'ophtalmoscope ne permet de constater aucune lésion du fond de l'œil (papille, rétine, ora serrata). Seule la papille paraît allongée de haut en bas, disposition qui existe aussi,

mais à un degré moindre du côté sain; on recherche à ce sujet l'astigmatisme, mais il n'y en a pas.

8 *mai.* — État très amélioré; sensation nette des couleurs, sauf pour les plus atténuées. Le champ périphérique a repris de l'étendue en dehors et en haut; il reste pourtant toujours borné en dehors à 60°.

A l'ophtalmoscope rien de nouveau.

Le blessé part en congé.

Réflexions[1]. Dans l'accident du 7 avril, comme dans la plupart des explosions, il y a eu des plaies, des contusions, tous traumatismes directs, précis, et des secousses, des ébranlements, des contre-coups, toutes lésions sans signes objectifs. Notre blessé a présenté ces deux ordres de lésions : frappé par plusieurs projectiles à la face et aux bras, il a été en outre momentanément privé de la vue du côté droit, sans blessure apparente de l'œil.

L'émotion, la stupeur consécutive à la commotion générale, un certain degré de commotion cérébrale, un bain froid sans réaction, constituent un ensemble de troubles qui ont jeté pendant la première journée une grande obscurité sur l'état réel du blessé. Mais après cela la vision est demeurée presque abolie à droite et quand elle est revenue graduellement les jours suivants, on a constaté de la dyschromatopsie et une hémiopie incomplète.

Ces trois symptômes : amblyopie, daltonisme, réduction du champ périphérique, ont fait naturellement soupçonner une lésion du nerf optique ou de la papille. Mais l'examen ophtalmoscopique, fait plusieurs fois avec soin, n'a jamais montré d'altération du fond de l'œil. Il faut donc pour arriver à un diagnostic probable, définir la valeur de chacun de ces trois symptômes.

a. — L'*amblyopie* et même l'amaurose, ont souvent suivi les plaies ou les chocs du front, et les anciens les expliquaient souvent par effet réflexe? Dans le cas présent, on pourrait

1. Ces réflexions sont presque entièrement tirées d'une leçon clinique faite par M. le médecin en chef Barthélémy, au sujet de ce cas intéressant.

peut-être mettre plus de précision dans ce mot d'effet réflexe, en rappelant que le nerf sus-orbitaire ayant paru atteint, aurait pu être le point de départ de troubles visuels réflexes. La présence d'une cicatrice sur le nerf sous-orbitaire, les névrites dentaires produisent parfois des troubles analogues. Mais cette explication est bien vague et, en ce qui touche la blessure du front, on a de nos jours[1] démontré expérimentalement que ces amauroses ne surviennent que par le fait d'épanchements sanguins rétro-bulbaires. Or un épanchement de ce genre, provenant soit d'une fracture, soit d'une contusion violente, s'accompagne de protusion de l'œil ou au moins d'ecchymose sous-conjonctivale consécutive. Ici rien de semblable. Ce n'est donc pas la blessure du front qui a aboli la vision.

b. — L'*hémiopie* ne fournit que peu de données sur la localisation de la lésion. Sans doute, puisqu'elle est ici monoculaire, le point blessé était en avant du schiasma. Nous pouvons même affirmer que le nerf n'a pas été atteint dans la portion qui sépare les chiasma du trou optique ; car dans cette portion de son parcours, le nerf est privé de la gaîne que lui fournit plus loin la dure-mère. Il est alors directement atteint ou tout au moins l'espace de Schwalbe, librement ouvert aux épanchements rétro-orbitaires, conduit ces infiltrations vers la papille, où elles apparaissent sous forme d'un œdème péripapillaire ou d'une neuro-rétinite inflammatoire. Notre blessé n'avait donc pas de blessure du nerf optique en arrière du trou optique.

Mais l'hémiopie se montre aussi dans des lésions de la rétine. Une contusion de l'œil restée inaperçue aurait-elle amené cette hémiopie rétinienne ?

Le globe oculaire, s'il est contusionné ou fortement commotionné, se déforme comme une sphère élastique qui reçoit un choc. S'il y a aplatissement dans un sens, pendant un instant sans durée, il y a simultanément allongement suivant un diamètre opposé. Mais comme les diverses membranes de

1. Yvert. — *Blessures de l'œil*. Paris, 1880.

l'œil sont très différentes par leur résistance, leur élasticité et leurs connexions réciproques, elles réagissent inégalement contre la pression ou le choc extérieur. La sclérotique peut se rompre, mais si elle échappe au traumatisme, on pourra voir la choroïde se déchirer, l'iris se désinsérer, le cristallin se luxer ou la rétine se décoller. Une secousse, un pli formé à la rétine pendant l'ébranlement de la contusion, une petite quantité de sang épanché entre elle et la choroïde, cela suffit : la rétine est décollée dans un segment plus ou moins étendu et à ce segment correspond de suite une hémiopie analogue à celle que nous avons observée.

L'hémiopie, si l'on affirme qu'il n'existait point de lésion extra-oculaire, se rapporte donc particulièrement à un décollement de la rétine

c. — La *dyschromatopsie* n'est pas en elle-même un symptôme bien instructif. Elle appartient à des lésions de l'encéphale dans l'alcoolisme, à des lésions du nerf dans la névrite et l'atrophie papillaire; elle appartient aussi, d'après un certain nombre d'observations récentes[1], à des lésions probables, mais inaperçues de la rétine dans les cas de contusion de l'œil.

Dans ces faits de daltonisme traumatique, en général peu étudiés, il est permis de croire qu'on a eu souvent à faire à des décollements rétiniens qui n'avaient pas été diagnostiqués. Quelquefois la dyschromatopsie a été alors le seul trouble observé, et il est digne de remarque que ce signe, dans des contusions de l'œil, indique alors des altérations légères, comme si l'organe des couleurs, situé à la surface d'une membrane, était atteint par un ébranlement trop faible pour dépasser la couche superficielle de cette membrane. On sait du reste que le liquide du décollement rétinien contient souvent les articles externes de cônes et de bâtonnets.

On a remarqué encore que, au début d'un décollemen de la rétine, il se produit une dyschromatopsie spéciale : *la vision irisée*. Les malades voient tous les objets éclairés bleus ou

1. Favre. — *Réforme des employés de chemin de fer affectés de daltonisme* (In. *Mém. de l'assoc. pour l'avancement des sciences*, 1873). — Du même. *Gaz. hebd. de méd. et de chirurgie*, 1877.

violets. Or c'est précisément la variété de daltonisme qui a existé chez notre blessé pendant les quatre ou cinq premiers jours.

Ainsi l'hypothèse d'un décollement de la rétine est appuyée aussi bien par la dyschromatopsie que par l'hémiopie.

Mais ce décollement a-t-il pu passer inaperçu? Sans doute. Le premier examen ophtalmoscopique fait au lit du malade, imparfaitement, sans chambre noire, au lendemain de la blessure, ne ne nous permet pas d'affirmer qu'il n'existait pas de lésion équatoriale. Au bout de peu de jours l'amélioration était marquée, et l'examen fait avec soin devait être sans résultat, car les épanchements sous-rétiniens traumatiques se résorbent rapidement.

Quoi qu'il en soit, et ce diagnostic n'étant posé qu'avec réserve, il était utile de signaler ce fait à l'attention de nos collègues de la marine. Le daltonisme acquis, temporaire ou définitif, peut si facilement passer inaperçu et constitue un tel danger dans la vie nautique[1], qu'on ne saurait trop se préoccuper de sa détermination. Spécialement dans le cas de chute sur la tête, ou de blessure aux yeux, au front ou à la face, nous pensons qu'il faut en marine accepter comme formelle la règle suivante qui nous sert de conclusion : *Examiner rigoureusement le sens chromatique chez tout homme qui a pu avoir l'œil blessé ou la vision altérée par un traumatisme quelconque.*

Dr FONTAN.

1. Féris. — *Du daltonisme dans ses rapports avec la navigation* (In *Arch. méd. nav.*, 1876).

DACRYOCYSTITE DE L'ŒIL GAUCHE

AVEC PÉRIOSTITE GUÉRIE PAR LE TRAITEMEMT ANTIPHLOGISTIQUE

Par le Docteur SPIRA

Madame K..., lingère, âgée de quarante-neuf ans.

Bonne constitution. Jouissait habituellement d'une bonne santé. Pas de maladies antérieures. Pas de syphilis, ni scrofule.

La malade n'a jamais accusé de troubles dans la vision; elle a seulement remarqué que depuis six ans, son œil gauche était larmoyant.

Le 13 *octobre* 1883, la malade nous fait appeler et nous constatons une petite tumeur ovoïde, située un peu au dessous du niveau de l'angle interne de l'œil gauche, vers la région du canal nasal.

Cette tumeur de la grosseur d'un pois est rouge, pâteuse et un peu douloureuse au toucher.

La conjonctive de l'œil gauche est très rouge; les paupières sont tuméfiées et la malade peut à peine ouvrir l'œil; elle a de la photophobie.

La conjonctive de l'œil droit présente également une rougeur assez intense, mais bien moins accentuée qu'à gauche.

La malade se plaint de douleurs très vives, au niveau de la région fronto-pariétale du côté gauche. On augmente la douleur en pressant sur la région sus-orbitaire.

La sécrétion nasale est nulle du côté gauche et notablement diminuée à droite. La malade n'éprouve nullement le besoin de se moucher.

Traitement. — Nous prescrivons des compresses sur l'œil, trempées dans une infusion chaude de camomille et comme la malade est privée de sommeil par les douleurs, nous lui faisons prendre un gramme de chloral pour la nuit.

14 *octobre.* — La malade a passé une très mauvaise nuit.

— Douleurs toujours très vives, lancinantes. La photophobie est encore plus accentuée que la veille.

Continuation des compresses d'eau de camomille. Cataplasme de fécule de pomme de terre pour la nuit sur l'œil gauche.

15 *octobre.* — Nuit meilleure. Les paupières sont toujours tuméfiées, mais la conjonctive est moins rouge, les douleurs sont plus ou moins fortes.

La malade n'ayant pas eu de selle depuis le 12, nous lui prescrivons deux verres d'eau de Hunyadi Janos.

Fumigations émollientes trois fois par jour, avec une décoction de fleurs de sureau et de feuilles de mauve.

Nous faisons renifler à la malade une infusion légère de thé, additionnée de cognac.

16 *octobre.* — Même état que la veille. Continuation des fumigations et des cataplasmes pour la nuit.

17 *octobre.* — La tumeur n'est plus aussi rouge et a notablement diminuée. La peau à son niveau, tend à reprendre sa coloration normale. L'écoulement des larmes sur les joues n'est plus aussi abondant. La malade commence à se moucher, surtout après ses fumigations. La conjonctive est encore injectée de sang.

Continuation du même traitement.

18 *octobre.* — Nous voyons la malade avec le docteur Galezowski.

La tumeur fait encore très peu saillie au dessus de la peau; elle est presque indolente au toucher. Plus de douleurs au niveau de la région sus-orbitraire, ni à la région fronto-pariétale.

La malade commence à regarder la lumière, mais elle ne la supporte que fort peu de temps (une minute à peine).

Le docteur Galezowski, nous engage à continuer le traitement déjà institué et fait faire à la malade trois fois par jour, des frictions sur les régions du sac lacrymal et du canal nasal avec la pommade d'onguent napolitain (15 grammes), additionnée de camphre (0,25 centigrammes).

De plus, nous prescrivons à l'intérieur 0,50 centigrammes

d'iodure de potassium par jour, à continuer pendant quinze jours.

La malade supporte bien son traitement interne; nous l'avons revue le 22 et la guérison était presque complète.

30 *octobre.* — La malade a toujours continué à faire des frictions avec la pommade et a pris régulièrement son iodure de potassium.

Elle ne s'aperçoit plus de rien; ses yeux ne sont plus larmoyants et elle nous dit même qu'ils le sont moins qu'auparavant.

5 *novembre.* — La malade a continué son iodure jusqu'à hier. Nous lui faisons suspendre pendant huit jours et elle recommencera à en prendre 0,50 centigrammes par jour pendant quinze jours.

Dr SPIRA.

DOCUMENTS RELATIFS A L'HISTOIRE

DES KYSTES HYDATIQUES DE L'ORBITE

Par M. le docteur DIEU

Médecin principal de l'armée.

Les kystes hydatiques de l'orbite ont été rarement observés.

Auguste Bérard (*Recherches sur les tumeurs enkystées de l'orbite; Annales d'oculistique*, 1844, t. XII, p. 162) dit que les kystes de l'orbite, en général, sont très rares; sur 2 à 3000 malades qu'il voit annuellement à sa clinique ophtalmologique, il n'en a observé que deux fois, et il ne s'agissait pas de kystes hydatiques.

Wecker à Paris, Mauthner à Vienne, n'en ont jamais observé sur des milliers de malades.

Berlin, sur 4000 malades, n'a pas vu un seul kyste hydatique de l'orbite, et dans ses recherches qui datent de 1880 (*Die Krankheiten der Orbita; Abdruck aus Græfe und Sœmisch Handbuch der Augenheilkunde*, t. VI, p. 686, 1880), il n'a pu réunir que 39 observations dont il faut retrancher un certain nombre qui sont erronées et imaginaires, ou au moins très douteuses. Il cite dans cet ouvrage toutes les observations qui sont consignées dans les travaux de :

Velpeau (art. ORBITE; Dictionnaire en 30 vol., 1840, t. XXII, p. 309).

Mackenzie (*Traité des maladies de l'œil*, édition française, 1856-1857).

Cunier (*Annales d'oculistique*, 1845, t. XIV, p. 125).

Demarquay (*Traité des tumeurs de l'orbite*, 1860).

De Græfe (*Archiv für Ophtalmologie*, 1866, t. XII, p. 174).

En recherchant les observations données par Berlin et en vérifiant leur authenticité sur les originaux, nous n'en avons trouvé que 21 parfaitement authentiques, 6 dont nous n'avons pas pu nous procurer les sources pour les vérifier, et 12 qui sont très douteuses ou même fausses.

Aux 21 observations authentiques de Berlin, nous ajouterons une observation de Tavignot (*Journal des connaissances médico-chirurgicales*, 1848, t. XXI, p. 12), une de Lawson (*Clinical society of London*, *The Lancet*, 1876, t. Ier, p. 570), une seconde de Goyrand d'Aix, relatée à propos de celle publiée dans les *Annales de la chirurgie française et étrangère*, t. VIII, une de Dudon (*Mémoires de la Société de médecine de Bordeaux*, 1877, p. 432), et enfin la nôtre, que nous avons l'honneur d'adresser à la Société de chirurgie; ce qui fait un total de 26 observations authentiques de kystes hydatiques de l'orbite. Les 6 observations dont nous n'avons pu nous procurer les sources pour les vérifier, sont les suivantes :

Langenbeck (*Neue Bibliothek für Chirurgie und Ophtalmologie*, 1819, t. II, p. 40).

Rosas (*Lehre von den Augenkrankheiten*, 1834, p. 381).

Fehre (*Hydatide der Thraüendrüse*, thèse de Leipzig, 1860).

Steiner (*Œsterreichische Zeitung*, 1872, t. XVIII, p. 121).

Schmid (*Beobachtungen aus der Augenabtheilung des Odessa'schen Stadthospitals*, 1873, p. 31).

Waldhauer (*Klinische Monatsblatter für Augenheilkunde, Zehender's Archiv*, 1876, p. 152); ce serait une seconde observation de Waldhauer.

Les 12 observations que nous regardons comme douteuses ou erronées sont :

Une de Jean-Louis Petit (*Œuvres complètes*, 1874, p. 231). Chauvel émet des doutes sur la nature de l'affection et paraît regarder avec raison ce cas comme un sarcome kystique. Une de J. Cloquet (*Archives générales de médecine*, 1827, t. XIII, p. 293). Il s'agit, dans l'observation, peu détaillée, d'ailleurs, d'un kyste hydatique de la paupière supérieure. Une de Fano (*Union médicale*, 1859, t. III, p. 537). D'après Fano lui-même, il s'agissait d'un fibrome ou d'un enchondrome cavitaire.

Six de Beer (*Lehre von den Augenkrankheiten*, 1813, p. 581 et 597). Il ne s'agit nullement de kystes de l'orbite; mais dans l'édition de Vienne, de 1792, Beer décrit, sous le nom d'hydatis palpébraux, de petites tumeurs uniques ou multiples, siégeant au bord des paupières et renfermant de l'eau.

Une de Guthrie et Travers, qui n'est que la reproduction de l'observation de Lawrence.

Enfin, deux observations de Gray (*The lancet*, 1872, t. II, p. 644), qu'il est impossible de trouver, en se reportant à l'indication bibliogra phique, *The Lancet*, ne renfermant aucune observation de Gray sur les kystes de l'orbite, depuis 1860 jusqu'en 1880.

Dans l'article Orbite, du Dictionnaire encyclopédique des sciences médicales, notre collègue et excellent ami, le professeur Chauvel, a tracé d'une façon complète et magistrale l'histoire de ces tumeurs. Ayant peu de chose à y ajouter, nous croyons qu'il est absolument inutile de refaire ce travail ;

mais, comme les observations de ces tumeurs sont dispersées dans un grand nombre d'ouvrages français et étrangers, nous avons cru qu'il y aurait quelque intérêt à les réunir toutes, de façon à éviter des recherches fatigantes à ceux qui voudraient se mettre au courant de la question. Nous donnerons les observations dans l'ordre chronologique, et nous nous bornerons à faire suivre ce travail de quelques conclusions qui seront comme le résumé de l'histoire des kystes hydatiques de l'orbite.

Observations

I. Joh.-Adam Schmidt (*Ueber die Krankheiten des Thrœnenorgans.* Wien, 1803, p. 90).

Wasil Papp., soldat au régiment d'infanterie de Spleny, âgé de vingt-six ans, fort et corpulent, fut pris de fièvre vers la fin de novembre 1800, à la suite d'un fort refroidissement. Il eut un typhus léger duquel il guérit, et put quitter l'hôpital en janvier 1801, pour rentrer à son régiment.

Quelques jours avant sa sortie de l'hôpital, il éprouva une sensation obtuse de compression dans le fond de l'œil, mais il n'en parla pas au médecin. Il était de retour dans sa compagnie depuis huit jours lorsqu'il remarqua que cette pression obtuse dans le fond de l'œil augmentait et devenait plus pénible; mais comme il ne remarquait rien d'anormal dans son œil, et qu'il voyait toujours bien, il ne dit rien encore. Au commencement de la troisième semaine toutefois, cette pression devint si violente qu'il éprouvait des douleurs lancinantes dans toute la moitié de la tête et dans l'œil même; celui-ci un peu rouge et sec était propulsé en avant; cet homme voyait souvent des apparitions lumineuses devant lui, il dormait peu; dans cet état, il ne pouvait faire son service; le médecin qui le soignait lui donna des cataplasmes chauds. Son état s'aggrava de jour en jour; au début de la quatrième semaine, il éprouvait jour et nuit des douleurs dans la moitié de la tête et l'œil, tellement qu'il ne pouvait dormir un

instant; son œil sortait en entier de l'orbite, si bien qu'il était placé dans la racine du nez; il était un peu rouge, mais non gonflé, humide et brillant, mais privé de vision.

Dans cet état, le malade arriva le 4 février 1801 à l'hôpital militaire de Vienne, salle 5, où je traitais les maladies des yeux. Je le vis pour la première fois le 5 au matin, et je lui trouvai, outre l'état décrit plus haut, un nystagmus considérable; les paupières n'étaient pas tuméfiées, mais soulevées par l'œil. Je sentis aisément une dureté assez grande dans l'orbite, vers la région de l'angle externe, et j'expliquai à ceux qui suivaient ma visite que la maladie siégeait proprement dans l'orbite et que c'était probablement un stéatome. — Opium et cataplasmes chauds; mort le lendemain soir dans le coma.

Autopsie. — Veines du cerveau remplies de sang noir ainsi que les veines de la paroi cranienne. Congestion de la substance cérébrale. Lorsqu'on a enlevé la voûte orbitaire sans blesser le périoste, une tumeur fluctuante fait saillie de l'angle externe de l'orbite vers le haut, tumeur dont on ne peut facilement reconnaître la nature, avant d'avoir écarté toutes les autres parties molles de l'orbite. Le périoste orbitaire adhère intimement à cette tumeur. Les muscles de l'œil, le nerf optique, le nerf de la quatrième paire, le trochleator, la branche ophtalmique de la cinquième paire sont distendus et allongés, la veine ophtalmique variqueuse. La glande lacrymale était notablement plus petite que d'habitude et intiment adhérente à la tumeur. Les vésicules glandulaires les plus éloignées de la tumeur, dans la direction de la paupière supérieure, étaient plus grandes et plus cohérentes; celles qui touchaient la tumeur étaient plus petites et plus comprimées. La tumeur adhérente à la glande lacrymale avait, d'arrière en avant, un pouce de diamètre, transversalement et verticalement un peu moins d'un pouce; elle avait une forme ovoïde en dehors, au grand angle de l'orbite, s'appliquait intimement au segment postéro-externe du bulbe auquel elle adhérait même après la mort. La tumeur même avait une membrane externe et une interne, l'externe formée

d'un tissu cellulaire dense; entre les deux était un peu de liquide interstitiel. La membrane interne était très fine demi-transparente, et renfermait un liquide lacrymal limpide. La membrane externe ne put facilement être isolée des vésicules glandulaires comprimées; l'interne, au contraire, s'énucléa facilement.

II. Même auteur, page 94.

Une jeune paysanne vint en mai 1802 demander mes soins pour une cécité; elle avait, deux mois avant, sevré son enfant, et à la suite d'un refroidisssement, avait dès lors éprouvé de fortes douleurs d'un côté de la tête et dans l'œil. Quelques jours après l'œil s'enflamma, se gonfla et fit hernie en avant de l'orbite. Lorsque cette femme vint à moi, elle avait le globe de l'œil enflammé, de la grosseur d'un poing d'homme, la cornée complètement infiltrée de pus, perforée, et l'iris si bien recouvert par des néoformations qu'on avait de la peine à reconnaître la forme de l'œil dans ces masses charnues. Avec la douleur compressive de l'orbite et les violentes douleurs unilatérales de la tête, je trouvai tous les autres phénomènes rapportés dans l'observation précédente, sauf le mouvement spasmodique de l'œil. La parotide du même côté, vers la branche de la mâchoire inférieure, était aussi gonflée.

L'auteur diagnostiqua un kyste de la glande lacrymale et adressa la malade au premier chirurgien, Ruttorffer, en lui faisant part de son opinion sur la nature de l'affection. « Celui-ci fit avec un trocart l'opération que j'eusse faite avec une lancette; il enfonça l'instrument sous la paupière supérieure, au point désigné, et dirigea sa pointe vers la loge de la glande lacrymale, où on sentait de la résistance. Il s'écoula aussitôt plus d'un once d'un liquide lacrymal extrêmement limpide par la canule. On retira la canule aussitôt, et pendant plusieurs jours ce liquide clair coula par la piqûre. Quelques heures après l'opération, la douleur hémicranique cessa, et de jour en jour l'exophtalmie diminua. Le quatorzième jour de l'opération, Ruttorffer remarqua au niveau de la plaie de la piqûre une traînée blanchâtre, mêlée au pus, qu'il ne put enlever à l'aide de la charpie; il la prit alors avec une pince

et retira ainsi un kyste très reconnaissable ; quatorze jours après, la malade entièrement guérie, quitta l'hopital. »

M. Weldon (*Cases and obsvrvations in Surgery London*, 1806, p. 104).

« Femme dont l'un des yeux était fortement propulsé en avant. Deux ans auparavant elle avait ressenti de la distension dans l'œil et de la rigidité dans les paupières, dont les mouvements étaient devenus difficiles. Ces symptômes s'accrûrent. Une sensation de pression et de malaise, puis de douleur, se manifesta dans l'œil, surtout lorsque la malade le faisait mouvoir. A la fin, les mouvements en devinrent impossibles et la douleur s'accrût jusqu'au délire. Lorsque M. Weldon vit la patiente, l'œil était déplacé en avant et un peu en haut vers l'angle interne; les paupières étaient ouvertes et ne pouvaient se mouvoir; les téguments environnants étaient le siège d'un engorgement général. La vue était abolie depuis un an et la pupille immobile. Les vaisseaux de l'œil étaient engorgés et dilatés. La douleur, intolérable et presque sans rémission, s'étendait parfois à toute la tête, mais elle était le plus souvent bornée au globe de l'œil et au trajet du nerf optique. Elle s'accompagnait d'un sentiment de pression et de grande distension. Lorsqu'on palpait les téguments qui recouvrent la partie inférieure de l'orbite, la sensation éprouvée par le doigt ressemblait à celle que donnerait du tissu adipeux lâche ; mais en examinant plus attentivement, on percevait très distinctement une fluctuation profonde. M. Weldon ponctionna la tumeur avec un couteau à cataracte au niveau de la partie moyenne du bord inférieur de l'orbite, et en fit sortir par pression une petite quantité d'un fluide transparent. Il agrandit alors la plaie de près d'un pouce, en dirigeant l'incision vers l'angle externe de l'œil, en ayant soin de maintenir la pointe de son couteau à une profondeur suffisante, tout en la portant en avant, de façon à ouvrir largement le kyste. Il s'échappa environ deux cuillerées à bouche d'un fluide transparent, clair et légèrement visqueux. Le soulagement fut instantané et l'œil reprit aussitôt sa situation normale. Les lèvres de la plaie furent main-

tenues écartées, et au bout de cinq ou six jours, le kyste, que M. Weldon s'imagine avoir été une hydatide, se montra et put être extrait. La poche était sphérique, un peu plus épaisse que ne le sont d'ordinaire les enveloppes des hydatides d'un volume semblable à celui de la tumeur; sa surface était unie et brillante. L'écoulement fourni par la plaie diminua graduellement, et celle-ci fut cicatrisée sans autre accident au bout de trois semaines. La douleur et le délire disparurent presque complètement et l'œil, pour un observateur superficiel; ne différait point de l'autre. L'iris resta immobile, et la vision complètement perdue. »

IV. Lawrence (*Observ. on Tumours med. chir. Transact.*, t. XVII, p. 148, 1822; l'observation appartient à Middlemore).

« Charles Rowell, quarante-deux ans, admis au London ophtalmic Hospital dans le service de M. Lawrence, le 3 janvier 1820, pour une saillie du globe de l'œil hors de l'orbite, d'où il avait été chassé par une tumeur profondément située et qui avait été en croissant depuis sept ans. Il s'était présenté antérieurement à l'infirmerie ; son œil faisait alors une saillie anormale, mais la vision n'était point affaiblie. A cette époque, M. Lawrence sentit confusément sous l'arcade sourcilière une petite protubérance solide qui lui parut être une partie d'une tumeur plus profondément située, et il considéra que l'extirpation pouvait seule procurer du soulagement. Le malade ne voulait pas de ce moyen et, en conséquence, cessa de revenir. Le mal s'accrût lentement en s'accompagnant de grandes douleurs qui, pendant plusieurs mois, avaient été si intenses le jour et la nuit, qu'elles avaient amené une grande émaciation et une faiblesse générale.

Lorsqu'il entra à l'infirmerie, la tumeur s'était tellement avancée entre la partie supérieure et interne du globe oculaire et la paupière, qu'elle avait presque complètement refoulé le globe de l'œil hors de l'orbite. La paupière supérieure fortement tendue et enflammée recouvrait l'œil et la tumeur; la paupière inférieure était complètement renversée en dehors et la membrane muqueuse ressemblait à une masse

charnue épaissie. La conjonctive bulbaire découverte s'était fortement épaissie et était atteinte d'inflammation chronique. La structure de l'œil était intacte, la pupille moyennement dilatée, circulaire et immobile, la vision détruite. La tumeur était solide et paraissait fixée à l'orbite ; elle donnait à la pression une sensation obscure de fluctuation.

Pour diminuer la douleur et mieux s'assurer de la nature de la maladie, on pratiqua une ponction dans le point le plus saillant de la tumeur ; il s'en échappa une cuillerée à café environ d'un fluide aqueux limpide. Les souffrances s'en apaisèrent sensiblement. Lorsque M. Lawrence, deux jours après, examina la partie, il trouva dans la piqûre une substance blanchâtre, molle, qui, ayant été enlevée avec des pinces, se trouva être une hydatide. Quelques autres s'échappèrent par la compression de la tumeur, d'autres furent encore évacuées le lendemain. M. Lawrence enleva, en agrandissant l'ouverture et en faisant des injections forcées dans la cavité, tout ce qui restait encore, et qui pouvait bien remplir à moitié une tasse à thé. Les dimensions des hydatides variaient de celle d'une noisette à celle d'un petit pois. Quelques-unes étaient intactes, d'autres affaissées. Le kyste s'enflamma et suppura sans déterminer beaucoup de douleur ; l'écoulement du pus diminua graduellement, et l'ouverture fut fermée au bout d'un mois. L'œil reprit sa situation normale et tout malaise disparut ; les seules traces qui restassent, en mars, étaient l'état ridé des téguments de la paupière supérieure et le renversement en bas de l'inférieure. L'iris était redevenu un peu mobile et la lumière était légèrement perçue.

V. Delpech (*Chirurgie clinique de Montpellier*, 1828, t. II, p. 99) (*Résumée*). Homme de vingt-cinq ans. Douleurs oculaires au commencement de l'année 1820, pleurésie en janvier 1821, et conjonctivite de l'œil droit ; affaiblissement de la vision. Vers la fin d'avril, nouvelle poussée de conjontivite ; tuméfaction des paupières et exorbitisme. Entrée à l'hôpital, le 8 novembre 1822. L'œil projeté en avant, n'était qu'imparfaitement recouvert par les paupières distendues ; pupille immobile, cornée dépolie, cécité absolue. Derrière les paupières on

sentait une tumeur, surtout distincte en dehors, qui soulevait principalement la paupière supérieure, et qui semblait constituée par deux portions, dont l'inférieure était obscurément fluctuante.

Opération le 13 novembre. Incision courbe sur la moitié externe du bord orbitaire; excision partielle de la glande lacrymale déplacée. « Vers le bas nous n'eûmes pas un grand chemin à faire pour découvrir un kyste séreux; il était situé assez près de la paupière inférieure, tandis que supérieurement il était recouvert par la glande lacrymale; nous parvînmes cependant, surtout à la faveur de la résection que nous venions de faire, à le mettre à nu dans une assez grande étendue, mais ce ne fut pas sans diviser la moitié du muscle releveur de la paupière supérieure. Alors, nous croyant certain de la nature de la tumeur, nous y plongeâmes la pointe d'un bistouri étroit qui donna lieu à l'évacuation d'environ 3 onces de sérosité légèrement citrine et presque incolore. Aussitôt, il se présenta à l'incision du kyste une masse membraneuse blanche, chiffonnée, que nous attirâmes facilement à l'extérieur, car elle était entièrement libre, et qui fut reconnue pour une grosse hydatide, un ver acéphalocyste qui avait été ouvert et vidé du même coup de bistouri qui avait fait la ponction du kyste. Celui-ci, examiné plus attentivement, fut reconnu pour un feutrage accidentel de tissu cellulaire, lequel avait été seulement détourné et ses lames distendues, pour loger l'animal parasite que nous venions d'extraire. » — Guérison complète le quinzième jour, le malade sort le 13 décembre. « L'œil avait entièrement repris sa place naturelle et remplissait ses fonctions presque aussi parfaitement que celui du côté opposé. Il est vraisemblable que cette restauration sera complète, et que la légère difformité de la paupière supérieure s'effacera en entier. »

VI. Goyrand (d'Aix) (*Annales de la chirurgie française et étrangère*, t. VIII).

Cette observation, relative à un enfant opéré à l'Hôtel-Dieu, en 1828, est citée de mémoire par l'auteur, à propos de l'observation IX qui lui est personnelle.

« Dans ce cas, apparemment, la tumeur ne faisait pas de saillie sur les côtés de l'œil déplacé, et le boursouflement de la conjonctive augmentait le volume apparent de cet organe, ce qui fit croire qu'il était le siège d'une dégénérescence cancéreuse. On crut devoir en faire l'extirpation. L'œil fut saisi avec la pince érigne de Museux. Un premier coup de bistouri fit jaillir du fond de l'orbite un liquide aqueux; l'opération n'en fut pas moins continuée, et quand l'œil fut enlevé, l'hydatide tomba sur la joue du malade. L'œil n'était nullement dégénéré. »

VII. Holscher (*Casper's Wochenschrift*, 1833, t. Ier, p. 237) (*Résumée*). Le 9 mars 1832, un jeune homme de dix-sept ans, du nom de Bahr, me fut adressé par son père, de Bölum, localité près de Walsrode, dans le royaume de Hanovre. L'œil droit de ce jeune homme, bien portant du reste, faisait depuis un an et demi de plus en plus saillie hors de l'orbite, et était porté en avant de 18 à 20 lignes de plus que le gauche. Le malade affirmait que sa vision n'était pas troublée; il voyait assez bien de près avec cet œil, moins bien de loin. La pupille n'était pas dilatée et était mobile; le malade n'accusait pas de douleurs et se plaignait seulement d'une sensation désagréable de tiraillement. Ni vomissements, ni vertiges pouvant faire supposer une affection cérébrale, on supposa qu'il existait un néoplasme dans l'orbite, ayant produit l'exophtalmie, et comme l'exploration attentive de l'œil avec le doigt laissait sentir une élasticité spéciale et une sorte de fluctuation, comme l'œil était mobile, comme il n'y avait pas de troubles visuels, l'auteur diagnostiqua une hydatide et voulut faire une ponction exploratrice.

Il enfonça une lancette étroite entre la base de l'orbite et le bulbe, environ à 10 lignes de profondeur, plaça une sonde creuse dans l'incision, et obtint ainsi l'issue d'un drachme environ de liquide limpide, incolore, semblable à de l'eau; ces caractères ne laissèrent aucun doute sur le diagnostic, quoique le bulbe n'eût pas repris sa place. L'opération ne fut pas suivie d'accidents inflammatoires. Le 10 et le 11 mars il s'écoula encore un peu de sérosité; le 12 mars, la plaie

légèrement extensible, de plus d'une ligne d'épaisseur, opalescente et presque transparente; ses deux faces sont brillantes. » Amélioration immédiate, disparition des douleurs, retour du sommeil. La malade sortit en mai, guérie. « Le bulbe a conservé sa forme naturelle et repris sa position normale; les paupières sont mobiles, mais la vision est perdue pour toujours.

IX. Goyraud (d'Aix) (*Annales de la chirurgie française et étrangère*, t. VIII (*Résumée*). Enfant de onze ans. L'œil gauche, repoussé en avant et sur le nez, était tout hors de l'orbite; là, il était immobile, son axe dirigé en dehors. Les paupières soulevées et distendues ne recouvraient l'œil qu'en partie; leurs bords libres renversés en dedans tournaient leurs cils contre cet organe. La conjonctive oculaire était injectée; la palpébrale l'était bien plus encore; la cornée avait perdu en partie sa transparence; cette membrane était obscurcie comme par un nuage; la faculté visuelle n'était point abolie dans cet œil, mais elle y était fort affaiblie; les douleurs que le jeune malade accusait ne paraissaient être que le résultat de la compression et de la distension des parties. L'œil s'était ainsi déplacé peu à peu; les parents du malade avaient commencé à s'en apercevoir deux ans avant.

L'œil n'avait que son volume normal; la tumeur qui l'avait déplacé faisait saillie au-devant du côté externe de l'orbite. La fente palpébrale était considérablement allongée. En écartant les paupières, sur la commissure externe, on voyait, en dehors de l'œil, la tumeur recouverte par la conjonctive injectée et boursouflée.

Cette tumeur se distinguait très bien de la base de l'orbite; elle était dure, mais résistante et en la prenant alternativement avec deux doigts appliqués, l'un sur la paupière supérieure, l'autre sur l'inférieure, j'y percevais une fluctuation qui ne me sembla jamais douteuse. Je pensai que j'avais à faire à un kyste hydatique. J'incisai la commissure externe des paupières jusqu'à la tempe et mes deux aides se chargèrent d'écarter les bords de l'incision avec des crochets mousses. Pendant que je cherchais à inciser la conjonctive

qui recouvrait la tumeur, le malade, peu docile, fit un mouvement en avant, le bistouri perça le kyste, et nous vîmes jaillir par la ponction un liquide de limpidité parfaite. La tumeur se flétrit et s'affaissa. Avec une pince à crochets, je saisis alors le kyste et la conjonctive qui le recouvrait, et j'en excisai un lambeau avec les ciseaux courbes; le kyste fut ainsi largement ouvert. J'y plongeai le doigt qui pénétra sans obstacle jusqu'au fond de l'orbite; puis, regardant au fond de la poche, j'y distinguai un corps blanc, opalin, membraniforme, ridé, que je retirai avec la pince; c'était une hydatide solitaire qui, distendue, avait dû avoir le volume d'une grosse noix. L'hydatide extraite, l'œil est rentré de lui-même dans l'orbite, conservant sa direction oblique en dehors, et s'est enfoncé plus profondément que son congénère. J'ai réuni l'incision de la commissure palpébrale par trois points de suture entortillée; pansement à l'eau froide. Guérison sans accident. Le 1e juillet, il n'existe plus trace d'exorbitisme, ni d'entropion; strabisme léger, adduction difficile. Il n'existe plus d'injection à la conjonctive. La cornée s'éclaircit, la vue s'est déjà notablement améliorée.

X. Garcia Romeral (*Annales d'oculistique*, 1845, t. XIV, p. 125) (*Résumée*). Fille de dix-huit ans, espagnole, s'aperçoit en juillet 1844 que son œil gauche faisait saillie en avant, sans gêne ni douleur; puis, apparaît au-dessous du sourcil gauche une petite tumeur qui s'accrût graduellement jusqu'à chasser l'œil de l'orbite. Douleurs au fond de l'orbite; à la fin d'août, vision abolie de ce côté.

État actuel : Exophtalmie complète à gauche, cet œil se trouvant dirigé en bas et en dehors, et correspondant précisément à la saillie de la pommette. Injection violente de la conjontive et de la paupière supérieure; milieux de l'œil transparents; pupille faiblement mobile; amaurose complète. Au-dessus de l'angle interne de l'œil, on apercevait une tumeur qui dépassait à peine le niveau du sourcil, mais en soulevant avec soin, on remarquait que cette tumeur s'étendait dans l'intérieur de l'orbite dont elle remplissait presque entièrement la cavité; elle était située entre la paroi interne

de l'orbite et le sac lacrymal qu'elle comprimait, et la paroi postérieure et interne du globe, ainsi que le muscle droit interne, comprimant le nerf optique. Cette tumeur était indolente même à la pression, circonscrite, lisse et légèrement mobile; fluctuation très nette. Douleurs continuelles, aiguës et gravitatives, surtout la nuit.

L'auteur diagnostiqua un kyste séreux de l'orbite.

Opération : Incision courbe, d'un pouce au-dessus de l'angle externe de l'œil, suivant la direction des fibres de l'orbiculaire, dénudation et incision de la tumeur. « Un jet de matière claire, séreuse, jaillit tout à coup. » L'œil reprit aussitôt sa place. Déjà nous nous disposions à introduire la charpie, lorsque, à notre grande surprise, nous vîmes apparaître par l'ouverture pratiquée au sac, un corps membraniforme qui fut extrait avec facilité et que nous reconnûmes être une hydatide acéphalocyste de la grosseur d'un œuf de pigeon. Après avoir exploré la cavité du kyste, et nous être convaincu qu'elle était entièrement vidée, de la charpie y fut introduite jusqu'au fond, en ayant soin de placer son extrémité antérieure dans l'angle interne de la plaie...

L'opération fut suivie d'un érysipèle qui n'empêcha pas la guérison. La vision, après la guérison, était parfaite.

(*A suivre.*)

BIBLIOGRAPHIE

Des douches antiseptiques dans les suppurations de la cornée (*La Cronica medica de Valence*). — Dans le numéro du 20 octobre 1883, notre confrère et ami le Dr Aguilar Blanch, élève très distingué de la clinique du Dr Galezowski, publie un article fort intéressant sur ce sujet. Dans plusieurs cas de suppuration de la cornée amenée par des causes diverses, il a obtenu un grand avantage des douches antiseptiques employées dès le début de la sup- [illegible] se loue beaucoup à ce propos de la solution de sulfate

de cuivre (1 p. 100) qui, tout en donnant des résultats très satisfaisants, n'est nullement irritante sur l'organe. Dans un cas, quatre douches seulement avec cette solution eurent un effet complet contre une kératite suppurative dont plusieurs douches phéniquées n'avaient pas fait justice. Dans un autre cas deux douches avaient déjà notablement changé l'aspect d'une ulcération torpide.

Dr PARISOTTI.

Tuberculose de l'iris (*Revista de oftalmologia practica y medicina y ciruja de Madrid*). — Nous traduisons du numéro d'août 1883 de ce journal. Hüter (*Arch. of Opht.*) rapporte un cas de cette maladie rare chez une petite fille de deux ans. La moitié latérale de la chambre antérieure était occupée par une masse caséeuse en contact avec la surface postérieure de la cornée. La cornée transparente présentait un développement de vaisseaux sanguins. Dans la moitié de l'iris et dans son centre, on voyait à l'œil nu des granulations de couleur grisâtre. La pupille était couverte par une légère exsudation dans la sclérotique; dans sa partie supérieure, près du bord de la cornée, il y avait un tumeur saillante de couleur blanche nacré.

On tenta d'abord d'extraire la masse caséeuse. On fit une grande incision au bord de la cornée et on excisa une portion de l'iris. On s'aperçut qu'il était impossible d'ouvrir toute la masse caséeuse qui adhérait au tubercule de la sclérotique. Une masse de tissu granuleux se produisit bientôt en dehors de la plaie, et l'énucléation fut pratiquée un mois après. Un examen microscopique attentif démontra qu'il s'agissait d'une tuberculose de l'iris, qui, se présentant dans la forme miliaire, se changea promptement en une infiltration tuberculeuse de l'iris, en envahissant en même temps la plaie de la cornée. La ciclite survint après avec synéchies antérieures et postérieures et obstruction partielle de la pupille.

Dr PARISOTTI.

Sarcome de la glande lacrymale. — M. le Dr HARLAN a communiqué à la Société américaine d'ophtalmologie, dans la séance tenue à Jake-George le 26 juillet 1882, un cas de sarcome de la glande lacrymale. La tumeur faisait saillie dans la paupière supérieure droite et dans quatre ans elle avait atteint le volume d'un œuf de poule. L'œil était porté en avant et en bas. Pendant l'opération on put s'assurer que la tumeur avait son point de départ dans la glande lacrymale, et l'analyse microscopique démontra qu'il s'agissait d'un sarcome (*Revista de oftalmologia practica y medicina y ciruja*, numéro de novembre 1883).

Dr PARISOTTI.

Traitement des granulations des paupières. — Le Dr L. Silvestri dans le journal (*Bollettino di scienze mediche di Siena*) dit pouvoir affirmer que les applications de forts caustiques sur la conjonctive trachomateuse seront toujours, quoi qu'on en dise, d'une grande utilité. Tout dépend de la manière de s'y prendre. Il se sert de l'acide nitrique fumant qu'il applique sur la conjonctive au moyen d'une petite boule de ouate fixée sur une baguette en bois. Il met du coton entre la paupière renversée et le bulbe pour que l'acide ne coule pas sur celui-ci. Sur grand nombre de cas, deux fois seulement la guérison a été accompagnée d'entropion.

Dr Parisotti.

La macération jéquiritique et son efficacité dans le traitement du trachome, par M. le professeur Nicolo Manfredi, de Modène. — Nous avons sous les yeux une communication que M. Manfredi, professeur d'ophtalmologie à Modène, a faite à l'Académie royale des sciences, lettres et arts de la même ville dans la séance du 17 juin 1883.

Il a expérimenté avec le jéquirity sur les lapins et sur l'homme. Les macérations employées ont été au 1/2, 1, 2, 3 p. 100.

L'inflammation qui est survenue à la suite de l'application de ces macérations sur la conjonctive a toujours été proportionnelle à la concentration de la préparation et au nombre des badigeonnages; son intensité diminuait de plus en plus à mesure que la macération devenait plus ancienne ou si elle était appliquée même toute récente sur des yeux qui en avaient déjà subi l'influence.

L'auteur dit que cette inflammation lui a présenté des caractères toujours les mêmes, de sorte qu'il croit qu'on peut vraiment parler d'une *conjonctivite jéquiritiqne. Cette conjonctivite n'est pas inoculable d'un œil à l'autre.*

Il a filtré plusieurs fois une même macération et enfin il a dilué ce qui restait sur le papier de la dernière filtration et par cette dilution il a réussi encore à avoir de l'inflammation.

L'auteur a voulu expérimenter aussi avec la poudre de jéquirity, l'inflammation a été toujours très intense à la première application.

Après avoir reconnu qu'une macération était bien active, il l'a chauffée à la température de 90° centigrades, ou bien il l'a fait bouillir directement dans un tube. Dans un cas comme dans l'autre, la macération perdait complètement son efficacité, qu'elle ne reprenait plus même après avoir été exposée à l'air pendant vingt-quatre ou quarante-huit heures.

Il a fait bouillir aussi les grains de jéquirity; le résultat, après, a

été nul avec l'eau de cette ébullition, très léger avec la macération ou la poudre des grains ainsi bouillis.

Quand il a fait bouillir les grains brisés ou la poudre, grains et poudre avaient perdu leur action quand on s'en servait après les avoir fait dessécher.

Le liquide d'une macération dans l'éther n'a donné presqu'aucun résultat, mais au contraire l'effet produit par la poudre résiduée et desséchée a été très vif.

Pour ces faits, et surtout pour l'impossibilité d'inoculer la conjonctivite jéquiritique, l'auteur croit que l'action de cette substance doit être rapportée à un principe chimique.

En arrivant à la partie la plus intéressante de la clinique, il donne le tableau des cas traités que nous rapportons tel quel :

L'auteur s'explique le désastre du premier individu chez lequel la cornée a été ulcérée et complètement opacifiée par l'emploi de la poudre, l'œil présentant déjà des ulcères de la cornée ; du second, où il y a eu destruction des deux cornées en même temps, parce que le traitement n'a pas été très régulier, la femme de soixante-dix ans ne pouvant pas aller à la clinique et se servant de la macération $\frac{1}{2}$ p. 100 chez elle. Dr PARISOTTI.

Le jéquirity. — Le Dr LACHI adresse une lettre sur ce sujet à M. le professeur Simi, publiée dans le journal *Bollettino d'oculistica numéro* d'août 1883. Il l'a employé pour un cas de granulations très développées avec pannus de la cornée. On a fait deux applications à la distance de trois heures. Les phénomènes d'irritation qui existaient déjà après la première devinrent d'une intensité extrême après la seconde ; frissons le long de l'épine, sécrétions de larmes très chaudes et de muciques, chémosis très prononcé, turgescence des paupières, troubles de la vue, douleurs sourcilières, impossibilité d'ouvrir les paupières. Le lendemain ces phénomènes avaient un peu diminué, mais il existait un trouble d'un millimètre de diamètre au centre de la cornée, qui fut suivi d'ulcération et leucome.

L'auteur a fait des essais aussi sur un lapin. Ni chez l'homme ni chez le lapin il a pu observer les pseudo-membranes.

Dr PARISOTTI.

Traitement des maladies de la cornée avec hypopion par les injections de pilocarpine. — (*Bollettino d'oculistica*, Agosto 1883). Le Dr RAMORINO (de Gênes), dans une lettre adressée à M. le professeur Simi, dit d'avoir eu succès complet par les injections de pilocarpine contre les maladies de la cornée avec hypo-

pion. Non seulement la suppuration est arrêtée, mais la cornée reprend tout son poli. Dr PARISOTTI.

Sur l'action du jéquirity et de la rhynchozia. — (*Bollettino d'oculistica*, numéro d'octobre-novembre 1883). Nous traduisons les conclusions des expérimentations faites par les docteurs J. Bufalini et H. Tassi.

1° L'infusion récente d'*abrus prec.* (16 grains dans 100 c.c. d'H^2O), même mélangée avec plusieurs antiseptiques, produit (2-4-6 gouttes dans le sac conjonctival des lapins) toujours une conjonctivite jéquiritique de la même intensité (le mélange avec les antiseptiques était ainsi fait; infusion récente de jéquirity (16 grains dans 100 c.c. d'H^2O); partie égale d'une solution de salicylate de soude 1 p. 100, d'acide borique 2 p. 100, de résorcine 1 et 10 p. 100).

2° L'infusion de jéquirity préparée depuis 40 à 49 jours, ne développa jamais de la conjonctivite spécifique, tandis que celle-ci fut déterminée par le jéquirity mêlé aux substances antiseptiques susdites et ainsi conservée pendant 20 à 24 jours.

3° L'infusion de jéquirity (16 grains dans 100 c.c. d'H^2O) introduite dans le sac dorsal de la grenouille (à la dose de 1 c.c.) est un poison énergique qui fait beaucoup augmenter la contractilité des muscles et donne lieu à des convulsions semblables à celles qui sont amenées par la vératrine.

4° L'infusion de *rhyncozia prec.* (32 grains dans 105 c.c. d'H^2O), introduite à la dose de 2, 4, 6 gouttes dans le sac conjonctival des lapins, a produit aussi une conjonctivite croupale, mais moins interne que le jéquirity, et elle la développa alors même qu'elle était mélangée avec les antiseptiques expérimentés de la même façon que pour l'*abrus*.

5° La même infusion de rhyncozia donne lieu à un empoisonnement comme le jéquirity; elle se comporte tout à fait de la même manière que l'*abrus prec.*, mais avec moins d'intensité.

Dr PARISOTTI.

Dacriocystite à la suite de l'instillation du jéquirity dans le sac conjonctival (*Bollettino d'oculistica*, numéro de décembre 1883).

Dans un article que nous avons sous les yeux et signé A. S. sont rapportés trois cas sur moins de 100 malades de dacriocystite survenue pendant le traitement des granulations de la conjonctive par le jéquirity. L'auteur ajoute que sur un très grand nombre de conjonctivites blennorragiques et purulentes soignées par lui, il n'a observé cette complication qu'une fois seulement.

Dr PARISOTTI.

INDEX BIBLIOGRAPHIQUE[1]

RÉTINE. — NERF OPTIQUE. — CENTRES VISUELS.

Armaignac. Aphasie complète, hémiplégie et hémiopie droite, persistance de la cécité des mots (*Journal de médecine de Bordeaux, Juillet* 1883).

Yvert. Cas de rétinite albuminurique unilatéral (*Recueil d'Opht., Mars* 1883, p. 145).

Brumer. Ueber Chininamaurose. (*Thèse de Bâle* 1882, et *Recueil d'Opht.*, 1883, p. 187.)

Bechterew. Ueber den Verlauf der die Pupille verengernden Nervenfasern im Gehirn und über die Localisation eines Centrums für die Iris und Contraction der Augenmuskeln. (*Arch. f. d. ges. Physiol.*, XXXI., p. 60.)

Buzzard. T. On two cases of tobacco amblyopia. (*The Lancet, July* 1883, p. 52.)

Charpentier. La perception des couleurs et la perception des formes. — La perception des couleurs et la perception des différences de clarté. — La perception du blanc et des couleurs complexes. (*Compt. rend. hebd. de l'Acad.*, N. 13, 15 et 17.)

Dransart. Traitement du décollement de la rétine par l'iridectomie. (*Ann. d'Ocul., Mai-Juin* 1883, p. 228.)

Deutschmann. Zur Semidecussation im Chiasma nerv. opt. des Menschen. (*Von Graefe's Arch.*, XXIX., I, p. 323.)

Deutschmann. Grosshirnabscess mit doppelseitiger Stauungspapille; Meningitis basilaris und Perineuritis, sowie Neuritis interstitialis optica descendens. (*Von Graefe's Arch.*, XXIX., I p. 292.)

Fere. Sur un cas de migraine ophtalmique à accès répétés et suivis de mort. (*Rev. de Méd.*, III., 3.)

Gillet de Grandmont. De l'action des courants électriques continus appliqués au voisinage du cerveau et des résultats qu'ils produisent en particulier dans l'œil. (*Rec. d'Opht., Juillet* 1883, p. 390.)

Hoffmann. Zur vergleichenden Anatomie der Lamina cribrosa nervi sptici und einiger angrenzender Verhältnisse. (*Von Graefe's Arch.*, XXIX., 2, p. 45.)

Leber. Ein Fall von Hydrocephalus mit neuritischer Sehnervenatrophie und continuirlichem Abtreüfeln wässriger Flüssigeit aus der Nase. (*Von Graefe's Arch.*, XXIV, I, p. 273.)

1. N.-B. Cette notice bibliographique a été en grande partie empruntée à *The Opthalmic Review.*

Mayerhausen. Ueber die Grössenverhältnisse der Nachbilder bei geschlosaenen Lidern. (*Von Graefe's Arch.*, XXIX., 2, page 23.)

Oughton. T. The encephalic centre of perception its site and secondary nature. (*The Lancet, Aug.* 1883, p. 310.)

Ranney. A. L. The corpora quadrigemina. With remarks concerning the diagnosis and localisation of lesions affecting sight. (*N.-Y. Med. Record, Aug.* 1883, p. 169.)

Reuss (*Von*). Untersuchungen der Augen von Eisenbahn-Bediensteten auf Farbensinn und Refraction. (*Von Graefe's Arch.*, XXIX, 2, p. 229.)

Tigerstedt und Bergquist. Zur Kenntniss der Apperceptionsdauer zusammengesetzter Gesichtsvorstellungen. (*Zeitschrift für Biologie*, XIX, 1.)

Webster. D. A case of central scotoma with derangement of colour-perception cured by the hypodermic use of nitrate of strychnia. (*N.-Y. Med. Record, June* 1883, p. 621.)

Borthen-Lyder. Einige Bemerkungen über Wahrnehmung und Vorstellung. (*Klin. Mon.-Bl., Nov.*, p. 451.)

Cuignet. Greffe conjonctivale. (*Rec. d'Ophth., Sept.*, p. 497.)

Denti. Contribuzione allo studio dell' ambliopia ed amaurosi traumatica. (*Ann. di Ottalm.*, XII, 5, p. 394.)

Galezowski. Quelques mots sur la migraine ophthalmique et sur sa valeur séméiologique. (*Rec. d'Opht., Sept.*, p. 536.)

Gayet. D'une lésion congénitale de la rétine. Est-ce une rétinite pigmentaire? (*Arch. d'Opht.*, III, 5, p. 385.)

Quaglino. Intorno alla retinite pigmentosa. (*Ann. di Ottalm.*, XII, 5, p. 372.)

Rabl-Rueckhard. Die Prüfung der Farbenblindheit in Schweden. (*Deutsche militärärztliche Zeitsch.*, XII, 9.)

CRISTALLIN. — CORPS VITRÉ. — IRIS. — CHOROÏDE.

Badal. Leçons sur l'opération de la cataracte. (*Paris*, 1883.)

Caudron. La maturation artificielle de la cataracte. (*Rev. gén. d'Opht.*, II., 6.)

Falchi. La produzione de ll' epitelio della cristalloide anteriore negli animali adulti allo stato sano e patologico. (*Annal. di Ottalm.*, XII, 3 et 4, p. 233.)

Galezowski. Du diagnostic des cataractes. (*Rec. d'Opht., Juillet* 1883, p. 401.)

Hoeltzke. Experimentelle Untersuchungen über den Druck in der Augenkammer. (*Von Graefe's Arch.*, XXIX., 2, p. 1.)

Kipp. C. J. On the management of cases of iritis. (*N.-Y. Med. Record, Sept.* 1883, p. 233.)

Michel. Tuberculose des Auges. (*Sitzungsber. d. phys. med. Ges.*, Würzburg, 1883, 3.)

Scherk. Iridotomie und Discision. (*Klin. Mon. Bl., August* 1883, p. 315.)

Steffan. Der periphere flache Lappenschnitt nebst einem Referate über 300 weitere Cataractextractionen. (*Von Graefe's Arch.*, XXIX, 2, p. 167.)

Wagner. Einiges über Glaucom im Anschluss an einen Bericht über meine Erkrankung an Glaucom. (*Von Graefe's Arch.*, XXIX., 2. p. 280.)

Warlomont. De l'hémorragie consécutive à l'extraction de la cataracte. (*Ann. d'Ocul.*, 1883, *Juillet-Aug.*, p. 5, *août.*)

Wright. L. W. Taylor's method of extracting cataract. (*N.-Y. Med Record, Aug.* 1883, p. 192.)

Bayer. Ueber den sichtbaren Cloquet'schen Canal im Auge. (*Prager Zeitschr. f. Heilk.*, IV., p. 49.)

Becker. Zur Anatomie des gesuden und kranken Linse. Unter Mitwirkung von da Gama Pinto und Schäfer, Assistenten der Univ.-Augenklinik zu Heidelberg. (Wiesbaden, 1883).

Danesi. Coloboma dell 'iride. (*Bollet. d'Ocul.*, V. 9 p. 255.)

Kipp, C. J. The management of cases of iritis. (*N.-Y. Med. Record, June* 1883, p. 657).

Monte (*del*). Del glaucoma. (*Ann. di Ottalm.*, 1883, *fasc.* 2, p. 91.)

Schaffer. Aniridia et aphakia, Iridodialysis traumatica. (*Von Graefe's Arch.*, XXIX, 1. p. 13).

Sinclair, Thomas. Remarks on a case of cysticercus in the vitreous body. (*Brit. Med. Journ., July* 1883, p. 7.)

Abadie. Moyens de combattre les accidents de suppuration consécutifs à l'opération de la cataracte. (*Ann. d'Ocul., Sept.-Oct.* 1883, p. 120.)

Badal. Traitement du glaucome par l'arrachement du nerf nasal externe. (*Ann. d'Ocul., Sept.-Oct.*, 1883, p. 89.)

Broca. Contribution à l'étude des hypohémas consécutifs aux iritis et aux iridocyclites. (*Arch. d'Opht.*, III., 5, p. 410.)

Czermak. Ein Fall einer in den Glaskörper vordringenden arteriellen Gefässschlinge und Sehnervenausbreitung. (*Cent. f. pr. Aug., Oct.*, p. 289.)

Fuchs. Du sarcome du tractus uvéal. (*Rec. d'Opht., Sept.*, p. 528.)

Graser. Manometrische Untersuchungen über den intra-oculären Druck und dessen Beeinflussung durch Atropin und Eserin. (*Arch. f. exper. Path. und Pharm.*, XVII, 5.)

Mayerhausen. Ungewöhnlich langes Persistiren der Tunica vasculosa lentis bei Kaninchen. (*Zeitsch. f. vergl. Augenh.*, p, 81.)

Monte (del). Del Glaucoma. (*Ann. di Ottalm.*, *XII.*, 5, p. 353).

Sedan. De l'hémorragie consécutive à l'extraction de la cataracte. (*Revue clinique d'Ocul.*, *N°.* 9, p. 177.)

Tweedy, J. On some forms of increased hardness of the eyeball, and their treatment by local applications of atropine or of eserine, and other mydriatics or myotics. (*The Practicioner*, *Nov.* 1883, p. 321.)

Rampoldi. Clinica del glaucoma. (*Ann. Annivers. di Med.*, *Juillet* 1883.)

CORNÉE. — CONJONCTIVE. — SCLÉROTIQUE.

Chiari. Congenitales Ankylo-und Symblepharon und congenitale Atresia laryngis bei einem Kinde mit mehrfachen anderweitigen Bildungsanomalien. (*Zeitschr. f. Heilk.*, *IV.*, p. 143.)

Deneffe. L'ophtalmie granuleuse et le jequirity. (*Rec. d'Opht.*, *Mai* 1883).

Galezowski. Iodoforme dans les ulcères rongeants de la cornée. (*Rec. d'Opht.*, *Juin* 1883, p. 348).

Guaita. Un caso di ottalmia blenorragica guarita col jodoformio. (*Ann. di Ottalm. fasc.* 2, 1883, p. 164.)

Hirschberg. Ueber die angeborene Pigmentirung der Sclera und ihre pathogenetische Bedentung (*Von Graefe's Arch.*, XXIX, I, p. 1.)

Leber. Die Xerosis der Conjunctiva und Cornea kleiner Kinder Vorlaüfige Mittheilung. (*Von Graefe's Arch.*, XXIX., I, p. 328.)

« *Caution* ». Egyptian Ophthalmia in England, (*Med. Times and Gaz.*, *Aug.* 1883, p. 195.)

Guaita. Studio sperimentale e clinico sul jequirity. (*Annal. di Ottalm.*, XII, 3 et 4, p. 242.)

Link. Schwerer Fall von Scrofulose mit beiderseitigen Hornhautabscessen. (*Prager med. Woch.*, *Nr.* p. 15.)

Martin. Astigmactic keratitis. (*The Lancet*, *Aug.* 1883, p. 340.)

Martin. Sur le rapport qui existe entre une variété de la kératite grave « dite scrofuleuse » et l'astigmatisme de la cornée. (*Ann. d'Ocul.*, *Juillet-Août* 1883, p. 14.)

Masselon. La suture en bourse de de Wecker appliquée à l'ablation du staphylome et à l'énucléation. (*Ann. d'Ocul.*, *Juillet-Août* 1883, p. 23.)

Raehlmann. Pathologisch-anatomische Untersuchungen über die folliculäre Entzündung der Bindehaut des Auges, oder das Trachom. (*Von Graefe's Arch.*, XXIX, 2, p. 73.)

Rampoldi. Ancora di quel caso clinico che ha per titulo : Di un singolare patologico fenomeno di circolazione nella cornea. (*Ann. di Ottalm.*, 1883, *fasc.* 1, p. 13.)

Robert. Conjonctivites catarrhales avec arthrites consécutives. (*Rec. d'Opth., juillet* 1883, p. 373.)

Walker (*le R. P.*). Peroxide of hydrogen in purulent inflammations of the eye. (*N.-Y. Med. Record, Aug.* 1883, p. 205.) Phlyctenular disease of the eyes. (*Boston Med. and Surg. Journ., Aug.* 1883, p. 104.)

Armaignac. De l'emploi du jéquirity en thérapeutique oculaire. Revue critique et état actuel de la question. (*Revue clin. d'Ocul.*, n° 9, p. 169.)

Bedvin. Sur l'emploi du pulvérisateur dans le traitement des affections externes des yeux. (*Bullet. général de thérap.*, IV, 4.)

Dianoux. De la malaxation de l'œil après la sclérotomie. (*Arch. d'Opht.*, III, 5, p. 404.)

Felsenreich. Ein Vorschlag der weiteren Durchführung des Crédé'schen Verfahrens zur Verhinderung der Ophthalmoblenorrhoe der Neugeborenen. (*Wiener med. Woch., Nr.* 35.)

Mackrocki. Ein Fall von Conjunctivalcyste. (*Alin. Mon.-Bl., Nov.*, p. 466.)

Rampoldi. Dimostrazione cliniaa della irrigazione linfantica sottoepiteliale anteriore della cornea umana. (*Ann. di Ottalm.*, XII, 5, p. 386.)

Rampoldi. Sur un singulier phénomène pathologique de circulation dans la cornée. (*Rec. d'Ophth., Sept.*, p. 515.)

Accommodation. — Réfraction. — Muscles et nerfs moteurs de l'œil.

Duerr. Refraction von 414 Schülern nach Anwendung von Homatropin. (*Von Graefe's Arch.*, XXXIX, I, p. 103.

Fontan. Paralysie simultanée de deux moteurs oculaires communs, par nicotinisme. (*Rec. d'Ophth., Juin* 1883, p. 309).

Guebhard. Sur les grossissements des appareils dioptriques. (*Ann. d'Oculist., May-June* 1883, p. 197).

Matthiessen. Ueber die Form der astigmatischen Bilder sehr kleiner gerader Linien bei schiefer Incidenz der Strahlen in ein unendlich kleines Segment einer brechenden sphaerischen Fläche. (*Von Graefe's Arch.*, XXIX, I, p. 147.)

Tscherniny. Studien über Aetiologie der Myopie. (*Von Graefe's Arch.*, XXIX, I, p. 201.)

Uhthoff. J. C. On the action of very dilute solutions of eserine, and their use in the treatment of weakness of the ciliary muscle. (*Brit. Med. Journ., July* 1883, p. 5.)

Daniel. Ueber den Einfluss des Lebensalters auf das Verhältniss der manifesten zur totalen Hypermetropie. (*Centralbl. f. pr. Augenh., July-August* 1883, p. 193.)

Reich. Refractionsveränderungen im Laufe vor sechs Jahren, an 85 Schülern beobachtet. (*Von Graefe's Arch.*, XXIX, 2, p. 303.)

Roulot. Ophtalmoscope à réfraction. Manœuvre des roues par échappement et détente sans l'application directe des doigts. (*Ann. d'Ocul.*, *juillet-août* 1883, p. 28.)

Eperon. Ténotomie et avancement musculaire avec résection. (*Arch. d'Opht.*, III, p. 393.)

Matthiessen. Ueber den schiefen Durchgang unendlich dünner Strahlenbündel durch die Krystallinse des Auges. (*Arch. f. d. ges. Physiol.*, XXXII, 5, p. 97.)

Parent. Description d'un ophtalmoscope à verres cylindriques (nouveau modèle). (*Ann. d'Ocul.*, *Sept.-Oct.* 1883, p. 130.)

Paupières. — Voies lacrymales. — Orbite.

Gouvea (*de*). Beiträge zur Kenntniss der Hemeralopie und Xerophthalmie aus Ernährungsstörungen. (*Von Graefe's Arch.*, XXIX, 1, p. 167.)

Hamill, J. W. Remarkable case of injury to the orbit. (*The Lancet*, *July* 1883, p. 89.)

Makrocks. Ein Fall von pervers gewachsenen subcutanen Cilien (*Centralbl. f. pr. Augenh.*, *May* 1883, p. 129.)

Vossius. Ueber die Anwendung des Iodoforms in der Augenheilkunde. (*Von Graefe's Arch.*, XXIX, 1, p. 297.)

Meighan, T. S. Two cases of hard chancre of the eyelid. (*Glasgow Med. Journ.*, *Sept.* 1883, p. 211.)

Power, H. Lectures on the protective and lachrymal apparatus of the eye. Lecture I. (*Med. Times and Gaz.*, *Sept.* 1883, p. 335.)

Agnew and *Webster.* A case of epithelioma originating in abscess of the lachrymal sac. (*New-York Med. Record*, *Oct.* 1883, p. 371.)

Hilbert. Ein eigenthümlicher Fall von Spontangangrän der Lidhaut. (*Centr. f. pr. Aug.*, *Oct.* p. 293.)

Lawson. G. Case of congenital tumour of the orbit. (*The Lancet*, *Oct.* 1883, p. 685.)

Lubrecht. Zur Casuistik des pulsirenden Exophthalmos. (*Deutsche med. Woch.*, *Nr.* 35.)

Thérapeutique. — Divers.

Galezowski. De l'acide borique porphyrisé dans les kératites herpétiques (*Rec. d'opht.*, *Oct.* 1883, p. 561.)

Abadie. De l'élongation et de l'arrachement du nerf nasal. (*Ann. d'Ocul.*, *Mai-Juin* 1883, p. 234.)

Badal. De l'élongation du nerf nasal externe. (*Ann. d'Ocul., Mai-Juin* 1883, p. 231.)

Ballet. De quelques troubles dépendant du système nerveux central observés chez les malades atteints de goître exophtalmique. (*Revue de méd.*, 1883-84.)

Bournonville. Ein Fall von Kupferhutsplitterextraction. (*Centralbl. fr. pr. Augenh., May* 1883, p. 132.)

Damsch. Ueber die Zuverlässigkeit von Impfungen in die vordere Augenkammer mit tuberculösen Substanzen. (*Deutsche med. Woch.*, 17.)

Deutschmann. Einige weitere Erfahrungen über das Iodoform. (*Von Graefe's Arch.*, XXIX, I, p. 318.)

Galezowski. De l'action comparative de l'ésérine et de la pilocarpine dans les affections oculaires. (*Rec. d'opht., Mai* 1883, p. 264.)

Hartley, R. N. Fragment of brass ten years in the eye; removal. (*Brit. Med. Journ., July* 1883, p. 71.)

Bernard. Contributions à l'étude du goître exophtalmique. (Paris, 1883.)

Kerschbaumer, Rosa et *Friedrich*, Bericht der Augenheilanstalt in Salzburg, 1883. (Salzburg, 1883.)

Kirchhoff. Die Farbenbezeichnung der Samojeden und Queensland-Australier, nebst vergleichendem Hinblick auf diejenigen der Nubier und Ainos. (*Ausland* 1883, *Nr.* 28.)

Markrocki. Drei Fälle von Cysticercus cellulosea subconjunctivalis nebst Bemerkungen über den histologischen Bau der Kapsel. (*Klin. Mon.-Bl., August* 1883, p. 329.)

Marie. Sur la maladie de Basedow. (*Progrès médical*, n° 28.)

Pulsen. Zur Entstehung und Behandlung der Scrophulose und der scrophulösen Erkrankungen der Sinnesorgane. (Berlin, 1883.)

Pintand Desallees. Enucléation de l'œil par crainte d'ophtalmie sympathique. (*Rec. d'Opht., Juin* 1883, 315.)

Power, H. Lectures on affections of the eye in relation to medecine and surgery. Lecture III. *The Lancet, Sept.* 1883, p. 445, 489.

Rampoldi. 1. Retinite pigmentosa in 4 fratelli pellagrosi. 2. Amaurosi da atrofia ottica in 4 generazioni. 3. Cataratta nucleocorticale in 4 individui della istessa famiglia. 4. Tre sorelle con buftalino congenito. (*Annali di Ottalm*, XII, 3 *et* 4, p. 268.)

Scelling. Jequirity. (*Bolletino d'Oculistica*, V, 9, p. 250.)

Scott, H. A rare foreign body in the eye. (*Brit. Med. Journ., Sept.* 1883, p. 582.)

Senator. Ein Fall von Trigeminusaffection. Beitrag zur Kenntniss von der neuroparalytischen Ophthalmie, dem Verlaufe der Greschmacksfasern der Chorda und den intermittirenden Gelenksschwellungen. (*Arch. f. Psychiatrie*, XIII, 3.)

Simi. Jequirity. (*Bollet. d'Oculist.*, V, 9, p. 245.)

Jahresber. über die Leist und Fortschritte im Gebiete der Ophthalmologie. Jahrg. XII. Berich für d. Jahr 1881 (*Tübingen.*)

Manchester New Eye Hospital. (*Brit. Med. Journ.*, *Sept*. 1883, p. 602.) Newcastle Eye Infirmary. (*The Lancet*, *Sept*. 1883, p. 525.) The proper care of the eyes of the coming generation. (*N.-Y. Med. Record*, *Sept*. 1883, p. 264.)

Alker. Ueber den therapeutischen Werth des Iodoforms bei Erkrankungen des Auges. Inaug.-Diss. (Giessen, 1883.)

Gillet de Grandmont. De l'occlusion antiseptique en chirurgie oculaire. (*Ann. d'Ocul.*, *Sept.-Oct*. 1883, p. 125.)

Godlee, R. J. Suppuration of left eyeball—excision—death autopsy—abscess in pons varolii and cerebellum. (*Med. Times and Gaz.*, *Oct*. 1883, p. 484.)

Gutmann. Beiträge zur diabetischen Erkrankung des Sehorgans. (*Centr. f. pr. Aug.*, *Oct*. p. 299).

Hirschberg und Birnbacher. Beiträge zur Pathologie des Sehorgans. (*Centr. f. pr. Aug.*, *Oct*. p. 295.)

Mengeaud. Conséquences favorables à l'hygiène de la vue que l'on pourrait retirer de l'éclairage des lampes électriques à incandescence. (*Rec. d'Opht.*, *Sept*. p. 546.)

Mengin. Observations cliniques. (*Rec. d'Opht.*, *Sept.*, p. 502.)

Nicati. Hématrophie faciale et paralysie du sympathique. (*Arch. d'Opht.*, III, 5, p. 423.)

Nicati. Notes de chirurgie oculaire. *Arch. d'Opht.*, III, 3, p. 395.)

Rampoldi. Un caso notevole di sclero-coroidite anteriore. Osservazioni di atrofia progressiva dei nervi ottici. Neuropapillite bilaterale da tumore intracranico.—Morte e Autopsia. (*Ann. di Ottalm.*, XII, 5, p. 416.)

Snell. S. Removal of a piece of steel from the vitreous body by the electro-magnet. (*Brit. Med. Jour.*, *Nov.*, 1883, p. 923.)

Soret. Rayons ultraviolets. (*Arch. Gen. di. Med. Oct.*, 1883.)

Soret. Sur l'absorption des rayons ultraviolets par les milieux de l œil et par quelques autres substances. (*Compt. rend. hebd. des séanc. de l'Acad.*, n° 9.)

Wiegand. Casuistiche Beiträge zur Kenntniss der melanotischen Neubildung des Auges. Inaug.-Diss. (Berlin, 1883.)

Ophthalmic Hospital at Jerusalem. (*The Lancet*, *Nov*. 1883, p. 799.)

The prevention of blindness in children. (*Brit. Med. Journ.*, *Nov*. 1883, p. 935.)

Le Gérant : FÉLIX ALCAN.

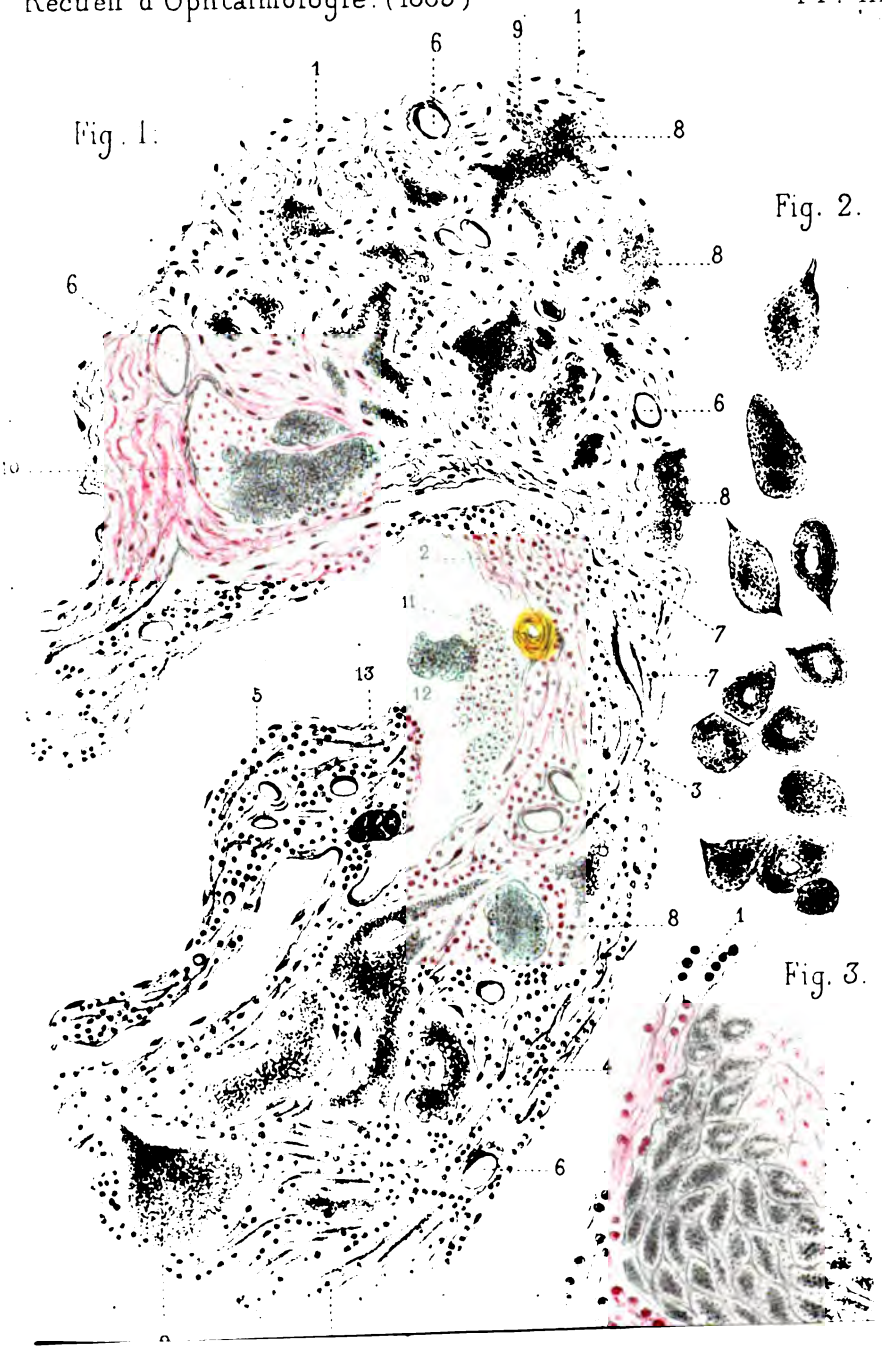
Fig. 1.
Fig. 2.
Fig. 3.
1
6
9
1
8
8
6
10
8
2
11
7
7
13
12
5
3
8
1
4
6

TABLE DES MATIÈRES

Pages.

A

Abcès du sinus frontal..... 160
Accouchement (Des troubles visuels dans-)..... 569, 635
— prématuré provoqué pour prévenir la cécité..... 602
Acide borique dans la kératite herpétique..... 561
Action comparative d'ésérine et de pilocarpine..... 267
Affection de la rétine par l'observation de l'éclipse..... 240
Albuminurique (Rétinite)..... 145, 623, 663
Amaurose quinique..... 187
— après un hématémèse..... 307
Amblyopie..... 291
Anévrysmes miliaires..... 640
Ankyloblépharon..... 307
Anophtalmos..... 432
Antiseptique (pansement)..... 238
Aphasie et hémiopie..... 625
Appareil d'écriture pour les aveugles..... 494
Astigmatique (Kératite-)..... 609
Atrophie de la choroïde..... 661, 664
Atrophie du nerf optique..... 194, 237, 287, 652
Atropine (différence entre l'atropine et la duboisine)..... 300
Avancement du muscle..... 240
Aveugles en France..... 291

B

Blennorragique (Conjonctivite)..... 55, 495
Blépharite chronique tuberculeuse..... 302
Blépharite ciliaire..... 557
Blépharoplastie..... 686
Boroglycéride..... 433

C

Calculs lacrymaux..... 55
Cataracte..... 17, 61, 65, 241, 401, 493, 633, 686
Cataracte (Des moyens d'éviter l'infection de la plaie)..... 189, 106, 107
Cécité (Prévention de la)..... 235
— (Etude des causes de la)..... 242

Pages.
Céphalalgie oculaire..... 601
Cérébrales (Hémianopies dans les lésions)..... 129
Cerveau (Courants électriques appliqués au voisinage du)..... 390, 459
Chiasma et hémianopsie..... 355
Choroïde (Atrophie de la)..... 661
— (Ossification de la)..... 502
Chromatique (Physiologie de la sensibilité)..... 297
Circulation dans la cornée..... 515
Clinique ophtalmologique..... 356, 619
Coloboma de l'iris..... 436
Congrès international de Copenhague..... 557
Conjonctivale (Greffe)..... 497
Conjonctive (Granulations de la)..... 250
Conjonctivite blennorragique..... 405
Conjonctivite catarrhales avec arthrites consécutives..... 373
Conjonctivite rhumatismale..... 296
Cornée (Ulcère de la)..... 164, 224
Coup d'œil professionnel..... 70
Courants électriques continus..... 390, 459
Cristallin (Luxation du)..... 507
Cyanure d'or, d'argent et de platine dans les atrophies des papilles optiques..... 287
Cysticerque sous-rétinien..... 211

D

Dacryocystite chronique..... 439
Décollement de la rétine..... 610, 661, 669
Dermoïde (Tumeur)..... 300
Dermoïde (Kyste)..... 616
Diagnostic des cataractes..... 401
Dilatation des voies lacrymales..... 439, 495
Dilatation de la pupille dans les aff. méningo-encéphaliques..... 613
Duboisine..... 300

E

Éclipse (Affection de la rétine par)..... 240
Ectopia lentis..... 183
Ectropion cicatriciel..... 190
Electriques (Courants)..... 390
Élongation du nerf nasal..... 60, 304
Endoteliome adipeux..... 555
Entropion..... 434
Enucléaion de l'œil..... 315, 505, 618
Épithélioma de la paupière..... 306
Épithélium des procès ciliaires..... 114
Érectile (Tumeur — de la paupière)..... 12
Ésérine..... 267
Etiologie de la cataracte..... 17
Examen de l'œil (Précis de l')..... 290
Extraction de la cataracte.. 61, 65, 106, 107, 108, 124, 189, 493, 633, 686

Pages.

F

Farmacognosie..... 612
Fibro-chondrome précornéen..... 485
Fibrome orbitaire..... 611
— du nerf optique..... 33
Fistule lacrymale..... 237
Frontal (Abcès du sinus)..... 160

G

Glaucome..... 117, 182, 183, 292, 304, 502
Glaucome sympathique..... 217
Gliome rétinien..... 184, 280
Gliome ossifiant de la rétine..... 485
Gomme de la sclérotique..... 623
Granulation de la conjonctive..... 250, 293, 321, 435, 436
Granuleuse (Ophtalmie)..... 57, 245, 487
Greffe de lambeaux de la peau..... 433
Greffe conjonctivale..... 497
Grossesse (Troubles visuels dans la)..... 569, 623, 635

H

Hématémèse (Amaurose après un)..... 307
Hémianopsie..... 129, 355, 625, 652
Hémorragie consécutive à l'extraction de la cataracte..... 686
Hémorragie suivie de névrite optique..... 434
Hémorragie par le canal lacrymal..... 307
Hérédité..... 183, 237
Herpétique (Kératite)..... 561
Hydatique (Kyste — de l'orbite)..... 113
Hydrocéphalie..... 185
Hygiène de la vue..... 301, 491, 546, 619

I

Index bibliographique..... 733
Infection de la plaie cornéenne (Moyens d'éviter)..... 189
Injections hypodermiques de cyanure d'or, de platine ou d'argent..... 287
Iodoforme..... 348, 495
Iodure d'argent naissant en oculistique..... 264
Iridectomie dans la kératite parenchymateuse et dans la scléro-kératite 357
Iridochoïrodite..... 505
Iridotomie..... 182
Iris (Coloboma de l')..... 436
Iris (Tumeur de l')..... 101
Iritis (Traitement de l')..... 604
Jéquirity..... 57, 245. 293, 319, 435, 487, 604, 606
Jéquirity et son insuccès..... 454

K

Kératite à bandelette..... 355
Kératite astigmatique..... 609

Pages.

Kératite herpétique (Action de l'acide borique dans la)..... 561
Kératite parenchymateuse..... 185, 357
Kératite syphilitique..... 56
Kyste dermoïde..... 616

L

Lacrymal (Hémorrhagie par le canal)..... 307
Lacrymales (Affections des voies)..... 657
Lacrymales (Dilatation des voies)..... 439, 495
Lacrymaux (Calculs)..... 55
Leçons cliniques..... 125
Lunettes (De l'usage des — pour les enfants)..... 603
Luxation sous-conjonctivale du cristallin..... 507

M

Migraine ophtalmique..... 536
Miliaires (Anévrysmes)..... 640
Mixo-fibrome du nerf optique..... 33
Mouvement des yeux provoqué par otorrhée..... 295
Mydriase..... 435

N

Nasal (Élongation du nerf)..... 60, 304
Nécrologie..... 191, 192, 242, 243
Névrite optique..... 642
Névrotomie opto-ciliaire..... 505
Nicotinisme..... 309, 677
Nouvelles..... 308, 557, 688

O

Oculo-cérébral (Vertige)..... 525
Ophtalmie granuleuse..... 245
Ophtalmie sympathique..... 122, 607 315
Ophtalmie purulente..... 432, 433
Ophtalmique (Migraine)..... 536
Ophtalmoplégia externa..... 186
Ophtalmoscope..... 123, 628
Ophtalmoscopie (Traité élémentaire d')..... 128
Ophtalmo-dynamomètre..... 103
Ophtalmo-métrie..... 104
Optico-ciliaire (Névrotomie)..... 505
Optique (Mixo-fibrome du nerf)..... 33
Optique (Atrophie du nerf)..... 194, 237 287
Orbitaire (Phlegmon)..... 187
Orbite (Kyste hydatique de l')..... 113
Orbitaire (Fibrome)..... 611
Orgeolets..... 433
Ossification de la choroïde..... 205

Pages.

P

Pansement antiseptique 238
Paralysie générale (Lésions ophtalmoscop. dans la) 185
Paralysie des deux moteurs oculaires communs 309
Paralysie de l'acoustique et du trijumeau 25
Paupières (Aff. syphilit. des) 182, 432
Paupière (Épithélioma de la) 306
— (Tumeur érectile de la) 12
Phlegmon orbitaire 187
Pilocarpine 267, 617
Prévention de la cécité 235
Procès ciliaires (Epithélium des) 114
Professionnel (Coup d'œil) 70
Punctum cœcum 241
Pupille (Dilatation de la — dans les aff. méningées) 613

Q

Quinique (Amaurose) 187

R

Rétine (Punctum cœcum de la) 241
— (Radiation ultra violette de la) 298
Rétine (Gliome ossifiant) 485
— Décollement (de la) 610, 661, 669
Rétinien (Gliome) 184, 280
— (Cysticerque sous) 211
Rétinite (albuminurique) 145, 623 663
Rhumatismale (Tenonie) 437
Rhumatismale (Conjonctivite) 296

S

Sarcome du tractus uvéal 528
Sclérite 295
Scléro-kératite 357
Sclérotico-cornéen (Fibro-chondrome) 485
Sclérotique (Rupture de la) 507
— (Gomme de la) 623
Scotome 652
Sinus frontal 160
Société d'ophtalmologie 63, 96
Spray phéniqué 109
Staphylome cornéen 618
Strabotomie (Emploi des louchettes après la) 113
Strychnine (Emploi de la — contre l'atrophie du n. oph.) 237
Sympathique (Glaucome) 217
Sympathique (Ophtalmie) 122, 553, 607, 505
Syphilitique (Kératite) 59
Syphilitiques (Aff. — des paupières) 182, 432

Pages.

T

Tabac (Troubles visuels par l'abus du) 677
Tabes dorsalis 186
Tenonite rhumatismale 437
Thérapeutique oculaire 603
Trachome 356
Transplantation de la conjonctive du lapin 307
Transplantation dans l'ectropion 190
Traumatisme 240
Trijumeau (Paralysie du) 25
Trousse d'oculiste 123
Tuberculose de l'œil 182
Tuberculeuse (Blépharite) 302
Tumeur dermoïde 300
Typhoïde (Lésion du fond de l'œil dans la fièvre) 485

U

Ulcères de la cornée 44, 90, 164, 224, 495
— rongeants 348
Uvéal (Sarcome du tractus) 528

V

Vertige (Du) 294
Vertige oculo-cérébral 525

Z

Zona ophthalmique 490
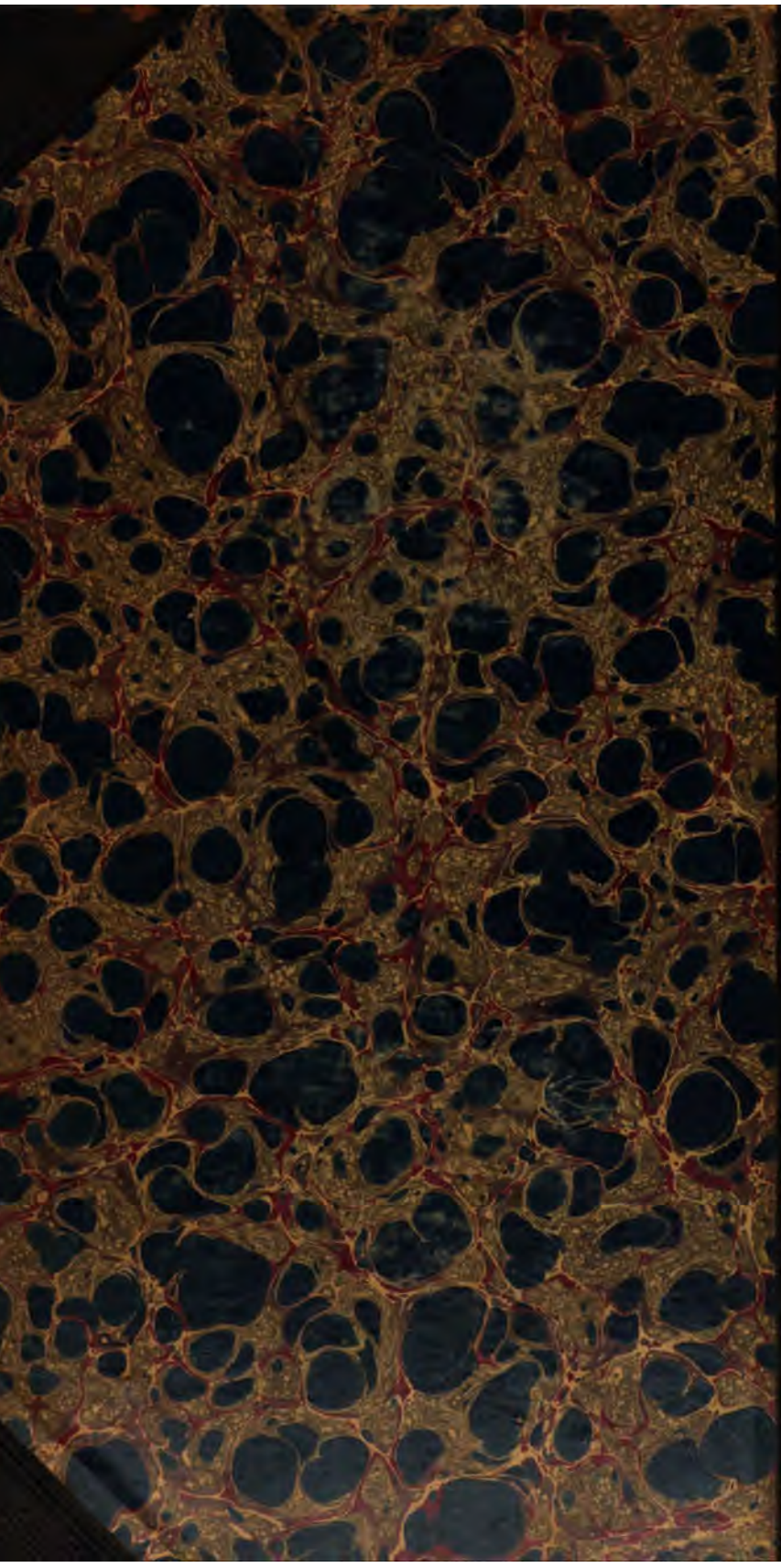
FIN DE LA TABLE DES MATIÈRES.